

گانگلیون داخل استخوانی اسکافوئید

(گزارش یک مورد و مروری بر مقالات پزشکی)

دکتر ابراهیم عامری*

چکیده

گانگلیون داخل استخوانی بر خلاف نوع نسج نرم آن نسبتاً نادر بوده ولی از لحاظ هیستولوژی و پاتوژنز کاملاً مشابه آن است. معمولاً در سنین میانه عمر در ناحیه اپی فیز استخوانهای طویل بخصوص در استخوان تی بیا و کمتر در استخوانهای کوتاه نظیر مچ دست دیده می شود. نادر بودن آن ممکن است به علت اسامی عدیده ضایعه یا بدون علامت بودن آن باشد.

درد که با فعالیت تشدید می شود از علائم آن است. تستهای آزمایشگاهی طبیعی است. در رادیوگرافی ضایعه بصورت استئولیتیک با حدود کاملاً مشخص بصورت تک حجره ای یا چندحجره ای با کناره اسکلو تیک مشهود است. در اسکن استخوان افزایش جذب ماده رادیواکتیو دیده می شود.

دو نوع اساسی از ضایعه شرح داده شده است: ۱- نافذ (گانگلیون ابتدا در خارج استخوان ساخته می شود و سپس به تدریج به داخل استخوان نفوذ می کند)، ۲- ایدیوپاتیک (ضایعه به صورت اولیه در داخل استخوان ایجاد می گردد). پاتوژنز گرچه دقیقاً مشخص نیست، ولی در بین تئوری های مطرحه متاپلازی و پرولیفراسیون اولیه سلولهای مزانشیمی (فیبروبلاست) در داخل استخوان، ترشح موسین و تجمع آن و در نتیجه ایجاد کیست بیشتر مورد قبول است. درمان با کورتاژ و پیوند استخوان یا اکسیژون است. عود نادر است. در این مقاله یک بیمار با گرفتاری استخوان اسکافوئید مچ دست معرفی شده و گزارشات پزشکی در این زمینه بررسی گردیده است.

کلیدواژه ها: (۱) کیست استخوان

۳- اسکافوئید

۲- گانگلیون

۴- استخوانهای مچ دست

مقدمه

گانگلیون نسج نرم نخستین بار توسط بقراط شرح داده شد. برخلاف گانگلیون نسج نرم که بسیار شایع است، فرم داخل استخوانی آن نادر می باشد (۹، ۱۵، ۲۲)، اولین گزارش توسط Hicks در سال ۱۹۵۶ منتشر گردید. (۷)

گانگلیون به دو نوع نافذ و ایدیوپاتیک تقسیم می شود. (۲۲) ضایعه معمولاً در اپی فیز استخوانهای طویل دیده می شود.

کمتر از پانزده مورد گرفتاری اسکافوئید گزارش شده (۱۰، ۱۲، ۱۴، ۱۶، ۱۹، ۲۲)، که در دو مورد دو طرفه بوده است. (۱۲، ۲۲)

پاتوژنز بیماری نامشخص است و تئوریهای مختلفی ارائه گردیده است، (۲۲) همچنین در مورد شیوع بیماری اختلاف آرا وجود دارد در صورتی که اغلب آن را ضایعه نادر می دانند در

*- استادیار گروه ارتوپدی دانشگاه علوم پزشکی و خدمات بهداشتی درمانی ایران - بیمارستان شفا جیاتیان

در رادیوگرافی مچ دست (تصویر شماره ۱) ضایعه لیتیک بیضی شکل به ابعاد تقریبی ۵×۳ میلیمتر در ناحیه ثلث میانی و پروگزیمال اسکافوئید چپ مشاهده گردید، که حدود آن کاملاً مشخص بود و به نظر چند حجره‌ای می‌رسید، در اطراف ضایعه باریکه‌ای از استخوان واکنشی مشهود بود، سطوح مفصلی استخوان اسکافوئید دست نخورده و سالم بود.

در اسکن استخوان با $^{99}Tc-MDP$ (تصویر شماره ۲) افزایش جذب در استخوان اسکافوئید چپ مشاهده گردید.

بیمار تحت عمل جراحی قرار گرفت: از طریق برش در سطح قدامی مچ استخوان اسکافوئید ظاهر گردید، غضروف سطوح مفصلی طبیعی بود، ناحیه میانی استخوان با یک کورت ظریف باز شد، ماده‌ای ژله‌مانند و غلیظ و چسبنده خارج گردید. جداره کیست که پوشیده از لایه ظریفی از نسج بود کورتاژ شد حفره‌ای چندحجره‌ای با حدود کاملاً مشخص باقی ماند و با استخوان اسفنجی که از متافیز تحتانی رادیوس بدست آمد پر گردید، عضو به مدت دو هفته در آتل کوتاه بی‌حرکت شد. تشخیص گانگلیون با پاتولوژی تأیید گردید.

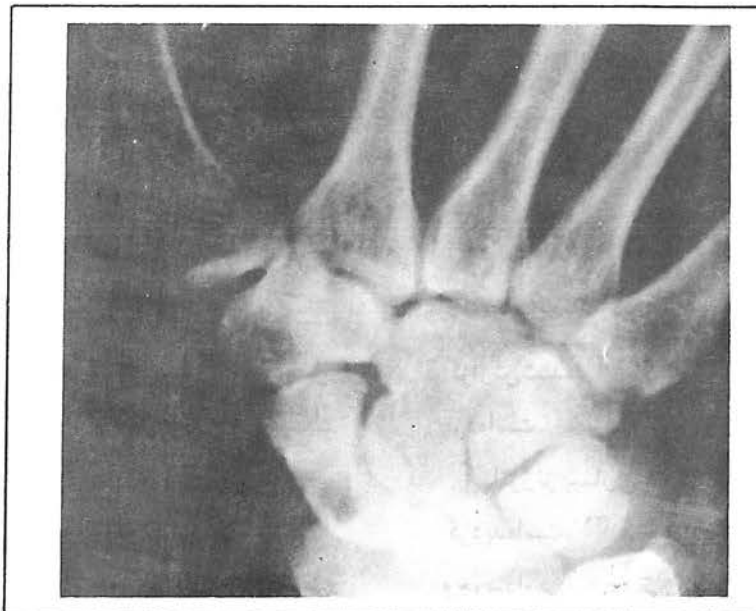در آخرین ویزیت که سه ماه پس از عمل جراحی صورت گرفت بیمار فاقد درد بود. دامنه حرکات مچ دست طبیعی و ضایعه ترمیم شده بود.

مطالعه‌ای که اخیراً انجام شده اختلاف نظر نسبتاً شایع گزارش گردیده است و توصیه شده که بویژه در دردهای مچ دست بایستی به آن توجه نمود^(۱۴).

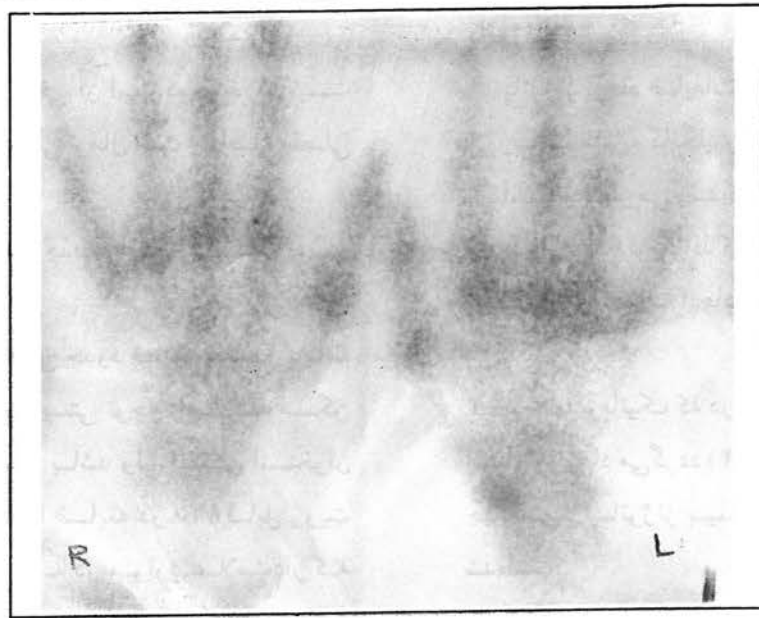
هدف از این مقاله معرفی یک مورد نادر گرفتاری استخوان اسکافوئید و بررسی مقالات منتشره با تأکید بر پاتوژنز بیماری است.

معرفی بیمار

بیمار خانم ۲۳ ساله، ماشین‌نویس و راست دست است که بعلت درد مچ دست چپ با سابقه یک ساله مراجعه نموده است. شروع درد تدریجی و بدون سابقه ضربه بوده و با فعالیت تشدید می‌شده است. از سه روز قبل از مراجعه درد بصورت ناگهانی شدت یافته و به انگشت شست انتشار داشته است. در معاینه بالینی تورم مختصری در ناحیه پشت مچ دست در سمت رادیال و حساسیت در Snuff box داشت، دامنه حرکات مچ دست و انگشتان طبیعی بود. در سطح قدامی مچ دست راست توده‌ای از نسج نرم به ابعاد یک در یک سانتی‌متر (تشخیص بالینی: گانگلیون) وجود داشت که سابقه ایجاد آن را از دو هفته قبل ذکر می‌کرد. معاینه سایر قسمت‌های بدن طبیعی بود. تست‌های آزمایشگاهی نرمال بودند.



تصویر شماره ۱



تصویر شماره ۲

بحث

بر اساس طبقه‌بندی W.H.O از تومورهای استخوانی، *Juxta Articular Bone Cyst* یا گانگلیون داخل استخوانی عبارت است از یک ضایعه خوش خیم کیستیک و اغلب چند حفره‌ای که از نسج فیبرو با تغییرات فراوان موکوتید ساخته شده و در ناحیه زیر غضروف استخوان مجاور یک مفصل قرار گرفته است و از لحاظ رادیولوژیک بصورت یک ضایعه استئولیتیک با اسکروز اطراف دیده می‌شود (۲۲).

از لحاظ نمای ظاهری و میکروسکوپی مشابه گانگلیون نسج نرم است و حاوی ماده‌ای غلیظ، چسبنده و سرشار از مومین می‌باشد. گرچه ظاهراً مشابه کیست بنظر می‌رسد ولی بر اساس تعریف دقیق پاتولوژی یک کیست محسوب نمی‌شود زیرا فاقد لایه پوشاننده اپی‌تلیال است. معمولاً در سنین میانه عمر دیده می‌شود (۷، ۹، ۱۵ و ۲۲)، حداقل سن ۱۴ سال و حداکثر ۸۶ سال گزارش شده است (۲۳).

گرچه در بعضی مقالات ضایعه بیشتر در زنان گزارش شده است ولی اغلب محققین شیوع بیشتری را در مردان گزارش نموده‌اند (۷، ۲۲)، و عده‌ای نیز معتقدند که تفاوتی در دو جنس از نظر شیوع دیده نمی‌شود.

هر استخوان مجاور مفصل ممکن است درگیر شود معمولاً ناحیه اپی‌فیز استخوانهای طویل مبتلا است، ضایعه به ترتیب

شیوع در دیستال تی‌بیا (قوزک داخلی)، پروگزیمال تی‌بیا (۵)، ران، استخوانهای مچ دست (۱۹، ۱۶، ۱۴، ۱۳، ۱۲، ۱۰، ۴، ۳، ۲) و استخوانهای پا دیده می‌شود.

حدود ۱ مورد استخوان ساق پا (تی‌بیا) مبتلا است و در استخوانهای پهن هم دیده شده است (۲۲ و ۱۵، ۷).

از نظر علائم بالینی ممکن است فاقد هرگونه علامتی باشد و بصورت یک یافته اتفاقی هنگام رادیوگرافی کشف گردد. درد خفیف که با فعالیت تشدید می‌شود و برای چندماه تا چندسال وجود داشته است از علل مراجعه بیماران است. تورم مختصر در نسوج نرم و حساسیت در لمس از سایر نشانه‌های بیماری است (۱۵).

تستهای آزمایشگاهی طبیعی است (۲۲).

در رادیولوژی ضایعه بصورت لیتیک، دایره یا بیضی شکل با حدود مشخص، *Eccentric* در ناحیه اپی‌فیزیک استخوان طویل در نزدیک غضروف مفصلی مشاهده می‌گردد. کیستهای کوچک تک حفره‌ای و انواع بزرگ چندحفره‌ای هستند و گاهی ارتباطی بصورت یک خط ترانس‌لوسنت بین کیست و مفصل مشهود است.

اندازه ضایعه بیشتر اوقات بین ۲-۱ سانتیمتر است ولی تا ۷ سانتیمتر هم گزارش شده است (۱۵). در اطراف کیست یک لایه استخوان اسکرو تیک و اکنشی دیده می‌شود که نشانه رشد کند

و خوش خیم بودن ضایعه است (۲۰۹،۱۴،۱۵،۲۲).

پاتوژنز

پاتوژنز ایجاد ضایعات دقیقاً مشخص نیست ولی بنظر می‌رسد که مشابه گانگلیون نسج نرم باشد (۲۲).

اساساً به نظر می‌رسد که دو نوع گانگلیون داخل استخوانی وجود دارد: ۱- نوع نافذ که در این نوع احتمالاً گانگلیون ابتدا در نسوج نرم اطراف ایجاد و به تدریج به داخل استخوان نفوذ می‌کند.

۲- نوع ایدیوپاتییک که در این نوع گانگلیون از ابتدا در داخل استخوان ایجاد می‌گردد (۸۴ درصد موارد).

جهت تبیین پاتوژنز بیماری تئوریهای مختلفی پیشنهاد شده است:

۱- گانگلیون در نسوج نرم مجاور مفصل ایجاد و سپس به تدریج به داخل استخوان نفوذ می‌نماید (۲۲). *Kambolis* (۹) و همکارانش این فرم را مهمترین نوع می‌دانند (۹). اما در اغلب موارد ارتباطی بین کیست و نسوج نرم مجاور موجود نیست که این مسئله بر خلاف تئوری فوق است *Kambolis* معتقد است که این ارتباط ابتدا وجود داشته است و سپس در اثر واکنش استخوان و استخوانسازی از بین رفته است.

۲- تئوری فتق سینوویال: نزدیکی گانگلیون به مفصل این تصور را ایجاد می‌نماید که احتمالاً سینوویوم از کپسول مفصلی یا غلاف تاندون به علت یک نقص تروماتیک به داخل استخوان وارد و تدریجاً رشد می‌نماید. لازم به ذکر است که از نظر پاتولوژی جداره گانگلیون فاقد سلولهای سینوویال است و در اغلب موارد سابقه تروما در بیمار به دست نمی‌آید (۱۰۴،۹،۱۵).

۳- تئوری بقایای نسج سینوویوم: باقی ماندن بقایای جنینی سینوویوم در داخل استخوان و رشد تدریجی آن مطرح گردیده است ولی همچنان که ذکر شد در جداره گانگلیون سلولهای سینوویال مشهود نیست (۱۵).

۴- تئوری دژنراسانس موکوئید: در این تئوری ایجاد کیست را به دژنراسانس موکوئیدی عناصر همبندی نسبت داده‌اند لیکن در بررسیهای بعمل آمده ترشح فعال موسین توسط سلولهای جدار کیست مشاهده شده است (۶). در واقع ایجاد موسین ناشی از یک فعالیت متابولیک است تا دژنراسانس و بر همین اساس پس از تخلیه محتویات کیست مجدداً موسین تراوش خواهد شد.

از مشخصات مهم رادیوگرافی آن است که بر خلاف کیست اوستئوآرتریت، غضروف مفصلی نرمال است و فاصله مفصلی کاهش نیافته است.

در اسکن استخوان افزایش جذب ماده رادیواکتیو دیده می‌شود (۲۱۴).

C.T.Scan و *MRI* به بررسی حدود ضایعه و تعیین برنامه درمان جراحی کمک می‌کند. بایستی توجه داشت که ممکن است رادیوگرافی ساده طبیعی باشد ولی اسکن استخوان افزایش جذب نشان دهد و یا ضایعه در *MRI* قابل رویت باشد (۱۴)، لذا توصیه می‌شود که در موارد علامت دار که رادیوگرافی ساده ضایعه‌ای را نشان نمی‌دهد اسکن استخوان و *MRI* صورت گیرد.

از نظر هیستوپاتولوژی ضایعه کاملاً مشابه گانگلیون نسج نرم است، از یک جداره فیبرو تشکیل شده و داخل آن از ماده‌ای ژله مانند، موکوئید و غلیظ به رنگ سفید یا مایل به زرد پر شده است و به راحتی از نسوج مجاور جدا می‌شود (۵،۹،۱۵،۲۲)، در ضایعات جوانتر جداره توسط سلولهای *Myxofibroblast* پوشیده شده و در بین این سلولها تجمع موسین مشهود است. تعدادی سلول فیبروبلاست نیز در جداره مشاهده می‌گردد. در ضایعات قدیمی تر سلولهای *Myxofibroblast* مشهود نیست (۱۵،۲۲). در استخوان اسفنجی مجاور ضایعه فعالیت استخوان سازی و جذب استخوان توأمآ دیده می‌شود (۲۲).

تشخیص‌های افتراقی گانگلیونهای داخل استخوانی عبارتست از (۱۵،۲۲):

- ۱- کوندروبلاستوما ۲- ژانت سل تومور ۳- *Pigmented Villonodular Synovitis* ۴- آرتریت روماتوئید ۵- سل ۶- کیست استئوآرتریت ۷- استئوئیداستئوما ۸- کوندروما ۹- *Non Ossifying Fibroma* ۱۰- *Aneurysmal bone cyst* ۱۱- کیست ساده استخوان ۱۲- کوندرومیسوکوئید فیبروما ۱۳- نقرس ۱۴- استئوبلاستوما ۱۵- فیبرودیسپلازیا ۱۶- *Brodies Abscess*

۵- تعدادی از محققین احتمال داده‌اند که در اثر نقص موجود در سطح مفصلی، مایع سینوویال به داخل استخوان راه یافته و منجر به ایجاد گانگلیون گردد.

بعضی نیز معتقدند که در اثر تروما یک شکستگی کوچک در سطح مفصلی ایجاد می‌شود و مایع سینوویال توسط یک عمل پمپ مانند از داخل مفصل به استخوان وارد می‌شود.

Menges با استفاده از توموگرافی توانست در ۵۷ درصد موارد ارتباطی بین فضای کیست و مفصل بیابد که این مسئله احتمال تروماتیک بودن ضایعه را افزایش می‌دهد^(۲۲). همچنین Luke با آرتروگرافی ارتباط بین کیست لونیت و مفصل اسکافولونیت را اثبات کرد. ولی سایر محققین اغلب قادر به یافتن چنین ارتباطی نبوده‌اند^(۱۳).


۶- تعدادی از نویسندگان اختلال واسکولر و نکروز موضعی استخوان را مؤثر می‌دانند که عامل آن می‌تواند ضربه‌های جزئی باشد، به هر حال در پاتولوژی علائمی از نکروز استخوان یافت نمی‌شود^(۲۲).

۷- تئوری متاپلازی یا پرولیفراسیون نسج همبند: King معتقد است که ابتدا یک هیپرپلازی سلولی در سلولهای

Synoviocytic ایجاد می‌شود، این سلولها بصورت فعال به ترشح موسین می‌پردازند. تجمع موسین در نسج همبند و دژنراسانس ثانوی آن منجر به ایجاد کیست می‌گردد^(۱۱).

این تئوری با کارهای بعدی سایر محققین اساس محکمتری می‌یابد^(۱۷). این عده در مطالعات خود متوجه پرولیفراسیون اولیه سلولهای فیبروبلاست، ترشح اسیدهیالورونیک و تجمع آن در نسج همبندی و ایجاد کیست شدند. این محققین سلول پرولیفراتیو اولیه را فیبروبلاست می‌دانند بر خلاف King که آنرا Synoviocytic می‌دانست. شاید اسم صحیح تر این سلولها Hyaluronblast باشد زیرا اینها در واقع سلولهای اولیه مزانشیمی هستند و می‌توانند هم به سلولهای Synoviocytic و هم به سلولهای فیبروبلاستیک تبدیل شوند^(۵).

به هر حال قابل قبول ترین تئوری در حال حاضر در مورد پاتوژنز گانگلیون ترکیبی از متاپلازی سلولها در داخل استخوان، پدیده پرولیفراسیون و در تعقیب آن مرحله دژنراتیو و ایجاد کیست است^(۵). اگرچه علت اولیه این متاپلازی نامشخص است ولی ممکن است میکروتروما، نکروز موضعی استخوان و سپس برقراری مجدد خونرسانی عامل محرک باشد.



در سمت چپ مبتلا به گانگلیون نسج نرم بوده که به تدریج به داخل استخوان اسکافوئید نفوذ نموده‌است. از نظر درمان کورتاژ با یا بدون پیوند استخوانی و یا اکسیژیون معمولاً سبب بهبود کامل ضایعه می‌شود^(۹،۱۵،۲۲)، عود ضایعات نادر است، در بررسی‌های مختلف عود گزارش شده‌است و در یک بیمار ظرف ۱۶ سال شش مرتبه عود دیده شده‌است^(۷،۲۳).

در بیمار معرفی شده با توجه به وجود گانگلیون نسج نرم در میچ دست مقابل و با توجه به شغل بیمار (ماشین نویس) می‌توان پاتوژنز مشابهی را در مورد هر دو ضایعه فرض نمود. در واقع میکروتروماهای مکرر ناشی از شغل بیمار می‌تواند منجر به ایجاد ضایعه در استخوان میچ دست در یک سمت و در نسج نرم طرف مقابل شده‌باشد. این تئوری نیز قابل طرح است که بیمار

REFERENCES

- 1) Albaladego Mora F et al; Intraosseous ganglion of Carpal Scaphoid: a Case report: *J.Hand. Surg. An*, No. 18(4) 1993 PP: 665-6
- 2) Brown DM et al; Intraosseous ganglion of the trapezoid: *J.Hand. Surg. Am*. No.19(4), 1994; PP:607-8
- 3) Eiken O et al; Carpal bone cysts: A clinical and radiographic study, *Scand- J.Plast.Reconstr. Surg*, No(14),1980; PP: 285-90
- 4) Forstner H; Intraosseous ganglion in the area of the wrist, *Chirurg*, No- 63(11), 1992; PP: 977-9
- 5) Goldman R.L et al; Ganglia (Synovial Cysts) arising in unusual locations: report of three cases; *Clin ortho & related research*, No.(63), 1969; PP: 184-9
- 6) Helwig U et al; The intraosseous ganglion: a clinical-pathological report on 42 cases; *Arch orthop trauma Surg*, No. 114(1), 1994; PP: 14-7
- 7) Hicks J.D; Synovial Cysts in Bone: *Australian and New Zealand Journal of Surgery*, No.26, 1956; PP: 138-143
- 8) Jonsson K et al; Development of carpal bone cysts as revealed by radiography; *Acta Radiol (Diagn)*, No.24, 1983; PP: 231-3
- 9) Kambolis C et al; Ganglionic cystic defects of bone: *JBJS No.55-A*, 1973; PP: 496-505
- 10) Kaplan E.B; Intraosseous ganglion of the scaphoid bone of the wrist: case report, *Bull-Hosp-Joint-Dis*, No.32(1), 1971; PP: 50-3
- 11) King E.S; Pathology of ganglia, *Australian & New Zealand. J.Surg*, No.1, 1932; PP: 367-381
- 12) Logan S.E et al; Bilateral scaphoid ganglion cysts in an adolescent: *J.Hand Surg (Am)*, No.17, 1992; PP: 490-495
- 13) Luke D et al; Communicating intraosseous ganglion of the lunate, *Can Assoc Radiol J*, No. 44, 1993; PP: 304-6
- 14) Magee T.H et al; Intraosseous ganglia of the wrist. *Radiology*. No.195(2), 1995; PP: 517-20
- 15) Mirra J.M et al; Bone tumors: Clinical, radiologic and pathologic correlations; Lea & Febiger, Philadelphia, 1989; PP: 1320-1325
- 16) Mora F et al; Intraosseous ganglion of carpal scaphoid: a case report; *J.Hand Surg (Am)*; No.18, 1993; PP: 665-6
- 17) Morris C.C et al; Production of acid mucopolysaccharides by fibroblasts in cell cultures, *Nature*, No. 188, 1960; PP: 407-9
- 18) Ohman U et al; Carpal ganglia: a follow up study; *Scand. J. Plast. Reconstr. Surg*, No. 5(2), 1971; PP:10-5
- 19) Peterson T; Intraosseous ganglion of the scaphoid bone: a case report, *Handchir. Mikrochir. Plast. Chir*, No.25(5), 1993; PP: 227-9
- 20) Pope T et a; Intraosseous ganglion; *Skeletal Radiology*; No. 18, 1989; PP: 185-8
- 21) Schajowicz F et al; Histological typing of bone tumor; *International Histological Classification of tumors*, No.6, 1972; Geneva: World Health Organization
- 22) Schajowicz F et al; Juxta-articular bone cysts (intraosseous ganglia) A clinicopathological study, *JBJS*, No.50-B, 1968; PP: 312-7
- 23) Sim F.H et al; Ganglion cysts of bone, *Mayo. Clin. Proc*, No. 46, 1971; PP: 484-8
- 24) Tavernier T et al; A rare bone abnormality: intra-bone synovial cyst. Apropos of a case, *J.Radiol* No. 72(8-9), 1991; PP: 421-4
- 25) Treadwell E; Synovial cysts and ganglia; the value of magnetic resonance imaging, *J. Semin., Arthritis & Rheum*. No.24(1), 1994; PP: 61-70

