

گزارش یک مورد ناهنجاری تکاملی یکطرفه مجرای مولر*

دکتر جهانگیر درخشان**

چکیده

نقص تکاملی مجاری مولر منجر به پیدایش آنومالی‌های مختلفی در دستگاه تناسلی فوقانی زنان می‌شود. هنگامی که این اختلال تکاملی در یکی از مجاری مولر با انسداد آن مجرا نیز همراه باشد، نقائص مادرزادی دستگاه ادراری بخصوص آژنزی کلیه در طرف مبتلا شایع است.

نظر به اینکه تظاهرات بیماری در ماهها یا سالهای بعد از بلوغ آشکار می‌شود و از طرفی با توجه به قاعدگی‌های منظم مبتلایان، تشخیص بیماری تا زمان پیدایش عوارض آن که بعضاً خطیر هم می‌باشد، به تأخیر می‌افتد، در مواردی که آنومالی‌های کلیوی بویژه آژنزی کلیه در یک طرف با توده لگنی توأم باشد بایستی به فکر ناهنجاری انسدادی در یکی از مجاری مولر بود تا از لاپاراتومی تشخیصی ناشی از ناشناخته‌بودن توده لگنی اجتناب گردد.

در این مقاله بیمار ۱۵ ساله‌ای که به علت درد نواحی لگن و شکم مراجعه کرده و پس از بررسی‌های لازم در لاپاراتومی، رحم دوتائی همراه با انسداد نیمه چپ واژن و آژنزی کلیه چپ در وی مشاهده شده‌است و مجموعاً با تشخیص انسداد یکطرفه مجرای مولر مطابقت دارد، معرفی می‌گردد.

کلیدواژه‌ها: (۱) ناهنجاری تکاملی مجرای مولر (۲) توده لگنی (۳) آژنزی کلیه

مقدمه

اختلال تکاملی مجرای مولر در زمان جنینی باعث پیدایش ناهنجاریهای مختلفی در دستگاه تناسلی فوقانی زنان می‌گردد. در مواردی که این اختلال با انسداد در مجرا، توأم باشد در بسیاری از موارد، نقائص دستگاه ادراری را بهمراه دارد. آژنزی کلیه یکی از اختلالات شایع در این موارد می‌باشد. اختلالات تکاملی همراه با انسداد مجرا اغلب بصورت توده لگنی تظاهر می‌کند. در مواردی که آنومالی‌های یکطرفه کلیوی همراه با توده لگنی بروز می‌کند لازم است به احتمال وجود اختلالات تکاملی مجرای مولر توجه داشت.

اختلال مربوط به اتصال جانبی مجاری مولر ممکن است

بصورت قرینه بوده و مانند رحم دوتایی (دو شاخ) بدون انسداد بوده و یا بصورت نامتقارن با انسداد یکطرفه همراه باشد. انسداد یکطرفه اغلب همراه فقدان یکطرفه کلیه است. تصور می‌شود انسداد دو طرفه مجاری مولر توأم با آژنزی دو طرفه کلیه و مغایر با حیات باشد^(۶).

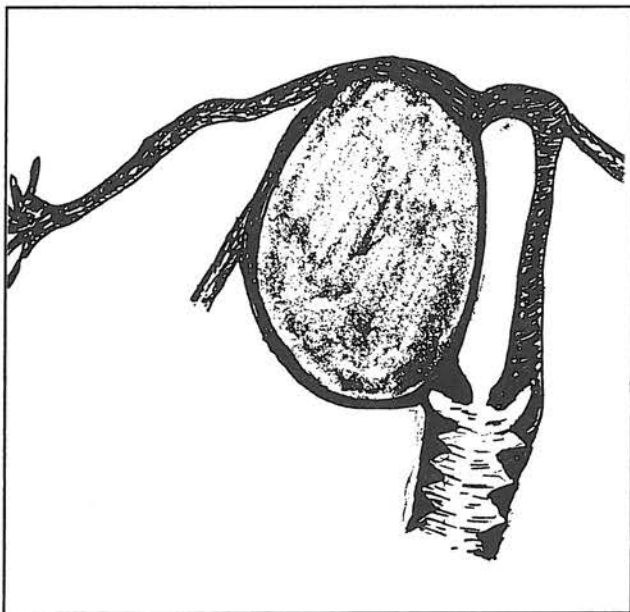
علاوه بر آنومالیهای دستگاه ادراری، سایر آنومالیها با نقائص تکاملی مجاری مولر دیده می‌شود. از جمله آنومالیهای اسکلت که اغلب آنومالیهای مهرهها بصورت *wedge vertebrae, Fusion* وجود جسم مهره بصورت *Supernumery vertebrae, Rudimentary* آنومالی دنده‌ها

*- این مقاله در کنگره جراحی سال ۱۳۷۵ در تهران ارائه شده‌است.

** - استادیار گروه زنان و زایمان - دانشگاه علوم پزشکی و خدمات بهداشتی درمانی ایران

شاخ مسدود می‌باشد که از طریق مهاجرت خارجی تخمک انجام می‌پذیرد و در واقع خارج از رحم می‌باشد. بعلت گنجایش حفره آن، حاملگی تا سه ماهه دوم پیشرفت کرده و سرانجام منجر به مرگ جنین و یا پارگی شاخ فرعی می‌گردد، که با توجه به عروق بزرگ رحمی آن بسرعت منجر به شوک هیپوولمیک و گاهی مرگ مادر می‌شود. در صورت مرگ جنین علائم تهدید به سقط و اقدامات طبی برای ختم حاملگی با عدم موفقیت همراه می‌شود. در معاینه لگنی بخصوص با بیهوشی عمومی، در کنار رحم توده سفت قابل لمس است (۲۴).

انسداد یکطرفه حفره آندومتر در رحم دوتائی: این یک شکل نادر از انسداد یکطرفه مجاری مولر است. در واقع حفره آندومتر بوسیله سپتوم طولی تا سرویکس دو قسمت می‌شود. عملاً یکی از حفرات آندومتر به سرویکس - واژن مربوط می‌شود و قسمتی از سرویکس که به نیمه دیگر آندومتر مربوط می‌شود تکامل نیافته است. بیماران خونریزی قاعدگی دوره‌ای همراه دیسمنوره دارند. در معاینه لگنی توده‌ای در کنار رحم غیر قابل تفکیک از رحم حس می‌شود. اولین گزارش این مورد توسط (Jones) ارائه شده که با انجام برش روی توده کیست مانند، پس از تخلیه خون سپتوم بین قسمت بطور کامل برداشته شده و دو حفره بهم متصل شده است (۳).



تصویر شماره ۱- انسداد یکطرفه یکی از حفره‌های رحم در رحم دوتائی

و اندام دیده می‌شود. سایر آنومالیها نظیر بهم‌چسبیدن انگشتان (Synductily) فقدان انگشت، بیماریهای مادرزادی قلب و فتق اینگوینال نیز ممکن است همراه باشد (۷).

اشکال مختلف انسداد یکطرفه مجرای مولر که با فقدان یکطرفه کلیه همراه است بشرح زیر مشاهده می‌شود (۶):

۱- رحم یک شاخ، بدون ارتباط با شاخ فرعی که دارای اندومتر فعال است. (*Uterus bicornis unicollis*)

۲- انسداد حفره آندومتر در یکطرف در رحم دوتائی (*Double uterus*)

۳- انسداد یکطرف واژن در رحم دوتائی (*Didelphic uterus*)

رحم یک شاخ: فقدان یکی از مجاری مولر منجر به رحم یک شاخ شده و در ظاهر واژن و سرویکس طبیعی بنظر می‌رسد ولی دقیقاً نماینده نیمی از عضو تکامل یافته است. در این حالت یک سوم فوقانی واژن تکامل کامل نیافته ولی دو سوم انتهائی آن کامل است. رحم یک شاخ واقعی نادر بوده و معمولاً همراه آنومالیهای بزرگ دستگاه ادراری در طرفی است که مجرای مولر تکامل نیافته است.

اکثراً به همراه رحم یک شاخ، تکامل ناقص مجرای مولر در طرف مقابل وجود دارد بطوری که لوله رحم، رباط گرد و رحم، بصورت *Rudimentary* مشاهده می‌شود. در این شرایط معمولاً هر دو کلیه وجود دارد، اگرچه گاهی کلیه در طرف مبتلا هیپوپلاستیک بوده و در *I.V.P* ممکن است مشاهده نشود.

در شاخ فرعی اگر آندومتر فعال وجود داشته باشد. پس از بلوغ، علائم انسداد یکطرفه بصورت دیسمنوره شدید تظاهر می‌کند. نظر به اینکه مبتلایان، خونریزی واژینال دوره‌ای دارند واژه کریپتومنوره در آنها مصداق ندارد. اگر لوله رحم در طرف مسدود باز باشد، برگشت خون قاعدگی (*Retrograde menstruation*) به داخل پریتون منجر به بروز آندومتروز لگن می‌گردد. از این جهت تشخیص زودرس آنومالی بمنظور پیشگیری از پیدایش آندومتروز اهمیت دارد. بسته بودن لوله رحم در طرف مسدود بنفع بیمار خواهد بود و معمولاً لوله رحم در طرف مبتلا بعلت نقص تکاملی بسته می‌باشد.

خطر عمده‌ای که این بیماران را تهدید می‌کند، حاملگی در

معرفی بیمار

بیمار خانم ۱۵ ساله، با وزن ۵۲ کیلوگرم، قد ۱۵۳ سانتیمتر و *Virgin* با ظاهر طبیعی زنانه می‌باشد که بعلت درد لگنی از دو هفته قبل مراجعه کرده‌است. بیمار همزمان با شروع آخرین قاعدگی دچار درد مداوم و شدید در ناحیه تحتانی شکم و لگن شده که به ناحیه کمر و مقعد انتشار داشته‌است.

اولین قاعدگی بیمار ۱ ماه قبل از مراجعه بوده و فاصله قاعدگی‌ها ۳۰-۲۸ روز منظم بوده‌است، مدت خونریزی ۷-۵ روز و مقدار خونریزی طبیعی بوده‌است، در سه دوره قبل از مراجعه، دیسمنوره نیز اضافه شده‌است که در دو دوره اول و دوم فقط روز اول قاعدگی و بصورت کرامپی بوده‌است، اما در آخرین قاعدگی با دو دوره قبل متفاوت بوده‌است.

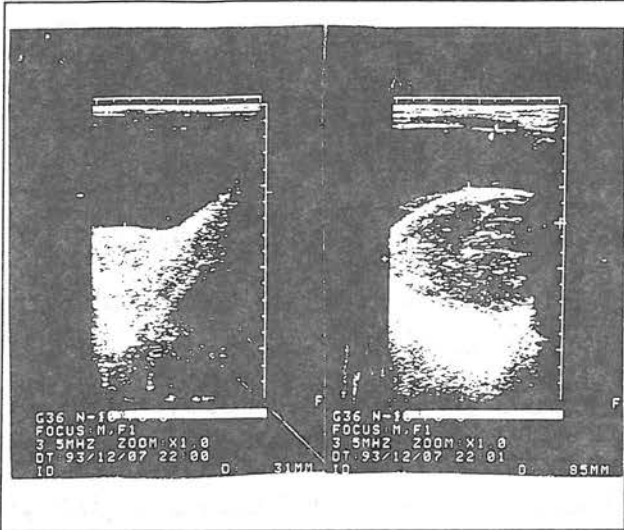
بیمار فرزند سوم خانواده بوده، مشکل زایمانی نداشته و هنگام تولد ترم بوده‌است. در سابقه فامیلی نقائص مادرزادی مشخصی وجود نداشته‌است. در معاینه بالینی سر و گردن، تنه و اندام‌ها و وضعیت رویش مو در نقاط مختلف بدن طبیعی بوده‌است، در لمس شکم در ناحیه هیپوگاستر توده‌ای با قوام سفت، سطح صاف و منظم در خط وسط، به ارتفاع ۳ سانتیمتر بالای پوبیس لمس شده‌است که تمام لگن را پر کرده و بدون حرکت بوده‌است. در طرف چپ و بالای این توده گنبدی شکل، توده‌ای نسبتاً سفت‌تر و نامنظم بطرف پهلوی چپ کشیده شده‌است. نشانه‌ای از تحریک پریتون وجود نداشته ولی در لمس عمیق توده، تندرنس وجود داشته‌است.

در توشه رکتال که پس از تخلیه مثانه با سونداژ انجام شده برجستگی شدیدی در سپتوم رکتوواژینال حس شده که مانع ورود انگشت به داخل رکتوم بوده و رکتوم کاملاً به طرف حفره ساکروم رانده شده‌است. این توده که قوام سفت داشته و بدون حرکت بوده است از حدود ۳-۲ سانتیمتر اسفنکتر مقعد شروع شده و در خط وسط تمام لگن را پر کرده‌است.

در آزمایشات بعمل آمده، قند خون، اوره، کراتینین، شمارش کامل گلبولها، هماتوکریت و آزمایش ادرار در حد طبیعی بوده‌است. در رادیوگرافی ساده شکم و لگن، نقاط

کلسیفیه نامشخص همراه با سایه تومور بزرگ در لگن دیده شده‌است.

در *I.V.P* کلیه راست هیپرتروفی جبرانی نشان داده و آثاری از کلیه چپ مشهود نبوده‌است. سونوگرافی دو نوبت و در دو محل انجام شده‌است، در نوبت اول ابعاد رحم طبیعی (ضخامت قدامی خلفی ۳/۱ سانتیمتر)، رحم در اثر فشار حاصل از کیست تخمدان با ابعاد ۸۵×۱۱۰ میلیمتر در کولدوساک خلفی بطرف چپ انحراف داشته‌است. (تصویر شماره ۲)



تصویر ۲- شمای سونوگرافیک توده‌های لگنی و رحم

در گزارش دوم سونوگرافی که به فاصله یک هفته از سونوگرافی اول انجام شده‌است رحم با سایز نولی پار، اکوی آندومتر طبیعی و کاملاً به قسمت راست انحراف داشته‌است.* تخمدان راست اندازه و اکوی طبیعی داشته و توده‌ای با اکوی هتروژن (اکولوسنت همراه نواحی اکوژن کوچک داخل) به ابعاد تقریبی ۸۵×۸۲ میلیمتر با جدار کاملاً منظم در آدنکس چپ و چسبیده به رحم مشهود بوده که با توجه به دانسیته کلسیفیه مشکوک در کلیشه ساده شکم تشخیص‌های احتمالی زیر مطرح شده‌است:

۱- کیست درموئید تخمدان چپ

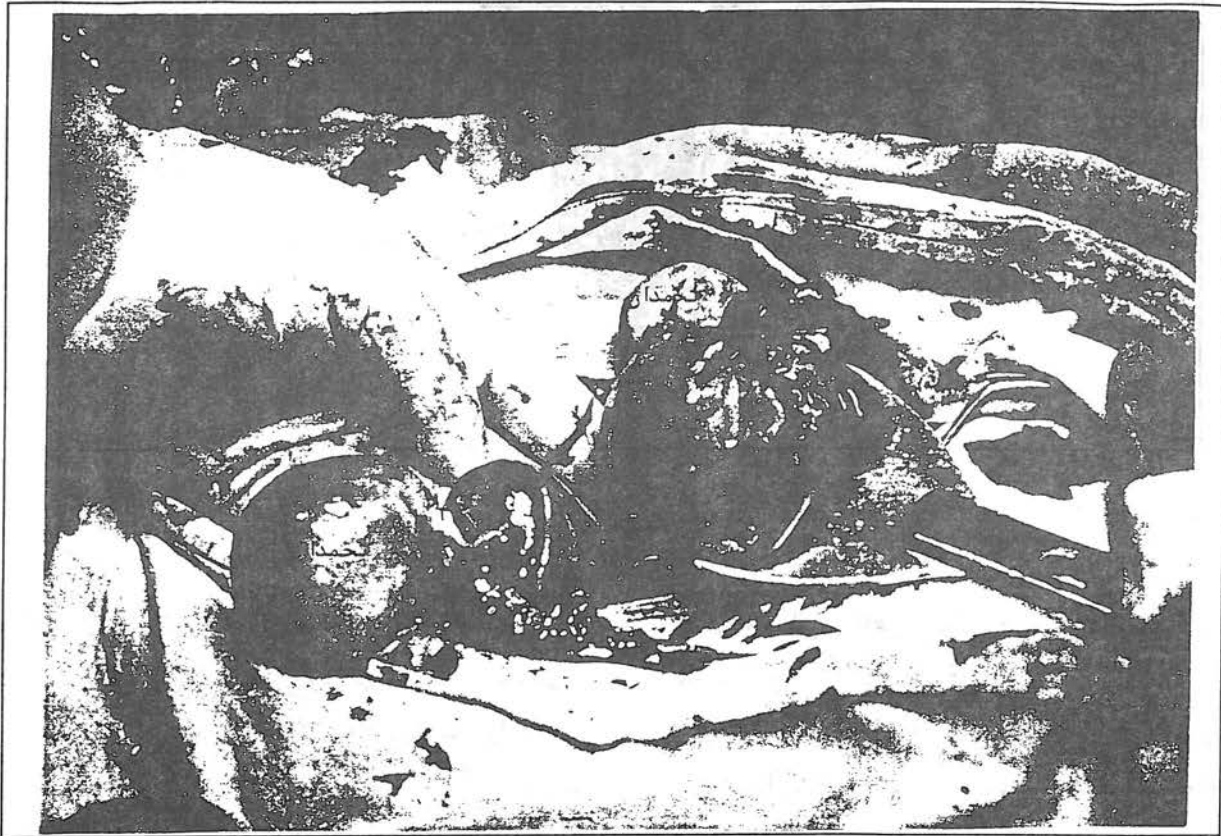۲- کیست هموراژیک تخمدان چپ

۳- به احتمال کمتر توده تومورال تخمدان چپ با نکروز داخلی

* علت تفاوت در گزارش دونفر سونولوژیست، توجه و تمرکز روی یکی از رحم‌ها بوده و تشخیص دو رحم انجام نشده‌است. لذا یکی از متخصصین شاخ راست رحم و دیگری شاخ چپ رحم را بعنوان حفره رحم اصلی تفسیر نموده‌است.

سونوگرافی توصیه شده است. تصمیم به لاپاراتومی گرفته شد که با بیهوشی عمومی و برش طولی در خط وسط، لاپاراتومی انجام شد که رحم دوتائی (دی - دلف) با انسداد نیمه چپ واژن توأم با آژنزی کلیه چپ مشاهده شد.

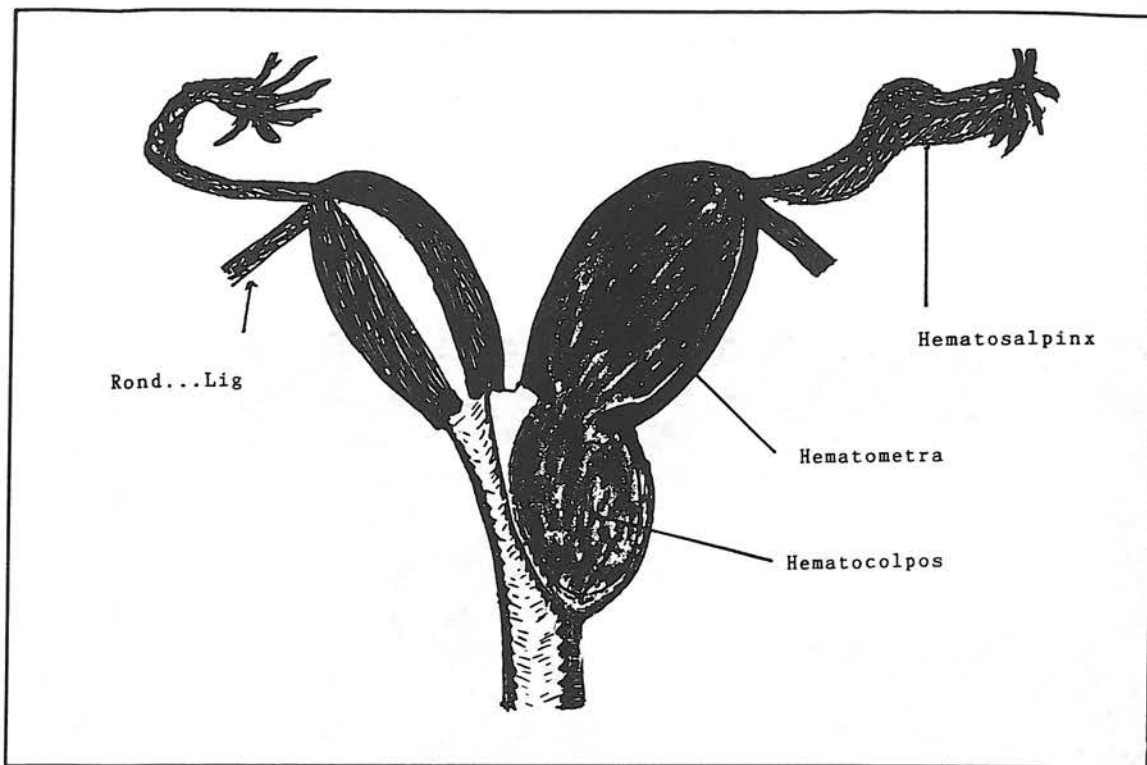
در ناحیه فوقانی و چپ توده مذکور توده‌ای به ابعاد ۶۶×۲۸ میلیمتر با اکوژنیسیته حاشیه‌ای و نمای اکولوسنت داخلی مشهود بوده است. با توجه به عدم رؤیت کلیه در جایگاه اصلی خود جهت رد کلیه لگنی سی‌تی‌اسکن توصیه شده است. سی‌تی‌اسکن کمکی به تشخیص ضایعه نکرده و مجدداً



تصویر شماره ۳- رحم دوتائی همراه با انسداد یکطرفه واژن

(همی‌واژینا) اتساع سرویکس و رحم (هماتومتری) و سرانجام اتساع لوله‌های رحم (هماتوسالپنکس) می‌شود (۵۶).
اتساع واژن بصورت توده بزرگ پاراواژینال و لگنی در قسمت تحتانی شکم مشخص می‌شود، فشار این توده بر مثانه موجب رانده‌شدن مثانه به طرف جلو شده و جایجائی حالب‌ها منجر به هیدروویوتر و هیدرونفروز می‌شود. فشار به رکتوم منجر به بیوست و حتی انسداد می‌شود، فشار روی ورید اجوف تحتانی ممکن است باعث نارسائی قلبی تنفسی شود که موارد کشنده‌ای از آن گزارش شده است. کیفیت خون اغلب موجب راکسیون التهابی در لوله‌های رحم و انسداد لوله

رحم دوتائی با انسداد یکطرفه واژن از آنومالیهای نادر می‌باشد، علت این پدیده مشخص نیست ولی توقف تکاملی در هفته ۸ حاملگی رخ می‌دهد برحسب نوع ارتباط بین دو رحم آنومالی به ۳ صورت دیده می‌شود:
الف - انسداد یکطرفه واژن بدون ارتباط بین دو رحم (تصویر شماره ۴): این بیماران قاعدگی منظم دارند و تشخیص عارضه تا چندماه یا سال بعد از بلوغ داده نمی‌شود بعلاوه قابلیت اتساع واژن مقادیر زیاد خون در داخل واژن مسدود جمع می‌شود. جذب مجدد مواد آبکی خون پس از قاعدگی، موجب غلیظ شدن مواد جامد خون شده و سرانجام موجب اتساع واژن



تصویر ۴- رحم دوتائی همراه با انسداد یکطرفه واژن

چرکی مخاطی و گاهی خونریزی بین دو قاعدگی شکایت دارند^(۶).

ج - انسداد کامل واژن با اتصال دو رحم: بصورت توده پاراواژینال، درد زیر شکم و دیسمنوره با قاعدگی منظم تظاهر می‌کند^(۶).

می‌شود که از انتشار خون قاعدگی بداخل پریتون جلوگیری می‌شود. سونوگرافی در تشخیص زودرس آنومالی بسیار با ارزش است، قبل از پیدایش توده بزرگ لگنی اتساع واژن با اکوژیسته داخلی باید به فکر آنومالی باشیم.
ب - انسداد ناقص یکطرفه واژن و فقدان ارتباط بین دو رحم: این بیماران از درد زیر شکم، دیسمنوره شدید و ترشحات

REFERENCES

- 1) Fore SR, Hammond CB, Parker RT et al; *Urologic and Genital Anomalies in Patients with congenital absence of the vagina; Obstet. Gynecol.* 1975, 46-110
- 2) Holden R, Hart P; *First Trimester rudimentary horn pregnancy, prerupture ultrasound diagnosis Obstet - Gynecol, 1983 (Supp) 61:56*
- 3) Jones TB, Fleischer AC, Daniell JF, et al; *Sonographic characteristics of congenital uterine abnormalities and associated pregnancy, J.Clin Ultrasound, 980: 8:843*

- 4) Óleary JL, O'leary JA; *Rudimentary horn pregnancy; Obstet Gynecol 1963; 22:371*
- 5) Rock JA, Jones HW; *The double uterus associated with an obstructed hemivagina and ipsilateral renal agenesis; AM.J. Obstet Gynecol, 1980:138;339*
- 6) Thompson JD, Rock JA; *Te linde's operative gynecology, 7th Ed. J.B, Lippincot company; Philadelphia-New York, 1992, P: 639*
- 7) Tindall VR, Jeffcoate's; *Principles of gynecology; Fifth edition; Butter worth Co., 1987 P:138*

UNILATERAL DEVELOPMENTAL DEFECT OF MULLERIAN DUCT (A CASE REPORT)

*J. Darakhshan, M.D.**

ABSTRACT

Developmental defect of Mullerian duct is a congenital malformation characterized by anomalies in female upper genital organs. As the anomaly is associated with obstruction of the duct, other congenital anomalies of urinary tract specially ipsilateral renal agenesis are common.

This anomaly is often discovered in adolescent period and is usually asymptomatic until puberty. To discover this anomaly as soon as possible, whenever renal agenesis is associated with pelvic mass, Mullerian duct obstructive anomaly should be in mind and ruled out.

Our patient was a 15-years-old female with chief complaint of abdominal and pelvic pain off and on. After Complete work up a diagnostic laparotomy was performed which revealed a double uterus associated with an obstructed hemivagina and ipsilateral renal agenesis.

Combination of these anomalies were compatible with diagnosis of unilateral Mullerian duct defect.

Key words:

- 1) Mullerian duct defect**
- 2) Pelvic mass**
- 3) Renal agenesis**

* Assistant Professor of Obstetrics & Gynecology, Iran University of Medical Sciences and Health Services