

معرفی یک مورد لیومیوسارکوم حفره شکمی

چکیده

بیمار خانم ۵۰ ساله‌ای است که با شکایت درد پهلوها به بیمارستان فیروزآبادی مراجعه کرد. در فراوانگاری (Ultrasonography) و برش‌نگاری رایانه‌ای (CT scanning) شکم توده‌ای که به ظاهر در مجاورت تخمدان راست قرار داشت، مشاهده شد. در نهایت بیمار با تشخیص احتمالی تومور تخمدانی تحت عمل جراحی Hysterosalpingo-oophorectomy قرار گرفت. در حین عمل جراحی مشاهده شد که توده مزبور در روده بند (Mesentery) روده باریک قرار دارد که برداشته شد. توده خارج شده کپسول دارو توپر با قطر ۱۵ سانتیمتر بود. در بررسی میکروسکوپی، تشخیص سارکوم سلول دوکی با درجه کم مطرح شد. یافته‌های حاصل از رنگ آمیزی ایمونوهیستوشیمیایی با تشخیص لیومیوسارکوم مطابقت می‌کرد.

دکتر رؤیا ستاره‌شناس^I

دکتر فرید کرمی^{II}

۲- تومورهای عضله صاف

۴- لیومیوسارکوم

کلیدواژه‌ها: ۱- سرطاناتها

۳- تومورهای حفره شکمی

مقدمه

علائم و نشانه‌های بالینی این تومورها غیراختصاصی بوده، شامل توده شکمی، درد، کاهش وزن، تهوع و استفراغ است. معمولاً لیومیوسارکوم‌های خلف صفاقی زمانی کشف می‌شوند که بزرگ شده، به سایر اعضا دست‌اندازی کرده‌اند. در اکثر موارد نمی‌توان این تومورها را کاملاً به وسیله عمل جراحی برداشت و از بدن خارج کرد. اما لیومیوسارکوم‌هایی که در روده‌بندها (Mesenteries) ظاهر می‌شوند، معمولاً دارای حدود مشخصی می‌باشند و می‌توان آنها را کاملاً به وسیله جراحی برداشت و از بدن خارج کرد^(۶).

این تومورها معمولاً ۱۶ سانتیمتر قطر و ۱۶۰۰ گرم وزن دارند، در بررسی با چشم غیرمسلح اکثراً به صورت توده‌های خاکستری سفید با قوام گوشتی می‌باشند و مناطقی که نکروز

لیومیوسارکوم‌های بافت‌های نرم عمقی، به طور عمده در فضای خلف صفاقی و حفره شکمی یافت می‌شوند به نحوی که حدود نیمی از آنها در خلف صفاق^(۸) و نیمی دیگر در حفره شکمی وجود دارند. بیشتر لیومیوسارکوم‌های حفره شکمی در چادرینه (Omentum) و روده‌بندها (Mesenteries) قرار دارند^(۱۴، ۱۵).

نکته قابل توجه در مورد لیومیوسارکوم‌های خلف صفاقی این است که خانمها حدود دوسوم از مبتلایان به این تومورها را تشکیل می‌دهند و ۶۰ سالگی، سن متوسط بروز علائم در آنهاست^(۱۰). نکته قابل توجهی که در مورد لیومیوسارکوم‌های دستگاه گوارش وجود دارد این است که این تومورها نسبت به لیومیوسارکوم‌های خلف صفاقی، خود را در مراحل ابتدائی تری نشان می‌دهند^(۴).

I) استادیار آسیب‌شناسی، بیمارستان فیروزآبادی دانشگاه علوم پزشکی و خدمات بهداشتی - درمانی ایران، شهرری (مؤلف مسئول)

II) آسیب‌شناس مرکز بهداشت شهریار، دانشگاه علوم پزشکی و خدمات بهداشتی - درمانی ایران، شهریار

دلیل آنکه کم سلول تر است، تعداد اشکال میتوزی در آن کمتر از سایر انواع به نظر می‌رسد. کمتر بودن اشکال میتوزی موجب می‌شود که گاهی به غلط تشخیص «خوش خیم» در مورد این تومور مطرح شود. King و همکاران (۵) گزارش کردند که در لیومیوسارکوم‌های میکسوئید مهاجم بین ۰-۲ میتوز در هر ۱۰ منظر (Field) از بزرگنمایی کلان (High-power) میکروسکوپ وجود دارد.

۳) لیومیوسارکوم سلول دانه‌دار (Granular) که به ندرت دیده می‌شود. در این تومور، سلول‌ها دارای سیتوپلاسم دانه‌دار ائوزینوفیلی هستند.

معرفی بیمار

بیمار خانم ۵۰ ساله‌ای شمالی است که از ۵ سال قبل دچار خونریزی غیرطبیعی رحمی شده‌است. بیمار با شکایت درد پهلو، با انتشار به ناحیه فوق شرمگاهی (Suprapubic)، در بیمارستان فیروزآبادی تحت بررسی قرار گرفت. از شکم بیمار فراوانگاری (Ultrasonography) و برش‌نگاری رایانه‌ای (CT scanning) به عمل آمد و یک توده ناهمگون (Heterogeneous) که در قسمت میانی لگن، ظاهراً در مجاورت تخمدان راست، قرار داشت و بر روی مثانه فشار آورده بود، مشاهده شد (شکل ۱).

سایر بررسیهای آزمایشگاهی مشکل خاصی را نشان نمی‌دادند. در شرح حال بیمار بجز افزایش فشارخون که از سالها قبل تحت درمان بود، مسئله دیگری به چشم نمی‌خورد. با توجه به خونریزیهای مکرر و شرایط سنی و تشخیص احتمالی تومور تخمدانی، بیمار تحت عمل جراحی Hysterosalpingo-oophorectomy و اُمِنکتومی قرار گرفت. در حین عمل، جراح متوجه می‌گردد که توده مزبور، با حدود مشخص، در روده بند (Mesentery) روده باریک قرار دارد که آن را خارج می‌سازد. در بررسی با چشم غیرمسلح توده مذکور کرم‌رنگ و کپسول‌دار، با قوامی نسبتاً نرم و سطحی لپک‌دار (Lobulated) بود. ابعاد آن نیز ۷×۴×۱۵ سانتیمتر بود. سطح مقطع این توده توپر بوده، در آن خونریزی، نکروز و ریزکیسه‌های (Microcysts) متعددی به چشم می‌خورد.

شده و خونریزی کرده‌اند در آنها به چشم می‌خورد (۱۰). در این تومورها مناطقی کیسه‌ای (Cystic) وجود دارد که موجب می‌شود گاهی به غلط تشخیص شوانوم هم مطرح شود. بعضی از مواقع، لیومیوسارکوم‌ها در برش دارای نمای گردبادی هستند (۱۴).

در انواع بافت‌های نرم عمقی طرح‌های میکروسکوپی متنوعی به چشم می‌خورند. در رنگ آمیزی هماتوکسیلین - ائوزین سلول‌ها به طور کشیده با سیتوپلاسم فراوان (از صورتی تا قرمز تیره) و هسته سیگاری شکل مرکزی با دو انتهای گرد دیده می‌شوند. در بعضی ممکن است یک واکوئل در انتهای هسته دیده شود که هسته را به شکل مقعر در می‌آورد. در تومورهای کمتر تمایزیافته هسته‌ها بزرگتر و پررنگتر بوده، موقعیت مرکزی خود را از دست می‌دهند. وجود سلول‌های چند هسته‌ای غول‌پیکر شایع می‌باشد (۳).

در رنگ آمیزی سه فام ماسون (Masson's trichrome staining) میوفیبریل‌های این تومورها قرمز تیره هستند و به طور موازی در طول سیتوپلاسم قرار دارند. در رنگ آمیزی (PTAH) (Phosphotungstic acid-hematoxylin) این خطوط ارغوانی می‌باشند. گلیکوژن در سیتوپلاسم لیومیوسارکوم‌ها با رنگ آمیزی (PAS) (Periodic acid-Schiff) دیده می‌شود. در تومورهائی که خوب تمایز یافته‌اند، شبکه ظریف رتیکیلین بین سلول‌ها دیده می‌شود (۳). تعداد اشکال میتوزی متغیر است. بیش از ۸۰ درصد لیومیوسارکوم‌ها دارای بیش از ۵ میتوز در هر ۱۰ منظر (Field) از بزرگنمایی کلان (High-power) میکروسکوپ هستند. در تومورهائی که کمتر تمایز یافته‌اند، پُریختی (Pleomorphism) خونریزی و نکروز به طور شایع دیده می‌شود (۱۰، ۳).

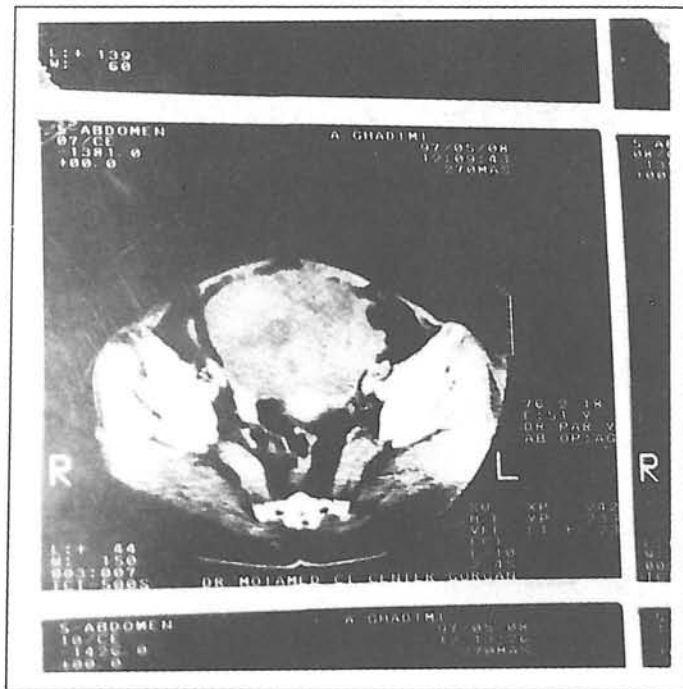
از لحاظ میکروسکوپی انواع لیومیوسارکوم‌ها عبارتند از (۳):

- ۱) لیومیوسارکوم روپوشه‌وار (Epithelioid) که دارای سلول‌های گرد با سیتوپلاسم روشن و واکوئل‌دار است.
- ۲) لیومیوسارکوم میکسوئید که دارای تغییرات میکسوئید بوده، در آن سلول‌های دوکی توسط فضاهای اسیدهایالورونیک از هم جدا می‌شوند. این نوع معمولاً در رحم یافت می‌شود و به

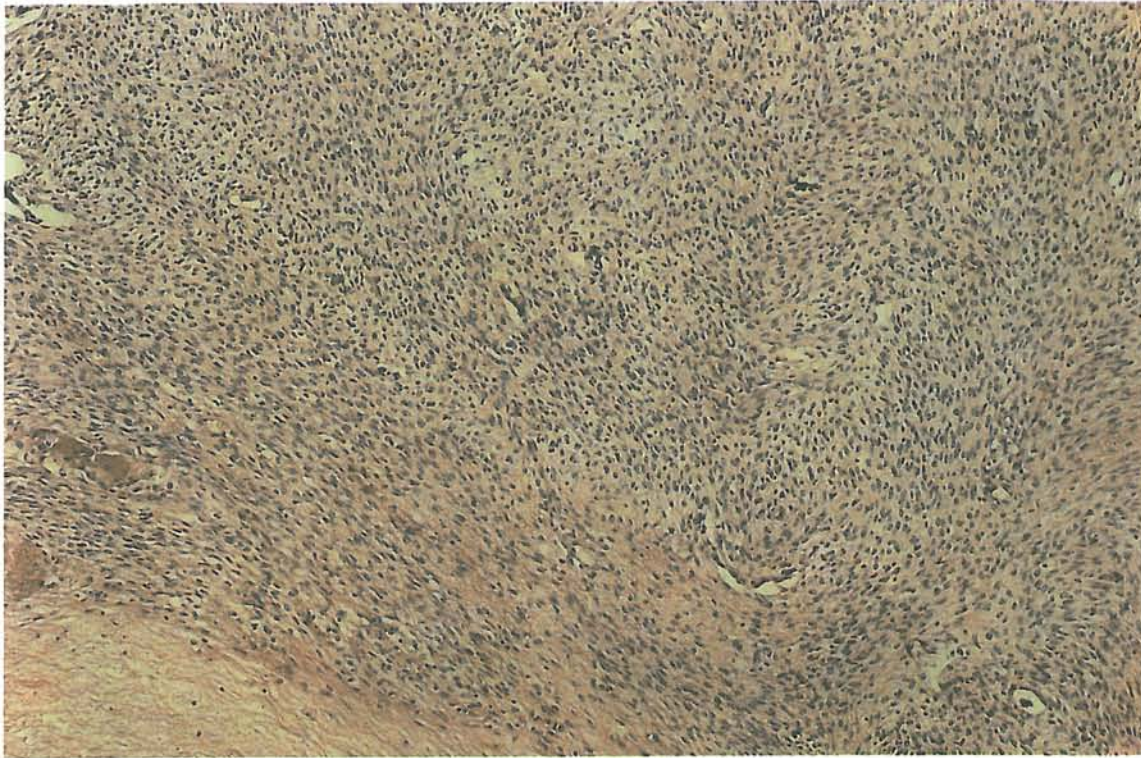
در بررسی میکروسکوپی مشاهده شد که این نئوپلاسم حاوی دسته‌هایی از سلول‌های دوکی‌کشیده با پُریختی (Pleomorphism) نسبی است. در بعضی از قسمت‌های آن تغییرات میکسوئید، خونریزی و گاه نکروز نیز رؤیت می‌شد و در هر ۱۰ منظر (Field) از بزرگنمایی کلان (High-power)، یک الی سه میتوز، به طور پراکنده، به چشم می‌خورد (شکل‌های ۲ و ۳).

با توجه به یافته‌های فوق تومور بدخیم سلول دوکی با درجه کم مطرح گردید و در نتیجه لیومیوسارکوم، فیبروسارکوم، نئوپلاسم با منشاء عصبی و ... در تشخیص افتراقی این تومور

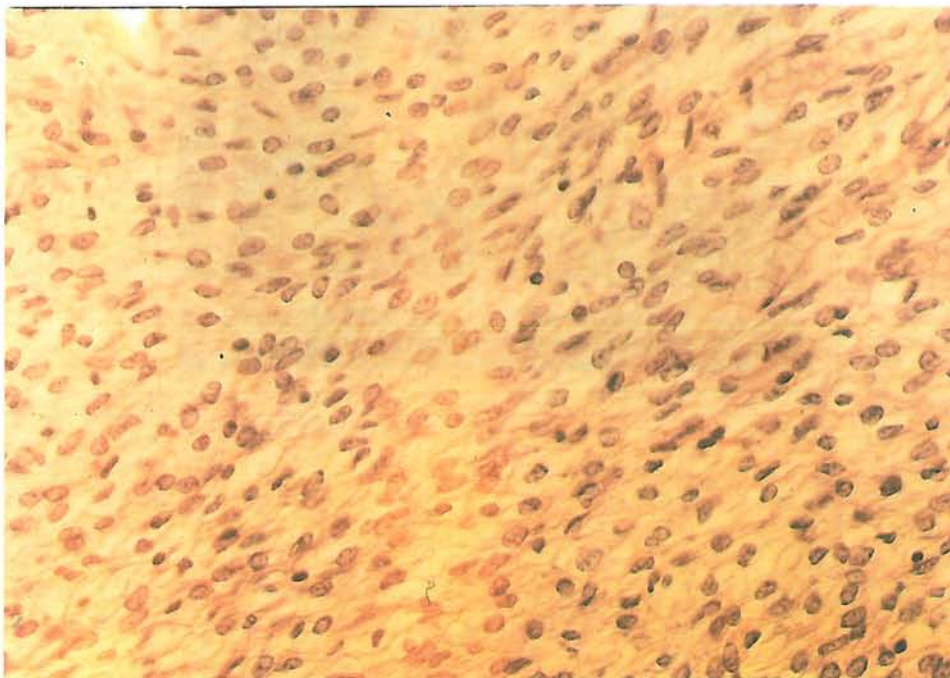
مطرح شد. برای تشخیص، اقدام به رنگ آمیزی ایمونوهیستوشیمیائی (Immunohistochemical) (در بیمارستان بقیه‌ا...) گردید. یافته‌های به دست آمده از این رنگ آمیزی عبارت بود از: (۱) Vimentin: مثبت، منتشر (۲) Desmin: مثبت، منتشر (۳) Actin: مثبت، منتشر (۴) میوگلوبین: منفی (۵) Neuron-specific enolase (NSE): مثبت، کانونی (Focal) (۶) آنتی ژن وابسته به عامل (Factor) هشت: منفی. با توجه به این یافته‌ها می‌توان گفت که تشخیص تومور با لیومیوسارکوم (Mesentery) مطابقت می‌نماید. منشاء این تومور هم روده‌بند (Mesentery) است.



شکل ۱- برش‌نگاری رایانه‌ای شکم بیمار



شکل ۲- منظره (View) میکروسکوپی تمام‌نمای (Panoramic) توده شکمی



شکل ۳- نمای میکروسکوپی توده شکمی با بزرگنمایی کلان (High-power)

بحث

الف) معیارهای بدخیمی:

تعیین معیار مناسب بدخیمی در تومورهای عضلات صاف، کار مشکلی است چرا که این تومورها یک طیف زیستی (*Biologic*) به هم پیوسته را نشان می‌دهند. در نتیجه، کشیدن یک خط بین خوش خیم و بدخیم کار مشکلی است. هرچند معیارهای مختلفی مثل اندازه، تعداد سلول‌ها (*Cellularity*)، نابهنجاری (*Atypia*) و نکروز هر کدام به درجاتی با بدخیمی همراه هستند، اما هیچ کدام آن قدر دقیق نیستند که برای تعیین احتمال دست‌اندازی (*Metastasis*) قابل اعتماد باشند. فعالیت میتوزی تنها معیار قابل اعتماد برای این منظور است (۱۰،۶،۳). از این رو در موارد مشکوک، باید نمونه برداری به میزان زیادی صورت گیرد تا از وجود اشکال میتوزی مطمئن شد. معیاری که برای افتراق خوش خیمی از بدخیمی در مورد فعالیت میتوزی لیومیوسارکوم‌های رحم در نظر گرفته می‌شود، برای تومورهای بافت نرم عمقی مناسب نیست. برای مثال، تومورهای رحمی که بین ۵ تا ۹ میتوز در هر ۱۰ منظر (*Field*) از بزرگنمایی کلان (*High-power*) دارند، در گروه ضایعات مرزی قرار داده می‌شوند اما در تومورهای بافت نرم این تعداد میتوز به معنای توموری با قابلیت دست‌اندازی (*Metastasis*) است (۱۰،۳).

تومورهای عضلات صاف در بافتهای نرم عمقی که دارای ۵ میتوز در هر ۱۰ منظر از بزرگنمایی کلان باشند بدخیم تلقی می‌شوند. آنهایی که بین ۱ تا ۴ میتوز در هر ۱۰ منظر از بزرگنمایی کلان دارند، دارای استعداد بدخیمی هستند؛ بخصوص اگر بزرگ باشند و در آنها نکروز و نابهنجاری (*Atypia*) بارز هسته مشاهده شود (۳). در مورد تومورهای بزرگ، حتی با وجود به کار بردن این معیارها باز هم نمی‌توان در مورد خوش خیم بودن تومور مطمئن بود حتی اگر یافته‌های ریخت‌شناختی (*Morphologic*) به نفع خوش خیم بودن تومور باشد. *Enzinger* و *Weiss* (۳) معتقدند که یک تومور خوش خیم عضله صاف در بافتهای نرم عمقی (بخصوص خلف صفاق) ممکن است بعد از ۳۰ تا ۴۰ سال دست‌اندازی کند و بدین جهت نتیجه می‌گیرند که قسمت اعظم تومورهای عضلات صاف این

ناحیه دارای استعداد بدخیمی هستند.

نکته اساسی در این میان دانستن موقعیت دقیق تومور در داخل شکم است، چرا که فعالیت میتوزی در یک لیومیوم رحم یا ضمام آن به طور طبیعی زیاد بوده، ممکن است با فعالیت میتوزی یک لیومیوسارکوم خوب تمایز یافته بافتهای نرم عمقی اشتباه شود.

ب) یافته‌های ایمونوهیستوشیمیایی:

اکتین (*Actin*) خاص عضلانی (*HHF35*) در اکثر لیومیوسارکوم‌ها یافت می‌شود (۱۲،۷،۱). مثبت شدن دسمین (*Desmin*) متغیرتر است و در ۵۰ تا حدود ۱۰۰ درصد تومورها گزارش شده است (۱۱). امروزه، نظر غالب بر این است که وجود دسمین به صورت منتشر در یک تومور، نمایانگر تمایز عضلانی است و مثبت شدن اکتین یا دسمین به صورت کانونی (*Focal*) الزاماً به معنای تمایز عضلانی نیست (۹).

از آنجائی که اکثر پادتنهائی (*Antibodies*) که برای نشان دادن اکتین به کار می‌روند میوفیبروبلاست‌ها را نشان می‌دهند، این معرف برای تشخیص تومورهای عضلات صاف زیاد سودمند نیست و بهتر است ترکیبی از یافته‌های میکروسکوپ نوری و هیستوشیمی یا رنگ آمیزی سه فام ماسون (*Masson's trichrome staining*) برای تشخیص به کار رود (۳).

مثبت شدن دسمین در یک تومور تا حد زیادی به تثبیت (*Fixation*) بافت بستگی دارد. جستجوی دسمین در نمونه‌های تازه بهتر می‌باشد. البته با تثبیت (*Fixation*) الکلی یا تثبیت فرمالین با پیش‌گوارش (*Predigestion*) آنزیمی نیز نتایج قابل قبولی به دست می‌آید (۳،۲). دسمین در تشخیص تومورهای عضلات صاف کمتر سودمند است و بیشتر برای تشخیص تومورهای عضلات مخطط به کار می‌رود (۳).

ویمنتین (*Vimentin*) در اکثر بافتهای مزانشیمی یافت می‌شود و مثبت شدن آن غیراختصاصی است. ویمنتین در اکثر تومورهای مزانشیمی، بعضی کارسینوم‌ها و ملانوم مثبت می‌شود (۳).

با توجه به گستردگی پخش انولاز مختص نورو (Neuron-specific enolase [NSE]) در بافتها، این آنتی ژن

آنتی ژن، پادتنهای (Antibodies) مونوکلونال به کار رود، برای تشخیص تومورهای نوروبلاستیک و نورواندوکراین مناسب است (۱۳).

دارای ارزش محدودی در تشخیص تومورهای بافت نرم می باشد، بخصوص اگر برای جستجوی آن از پادتن (Antibody) پلی کلونال استفاده شود (۳). در مواردی که برای جستجوی این

منابع

- 1) Azumi N, Ben-Ezra J, Battifora H: Immunophenotypic diagnosis of leiomyosarcomas and rhabdomyosarcomas with monoclonal antibodies to muscle-specific actin and desmin in formalin fixed tissue. *Mod Pathol* 1: 469, 1988.
- 2) Brooks JJ: Immunohistochemistry of soft tissue tumors: myoglobin as a tumor marker for rhabdomyosarcoma. *Cancer* 50: 1757, 1982.
- 3) Enzinger FM, Weiss SW: *Soft Tissue Tumors*. 3rd ed., St. Louis: Mosby, 1995.
- 4) Evans HL: Smooth muscle tumors of the gastrointestinal tract. A study of 56 cases followed for a minimum of 10 years. *Cancer* 56: 2242, 1985.
- 5) King ME, Dickersin GR, Scully RE: Myxoid leiomyosarcoma of the uterus: a report of six cases. *Am J Surg Pathol* 6: 589, 1982.
- 6) Ranchod M, Kempson RL: Smooth muscle tumors of gastrointestinal tract and retroperitoneum. *Cancer* 39: 255, 1977.
- 7) rangdaeng S, Truong LD: Comparative immunohistochemical staining for desmin and muscle specific actin: a study of 576 cases. *Am J Clin Pathol* 96: 32, 1991.
- 8) Russell WO, Cohen J, Enzinger FM, et al: A clinical and pathologic staging system for soft tissue sarcomas. *Cancer* 40: 1562, 1977.
- 9) Schurech W, Skalli O, Seemayer TA, et al: Intermediate filament proteins and actin isoforms as markers for soft tissue tumor differentiation and origin. I. Smooth muscle tumors. *Am J Pathol* 128: 91, 1987.
- 10) Shmookler BM, Lauer DH: Retroperitoneal leiomyosarcoma: a clinicopathologic analysis of 36 cases. *Am J Surg Pathol* 7: 269, 1983.
- 11) Swanson PE, Stanley MW, Scheithaur BW, et al: Primary cutaneous leiomyosarcoma: a histologic and immunohistochemical study of 9 cases with ultrastructural correlations. *J Cutan Pathol* 15: 129, 1988.
- 12) Swanson PE, Wick MR, Dehner LP: Leiomyosarcoma of somatic soft tissue in childhood. An immunohistochemical analysis of six cases with ultrastructural correlation. *Hum Pathol* 22: 569, 1991.
- 13) Thomas P, Battifora H, Maderino GL, et al: A monoclonal antibody against neuron-specific enolase: immunohistochemical comparison with a polyclonal antiserum. *Am J Clin Pathol* 88: 146, 1987.
- 14) Wile AG, Evans HL, Romsdahl MM: Leiomyosarcoma of soft tissue: a clinicopathologic study. *Cancer* 48: 1022, 1981.

LEIOMYOSARCOMA OF ABDOMINAL CAVITY

A CASE REPORT

R. Setarehshenas, MD^I

F. Karami, MD^{II}

ABSTRACT

A 50 years old woman came to Firuzabadi General Hospital with both flanks pain. By ultrasonography and abdominal CT scanning, a mass was found near the right ovary. With the possible diagnosis of ovarian tumor, the patient underwent hysterosalpingo-oophorectomy. In the operative field, the mass was found in the mesentery of small intestine and was removed. It was an encapsulated, solid and firm mass with a diameter of 15 centimeters. microscopic study showed a low-grade malignant spindle cell tumor. The findings of immunohistochemical staining were compatible with leiomyosarcoma.

Key Words: 1) Cancers

3) Abdominal cavity tumors

2) Smooth muscle tumors

4) Leiomyosarcoma

I) Assistant Professor of Pathology , Firuzabadi Hospital, Iran University of Medical Sciences and Health Services, Shahr-e Rey, Tehran, Iran (Corresponding author)

II) Pathologist, Shahriar Health Center, Iran University of Medical Sciences and Health Services, Shahriar, Iran