

درد شانه: تجربه دوساله در گروه جراحی شانه بیمارستان شهدای هفتم تیر

چکیده

دکتر علی اکبر خورسندی^۱

در این مطالعه پرونده ۸۲ نفر از بیمارانی که به درمانگاه شانه بیمارستان شهدای هفتم تیر مراجعه کرده بودند به طور گذشته نگر مورد بررسی قرار گرفت. ۴۲ مورد از این بیماران مرد و ۴۰ مورد زن بودند. سن مردان مبتلا ۲۵-۷۵ و سن زنان مبتلا ۲۵-۶۵ سال بود. میانگین سنی مردان ۴۹/۱۹ و میانگین سنی زنان ۴۵/۹۷ سال بود. میزان ابتلای شانه راست بیشتر از شانه چپ بود. بیماران بیشتر در فصل بهار و تابستان مراجعه می کردند، ولی سرما را در تشدید درد دخیل می دانستند. بیماران در توجیه درد علت مشخصی را ذکر نمی کردند ولی در سابقه آنان زمین خوردن، ضربه مستقیم و غیرمستقیم در اثر تصادفات، دیابت، مسائل شغلی و ... وجود داشت. در مطالعه حاضر، شایعترین علت درد شانه التهاب آبکیس (*Bursa*) زیر آخرمی (*Subacromial*) بود. از ۸۲ بیمار، ۴۶ مورد (۵۶٪) با درمان صحیح طبی یعنی مصرف داروهای ضدالتهاب غیراستروئیدی (*NSAIDs*)، فیزیوتراپی بر طبق دستورالعمل دکتر نیر (*Neer*) و در بعضی از موارد، بخصوص در افراد بالای ۴۰ سال، تزریق ترکیبات کورتیکواستروئیدی در زیر آخرم (*Acromion*) بهبود یافتند. ۱۴ مورد (۱۸٪) از بیمارانی که به درمان طبی جواب ندادند، حاضر به ادامه معالجه نشدند. ۲۲ مورد باقی مانده (۲۶٪) بستری شده، تحت عمل جراحی قرار گرفتند. از این تعداد، ۱۱ مورد زن و ۱۱ مورد مرد بودند و قبل از عمل، برای همه آنها درمان طبی انجام شده بود. در تمام بیماران معاینه بدنی کامل، آزمایشهای مختلف و پرتونگاری (*Radiography*) از شانه در سه جهت انجام شد. مفصل نگاری (*Arthrography*)، تصویربرداری با تشدید مغناطیسی (*MRI*)، برش نگاری رایانه ای (*CT*) و فراصوت نگاری (*Ultrasonography*) هم بر حسب مورد در این بیماران انجام شده بود. از ۲۲ مورد فوق ۵ نفر (۳ مورد زن و ۲ مورد مرد) قبل از عمل، جهت تشخیص قطعی، تحت مفصل بینی (*Arthroscopy*) تشخیصی قرار گرفتند و در دو مورد هم لابروم (*Labrum*) پاره به وسیله مفصل بین (*Arthroscope*) برداشته شد. نتایج اعمال جراحی در ۸۰٪ خوب و عالی بود. در نتیجه می توان گفت که در صورت عدم پاسخ به درمان طبی، درمان جراحی روش مثبتی می باشد.

کلید واژه ها: ۱- درد شانه ۲- نشانگان برخورد (*Impingement syndrome*) در شانه

۳- شانه چرخان (*Rotator cuff*) ۴- مفصل بینی (*Arthroscopy*)

۵- تزریق در زیر آخرم (*Subacromial injection*)

این مقاله در کنگره جامعه جراحان ارتوپدی ایران، تهران، آبان ۱۳۷۷ ارائه شده است.

(I) استادیار ارتوپدی، بیمارستان شهدای هفتم تیر دانشگاه علوم پزشکی و خدمات بهداشتی-درمانی ایران، بزرگراه شهید رجایی، تهران

مقدمه

زمان کوتاهی است که مشکلات شانه و بخصوص دردهای ناشی از نشانگان برخورد (*Impingement syndrome*) مورد توجه و تجزیه و تحلیل و مطالعه قرار می‌گیرد. شانه، مفصلی است که دارای بیشترین دامنه حرکت می‌باشد و از مکانیک زیستی (*Biomechanics*) و پیچیدگی تشریحی (*Anatomical*) خاصی برخوردار است. آسیب دیدن این مفصل در طی حوادث ورزشی، شغلی، تصادفات و ... و عدم درمان به موقع آن و نیز آسیب دیدن آبکیس (*Bursa*) زیر آخرم (*Acromion*) و صدمه تدریجی شانه چرخان (*Rotator cuff*) در نهایت موجب ناتوانی بیماران در انجام دادن کارهای روزمره و وظائف شغلی می‌شود. معمولاً عارضه فوق با سایر بیماریهای مداخله گر از جمله تومورهای قله ریه، انفارکتوس قلبی، سنگ کیسه صفرا، ناپایداری مفصل شانه، دردهای گردنی، رسوب کلسیم در شانه، چسبندگی کپسول مفصلی (شانه بی حرکت [*Frozen shoulder*])^(۱۳)، بیماری زائل کننده مفصل (*Degenerative joint disease*) شانه، ضایعات عصبی، دیستروفی بازتابی سمپاتیک (*Reflex sympathetic dystrophy [RSD]*)، بدجوش خوردن (*Malunion*) سر استخوان بازو و علل ناشناخته دیگر همراه می‌باشد و این امر تشخیص این عارضه را مشکل می‌کند^(۳).

روش بررسی

این مطالعه به صورت گذشته‌نگر بر روی پرونده بیماران که از اوائل سال ۱۳۷۵ تا اوائل سال ۱۳۷۷ به درمانگاه جراحی شانه بیمارستان شهدای هفتم تیر مراجعه کرده‌اند، صورت گرفته است. این تحقیق هم بر روی بیمارانی که به صورت سرپائی تحت درمان قرار گرفته‌اند و هم بر روی بیمارانی که تحت عمل جراحی قرار گرفته‌اند، صورت گرفته است. بیماران بر حسب دستورالعمل ارزیابی مشکلات شانه انجمن جراحان شانه و آرنج فرهنگستان آمریکا^(۷) معاینه و طبقه‌بندی شده‌اند (جدولهای ۱ و ۲).

به طور کلی بیماران از نظر سن، جنس، محل تشریحی ضایعه و میزان درد مورد توجه قرار گرفتند و میزان حرکات


فعال (*Active*) و منفعل (*Passive*) شانه بعد از عریان کردن بیماران مورد بررسی قرار گرفت. بنابراین بیمارانی که با درد شانه ناشی از بیماریهای شامل (*Systemic*) از جمله ضایعات دست‌اندازنده (*Metastatic*)، میلوم چندگانه (*Multiple*) و عفونتها و نیز شکستگی، دررفتگی‌ها و ... مراجعه کرده بودند از این مطالعه حذف شدند.

یافته‌ها

از ۸۲ بیمار مورد بررسی، ۴۲ نفر مرد (۵۱/۲٪) و ۴۰ نفر زن (۴۸/۸٪) بودند. سن مردان مبتلا ۲۵-۷۵ و سن زنان مبتلا ۲۵-۶۵ سال بود. میانگین سنی مردان ۴۹/۱۹ و میانگین سنی زنان ۴۵/۹۷ سال بود. میزان ابتلای شانه راست بیشتر از شانه چپ بود. بیماران بیشتر در فصل بهار و تابستان مراجعه می‌کردند ولی سرما را در تشدید درد دخیل می‌دانستند. بیماران در توجیه درد علت مشخصی را ذکر نمی‌کردند ولی در سابقه آنان زمین خوردن، ضربه مستقیم و غیرمستقیم در اثر تصادفات، دیابت، مسائل شغلی و ... وجود داشت.

نشانگان برخورد زیرآخرمی (*Subacromial impingement syndrome*) درجه یک که پارگی شانه چرخان (*Rotator cuff*) در آن وجود ندارد، شایعترین علت مراجعه بیماران مبتلا به درد شانه بود. به طوری که از ۸۲ بیمار، ۴۶ مورد (۵۶/۱٪) به این عارضه مبتلا بودند. از بقیه بیماران، ۱۴ مورد (۱۸٪) به علت عدم بهبود با درمان طبی از ادامه همکاری خودداری کردند و ۲۲ نفر (۲۶٪) تحت عمل جراحی قرار گرفتند. از این تعداد، ۶ مورد (۷٪) پارگی شانه چرخان (*Rotator cuff*) به اندازه ۱ × ۱ سانتیمتر داشتند (نشانگان برخورد زیرآخرمی درجه دو [*Subacromial impingement syndrome, grade II*])؛ ۱۴ مورد (۱۷٪) پارگی ای بیش از ۲ × ۲ سانتیمتر در شانه چرخان (*Rotator cuff*) داشتند (نشانگان برخورد زیر آخرمی درجه سه [*Subacromial impingement syndrome, grade III*]) در دو مورد (۲/۴٪) لابروم (*Labrum*) پاره شده بود و در یک مورد (۱/۲٪) هم عصب سوپرااسکاپولار آسیب دیده بود. مورد اخیر هنوز تحت نظر می‌باشند.

جدول ۱- ارزیابی بیمار از خود

خیر		بلی		آیا در شانه خود احساس درد می‌کنید؟ (دور پاسخ درست خط بکشید)
				محل درد خود را در طرح مقابل علامت بگذارید.
خیر		بلی		آیا شبها در شانه خود احساس درد می‌کنید؟
خیر		بلی		آیا داروی ضد درد مصرف می‌کنید؟
خیر		بلی		آیا داروی ضد درد مخدر (کدئین یا داروی قویتر) مصرف می‌کنید؟
قرص		به طور متوسط روزی چند قرص مصرف می‌کنید؟		
شدت درد شما امروز چقدر است (روی خط علامت بگذارید)؟				هیچ دردی وجود ندارد
درد شدیدتر از این نمی‌شود				
خیر		بلی		آیا احساس می‌کنید شانه شما لق (Unstable) است (مثل اینکه بخواهد در برود)؟
میزان لقی شانه شما چقدر است (روی خط علامت بگذارید)؟				خیلی لقی
خیلی محکم				
دور عددی که توانائی شما را در انجام دادن فعالیت‌های زیر نشان می‌دهد خط بکشید ۰ = نمی‌توانم انجام بدهم؛ ۱ = انجام دادن آن بسیار سخت است؛ ۲ = تاحدی سخت است؛ ۳ = سخت نیست				
دست چپ		دست راست		فعالیت
۳	۲	۱	۰	۱) پوشیدن کت
۳	۲	۱	۰	۲) به پهلو خوابیدن
۳	۲	۱	۰	۳) شستشوی پشت بدن / پوشیدن سینه بند
۳	۲	۱	۰	۴) آرایش کردن
۳	۲	۱	۰	۵) شانه کردن مو
۳	۲	۱	۰	۶) رساندن دست به قفسه‌ای فوقانی
۳	۲	۱	۰	۷) بلند کردن وزنه‌ای ۱۰ پوندی (۴/۵ کیلوگرمی) و بردن آن بالاتر از شانه
۳	۲	۱	۰	۸) بالا انداختن توپ با دست
۳	۲	۱	۰	۹) انجام دادن کارهای عادی - نام ببرید:
۳	۲	۱	۰	۱۰) انجام دادن ورزشهای معمولی - نام ببرید:

جدول ۲- برگه ارزشیابی شانه جراحان شانه و آرنج آمریکا

نام:		تاریخ:	
سن:	دست غالب:	راست	چپ
جنس:	مرد	زن	
تشخیص:	آیا ارزیابی‌های مقدماتی شده است؟ بلی خیر		
اقدامات / تاریخ:	پیگیری:	ماه	سال
معاینه بدنی			
دامنه حرکت کامل شانه		راست (درجه)	
(استفاده از زاویه سنج [Goniometer] ارجح است)		چپ (درجه)	
فعال	منفعل (Passive)	فعال	منفعل (Passive)
بلندکردن دست رو به جلو (حداکثر زاویه بین دست و بدن که از پهلو مشاهده می‌شود)			
چرخش خارجی (در حالتی که دست راحت در پهلو قرار گرفته است)			
چرخش خارجی (در حالتی که دست در ابدوکسیون نود درجه قرار گرفته باشد)			
چرخش داخلی (بیشترین حدی که می‌توان شست را به پشت برگرداند)			
علائم			
° = هیچ؛ ۱ = خفیف؛ ۲ = متوسط؛ ۳ = شدید			
علامت		راست	
چپ		چپ	
حساس بودن (Tenderness) عضله سوپراسپایناتوس / برجستگی بزرگ	۰ ۱ ۲ ۳	۰ ۱ ۲ ۳	۰ ۱ ۲ ۳
حساس بودن مفصل آکرومیوکلایکولار	۰ ۱ ۲ ۳	۰ ۱ ۲ ۳	۰ ۱ ۲ ۳
حساس بودن زردپی عضله دوسر	۰ ۱ ۲ ۳	۰ ۱ ۲ ۳	۰ ۱ ۲ ۳
حساس بودن سایر قسمت‌ها - نام ببرید:	۰ ۱ ۲ ۳	۰ ۱ ۲ ۳	۰ ۱ ۲ ۳
نشانه‌های برخورد (Impingement) درجه یک (بلندکردن منفعل دست رو به جلو با مختصر چرخش داخلی)	بلی خیر	بلی خیر	بلی خیر
نشانه‌های برخورد (Impingement) درجه دو (چرخش داخلی منفعل با خمانش [Flexion] نود درجه)	بلی خیر	بلی خیر	بلی خیر
نشانه‌های برخورد (Impingement) درجه سه (نود درجه ابدوکسیون فعال - قوس دردناک معروف)	بلی خیر	بلی خیر	بلی خیر
کرپیتوس زیرآخزمی	بلی خیر	بلی خیر	بلی خیر
آتروفی - محل:	بلی خیر	بلی خیر	بلی خیر
کژدیسی (Deformity)، توضیح دهید:	بلی خیر	بلی خیر	بلی خیر

(ادامه دارد)

جدول ۲- برگه ارزشیابی شانه جراحان شانه و آرنج آمریکا (ادامه)

قدرت عضلانی

۰ = بدون انقباض؛ ۱ = لرزش، ۲ = حرکت در صورت حذف جاذبه زمین؛ ۳ = حرکت بر خلاف جاذبه زمین؛

۴ = حرکت با وجود کمی مقاومت؛ ۵ = قدرت طبیعی

چپ		راست				
بلی	خیر	بلی	خیر			
۵	۴	۳	۲	۱	۰	آیا حرکت شانه دردناک است؟
۵	۴	۳	۲	۱	۰	بلند کردن دست رو به جلو
۵	۴	۳	۲	۱	۰	ابدوکسیون
۵	۴	۳	۲	۱	۰	چرخش خارجی (در حالتی که دست راحت در پهلو قرار گرفته است)
۵	۴	۳	۲	۱	۰	چرخش داخلی (در حالتی که دست راحت در پهلو قرار گرفته است)

ناپایداری

(Instability)

۰ = هیچ، ۱ = خفیف (۰-۱ سانتیمتر جابجایی)؛ ۲ = متوسط (۱-۲ سانتیمتر جابجایی یا جابجایی تا کناره [Rim] حفره کاسه‌ای
 ۳ = شدید (< 2 سانتیمتر جابجایی یا جابجایی بیشتر از حد کناره حفره کاسه‌ای) [Glenoid cavity]

۳	۲	۱	۰	۳	۲	۱	۰	جابجایی (Translation) قدامی
۳	۲	۱	۰	۳	۲	۱	۰	جابجایی خلفی
۳	۲	۱	۰	۳	۲	۱	۰	جابجایی تحتانی (علامت شیار [Sulcus])
۳	۲	۱	۰	۳	۲	۱	۰	ترس از چرخش شانه به جلو
بلی	خیر	بلی	خیر	بلی	خیر	بلی	خیر	آیا جابجایی موجب بروز مجدد نشانه‌های بیمار می‌شود؟
بلی	خیر	بلی	خیر	بلی	خیر	بلی	خیر	آیا ناپایداری (Instability) عادت می‌کند؟
بلی	خیر	بلی	خیر	بلی	خیر	بلی	خیر	آیا آزمون استقرار مجدد (Relocation) مثبت است؟
بلی		خیر		بلی		خیر		آیا شلی (Laxity) عمومی زردپهها وجود دارد؟

سایر یافته‌های بدنی:

تاریخ:

نام معاینه کننده:

درمانهای طبیی مورد استفاده در این بیماران عبارت بودند از تجویز داروهای ضدالتهاب غیراستروئیدی (*Non-steroidal anti-inflammatory drugs [NSAIDs]*)، فیزیوتراپی و تزریق زیر آخزومی (*Subacromial*) (۵۰ میلی گرم کورتیکواستروئید طولانی اثر همراه با مقداری زایلوکائین و سالین فیزیولوژیائی [*Physiological*])، جمعاً به میزان ۱۵ الی ۲۰ میلی لیتر). تزریق زیر آخزومی در ۳۲ مورد از ۴۶ بیماری که تحت درمان طبیی قرار گرفتند، انجام شد. اثر تزریق زیر آخزومی به وضوح بهتر از سایر درمانهای طبیی بود، به طوری که دامنه حرکات شانه بیماران چند دقیقه بعد از تزریق افزایش می یافت. ۶ مورد از زنان و ۸ مورد از مردان با تزریق موافقت نکردند و فقط مصرف داروی *NSAID* و فیزیوتراپی را پذیرفتند. در این بیماران، هم دامنه حرکات شانه افزایش یافت و هم شدت درد به طور قابل توجهی کاهش یافت. ولی این بهبود به میزان بهبود بیمارانی که تزریق را پذیرفته بودند نبود.

شاخصهای ما در این مطالعه، کاهش درد و افزایش دامنه حرکات بودند. حرکات عمده شانه که در این بررسی مورد توجه قرار گرفتند عبارتند از: (۱) خمایش رو به جلو (*Forward flexion [FF]*) از صفر تا ۱۸۰ درجه (۲) چرخش داخلی (*Internal rotation [IR]*) مهره گردنی ۴ تا ۷ (۳) چرخش خارجی (*External rotation [ER]*) از صفر تا ۶۰ درجه.

جهت کسب دامنه های حرکتی فوق، بیماران تحت فیزیوتراپی هدف دار قرار گرفتند. این کار بر طبق دستورالعمل آقای نیر (*Neer*)^(۱۰)، با استفاده از فراصوت (*Ultrasound [US]*)، تحریک الکتریکی پوست گذر عصب (*Transcutaneous electric nerve stimulation [TENS]*)، پک گرم (*Hot pack*) و پک سرد (*Ice pack*) و در طی سه مرحله انجام می شد. مراحل حرکت درمانی عبارت بودند از: ورزش ایسزومتریک، کشش (*Stretching*) و نیروبخشی (*Strengthening*). درمان طبیی با کاهش التهاب مفصل و تقویت عضلات لاغر شده شانه، موجب کاهش درد و افزایش دامنه حرکتی این مفصل می شود.

۲۲ بیماری که تحت عمل جراحی قرار گرفتند، همگی به درمان طبیی مقاوم بودند. درمانهای طبیی ای که برای این

بیماران در جای دیگری انجام شده بود عبارت بودند از دارودرمانی، تزریق مفصلی، فیزیوتراپی، طب سوزنی و حجامت. به طور کلی این بیماران مبتلا به درد، ناتوانی و محدودیت حرکات شانه بودند. این بیماران در گروه ما با کمک آزمایشهای مختلف، پرتونگاری (*Radiography*) در سه جهت، مفصل نگاری (*Arthrography*) و در برخی از موارد تصویربرداری با تشدید مغناطیسی (*MRI*)، الکترومیوگرافی و فراصوت نگاری (*Ultrasonography*) تحت ارزیابی کامل قرار گرفتند. ۱۹ نفر از این بیماران با بیهوشی عمومی و ۳ نفر با بلوک اسکالن (*Scalene block*)^(۱۵) تحت عمل قرار گرفتند. در مورد همه این بیماران سعی می شد که قبل از انجام دادن عمل جراحی باز، تشخیص قطعی بیماری مشخص شود. در مواردی که تشخیص به وسیله آزمایشهای بالینی و غیر بالینی مشخص نمی شد، مفصل بینی (*Arthroscopy*) انجام می شد^(۹). عمل جراحی باز به طریقه نیمه نشسته (*Beach chair position*)^(۴) با برش لانگر (*Langer*)^(۲) به صورت عرضی بر روی آخزوم (*Acromion*) و با شکاف طولی بین رشته های عضله دالی (*Deltoid*) انجام می شد. در ۱۴ مورد آکرومیوپلاستی و ترمیم پارگی شانه چرخان (*Rotator cuff*) به طور همزمان انجام شد. در ۸ مورد فقط آکرومیوپلاستی (به علت پاره نبودن شانه چرخان [*Rotator cuff*]) انجام گرفت. بعد از عمل جراحی برای برخی از بیماران باندپیچی و لپو (*Velpeau*) انجام شد و برای بعضی دیگر از بیماران در حالی که بازو در حالت ابدوکسیون (به شکل سلام نظامی) قرار داشت، بالشتک (*Pad*) زیر بغل گذاشته شد. البته در مواردی که پارگی وسیع شانه چرخان (*Rotator cuff*) وجود داشت، مجبور می شدیم از نگهدارنده (*Brace*) شانه در ابدوکسیون، که از قبل آماده شده بود، استفاده نمائیم.

بر حسب میزان ضایعه، حرکات منفعل (*Passive*) ظرف ۴۸ ساعت تا ده روز با نظارت یک متخصص فیزیوتراپی شروع می شد. این حرکات با دست مقابل یا به کمک چوب (*Stick*) و به صورت حرکات آونگی (*Pendulous*) انجام می شد. بعد از ۴ الی ۶ هفته، حرکات فعال (*Active*) شروع می شد. روش انجام دادن این حرکات بر طبق دستورالعمل آقای نیر (*Neer*)^(۱۰) به

بیمار آموزش داده می‌شد. در دو مورد از بیماران به دلیل وجود کاف آرتروپاتی (*Cuff arthropathy*) و بیماری زائل‌کننده مفصل (*DJD*) شانه و دیرمراجعه کردن بیمار، نتیجه عمل بد (*Poor*) (۱۴) و در ۲ مورد متوسط (*Fair*) (۱۳، ۱۴) بود (جمعاً ۴ مورد). در ۸ مورد هم نتیجه عمل با توجه به کاهش درد و بهبود حرکات شانه خوب (*Good*) بود. نتیجه عمل در ۱۰ مورد باقیمانده عالی بود.

بحث

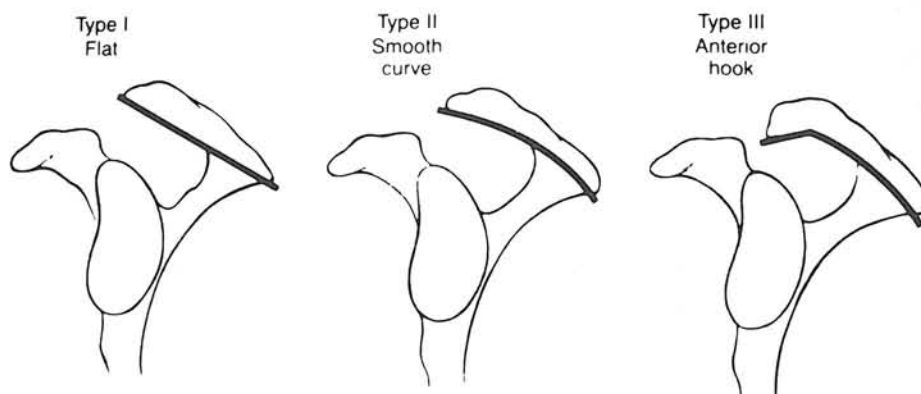
نتایج درمانهای طبی و جراحی در ۸۲ بیماری که در این تحقیق مورد مطالعه قرار گرفتند، مشابه آمار جهانی است (۲). به طور کلی نشانگان برخورد زیرآخرمی (*Subacromial impingement syndrome*) جلوه‌های (*Manifestations*) گمراه‌کننده‌ای دارد و با مواردی مثل ناپایداری شانه، ضایعات شانه‌چرخان (*Rotator cuff*)، آرتروز مفصل آکرومیوکلایوکلار، صدمات عضله دوسر (*Biceps*)، پارگی لابروم (*Labrum*)، چسبندگی کپسول (۱۳)، بیماری زائل‌کننده مفصل (*DJD*) شانه، بیماری‌های شامل (*Systemic*)، بیماری‌های التهابی، رسوب کلسیم، دردهای گردنی، صدمات شبکه بازوئی، نشانگان توراسیک اوتلت (*Thoracic outlet syndrome [TOS]*)، ضایعات دست‌اندازنده (*Metastatic*)، نئوپلاسم و ... اشتباه می‌شود.

در مورد تاریخچه شناخت این پدیده باید گفت که در سال ۱۸۷۵، آقای هامیلتون (*Hamilton*) شکل آخرم (*Acromion*) را مورد توجه قرار داد و احتمال ایجاد درد ناشی از ساختمان تشریحی آن را مطرح کرد (۳). در سال ۱۹۰۹، گلدث ویت (*Goldth Wait*) عنوان می‌کند که آخرم (*Acromion*) در ایجاد درد دخیل است و در نتیجه انجام دادن عمل جراحی را برای آن پیشنهاد می‌کند (۳). در سال ۱۹۳۱، مایر (*Mayer*) عنوان می‌کند که پارگی شانه‌چرخان (*Rotator cuff*) ناشی از اصطکاک محل چسبندگی زردپی شانه‌چرخان (*Rotator cuff*) در روی برجستگی بزرگ سر استخوان بازو با آخرم (*Acromion*) است (۳). در سال ۱۹۳۴، کدمن (*Codeman*) هم عنوان می‌کند که پارگی شانه‌چرخان ناشی از اصطکاک آخرم به محل

چسبندگی زردپی (*Tendon*) شانه‌چرخان (*Rotator cuff*) در روی برجستگی بزرگ سر استخوان بازو (*Greater tuberosity*) است (۳). در سال ۱۹۴۹، آرمستران (*Armestran*) این عارضه را نشانگان سوپرااسپاینوس (*Supraspinous syndrome*) می‌نامد و پیشنهاد می‌کند که برای درمان آن آخرم‌برداری کامل (*Total acromionectomy*) انجام شود (۳). بعدها دکتر آشرمن (*Asherman*) و دکتر مک‌لافلاین (*MacLaughline*) عنوان می‌کنند که برداشتن بخش کناری (*Lateral*) و قدامی-کناری (*Anterolateral*) آخرم کافی است (۳). سرانجام در سال ۱۹۷۲، دکتر نیر (*Neer*) به درستی متوجه می‌شود که محل اصلی عارضه (*Pathology*) در زیر آخرم (*Acromion*) است و در نتیجه نام نشانگان برخورد زیرآخرمی (*Subacromial impingement syndrome*) را بر آن می‌نهد (۳). این محقق شکل آخرم (*Acromion*) را در ایجاد این عارضه دخیل می‌داند. اشکال تشریحی آخرم (*Acromion*) عبارتند از صاف (*Flat*)، قلاب‌مانند (*Hook*) و منحنی (*Curve*) (شکل ۱). دکتر نیر (*Neer*) بیشترین ضایعه را به نوع قلاب‌مانند نسبت می‌دهد (۲). دکتر بیگ‌لیانی (*Bigliani*) در سال ۱۹۷۷ در طی مقاله مفصلی، ضمن تأیید نظر دکتر نیر (*Neer*)، نشانگان (*Syndrome*) مذکور را به دو دسته تقسیم کرده است (۳):

۱) نشانگان برخورد (*Impingement syndrome*) ناشی از عوامل داخلی (*Intrinsic*): عوامل داخلی عبارتند از ضعف عضلات شانه‌چرخان (*Rotator cuff*)، به کارگیری زیاد مفصل شانه (*Overuse of shoulder*) و تاندونوپاتی زائل‌کننده (*Degenerative tendonopathy*).

۲) نشانگان برخورد (*Impingement syndrome*) ناشی از عوامل خارجی (*Extrinsic*): در این گروه بیشتر بر روی شکل تشریحی آخرم (*Acromion*) تأکید شده است و عنوان شده است که وجود آخرم (*Acromion*) قلاب‌شکل شایعترین عامل پارگی شانه‌چرخان (*Rotator cuff*) می‌باشد که منجر به ایجاد نشانگان برخورد زیرآخرمی درجه سه (*Subacromial impingement syndrome, grade III*) می‌شود. البته زائده غرابی (*Coracoid process*) و



شکل ۱- اشکال تشریحی آخزم (Acromion)

غیر این صورت برداشتن بخش قدامی-کناری (Anterolateral) آخزم (Acromion) و قسمتی از زردپی کوراکوآکرومیال (Coracoacromial) به طریقه باز یا بسته (به کمک مفصل بین [Arthroscope]) کافی است. اگر شانه چرخان (Rotator cuff) هم پاره باشد، بر حسب میزان پارگی نیاز به ترمیم دارد.

در مورد آکرومیوپلاستی گفته شده است که اگر این کار به روش بسته، با استفاده از مفصل بین (Arthroscope)، صورت بگیرد، قسمتی از خرده‌های تراشیده شده استخوان در مفصل باقی مانده، مثل رسوب کلسیم عمل می‌کنند که این امر مشکلاتی را برای بیمار به وجود خواهد آورد. بنابراین، آکرومیوپلاستی به روش باز بر روش بسته ارجحیت دارد (۱۶۰).

منابع

- 1) Altcheck DW, Carson EW: Arthroscopic acromioplasty. Current status. Orthop Clin North Am 28(2):157-68, 1997.
- 2) Bigliani L (editor): Complications of Shoulder Surgery. Baltimore: Williams & Wilkins, 1993. p 20.
- 3) Bigliani LU, Levine WN: Subacromial impingement syndrome. J Bone Joint Surg Am 79(12):1854-68, 1997.

خارکتف (Spine of scapula) نیز جزو عوامل خارجی‌ای محسوب شده‌اند که در ایجاد این عارضه دخیل هستند (۲). طبق نظریه دکتر راکوود (Rock Wood)، بخش دیستال ترقوه (Clavicle) نیز جزو عوامل خارجی (Extrinsic) مؤثر در ایجاد این عارضه است (۳). بنابراین در بعضی از موارد در هنگام آکرومیوپلاستی باید بخش قدامی و تحتانی ترقوه (Clavicle) نیز برداشته شود.

سرانجام آقای فلاتو (Flatow) از طریق استریوفوتوگرامتری (Stereophotogrammetry) مشخص کرد که نظریه دکتر نیر (Neer) درست است (۳). بنابراین در مواجهه با درد شانه و محدودیت حرکت و ضعف عضلات می‌توان به کمک معاینه دقیق و انجام دادن آزمون برخورد (Impingement test) (تزیق ۱۰ میلی‌لیتر زایلوکائین ۱٪ در زیر آخزم [Acromion] و مفصل آکرومیوکلایوکلار [Acromioclavicular]) به تشخیص نزدیک شد و سپس به کمک پرتونگاری (Radiography) در سه جهت، برش‌نگاری رایانه‌ای (CT)، تصویربرداری با تشدید مغناطیسی (MRI)، فراصوت‌نگاری (Ultrasonography) و در صورت لزوم مفصل‌بینی (Arthroscopy) به تشخیص قطعی رسید. بعد از رسیدن به تشخیص قطعی باید درمان را شروع کرد. ابتدا درمان طبی با تجویز داروهای ضدالتهاب غیراستروئیدی (NSAIDs)، تزیق کورتیکواستروئید و فیزیوتراپی به مدت ۱۲-۱۸ ماه انجام می‌شود. اکثر بیماران به این درمان جواب می‌دهند. در

- 4) Canale ST: *Campbell's Operative Orthopedics*. 9th ed. St. Louis: Mosby, 1998. pp 1564-2286.
- 5) Curtis AS, Wilson P: *Shoulder pain in the work place*. *Orthop Clin North Am* 27(4):763-81, 1996.
- 6) Donateli RA: *Physical therapy of the shoulder*. 2nd ed. Edinburgh: Churchill Livingstone, 1991. pp 225-31.
- 7) Ellman H: *Arthroscopic Shoulder Surgery*. Philadelphia: Lea & Febiger, 1993. pp 32, 180, 409-11.
- 8) Hasler M: *Textbook of Sport Medicine*. Oxford: Oxford University Press, 1996. p 440.
- 9) McGently JB: *Operative Arthroscopy*. 2nd ed. Philadelphia: JB Lippincott, 1996. pp 656-7.
- 10) Neer C: *Shoulder Reconstruction*. Philadelphia: WB Saunders, 1990. pp 41-2.
- 11) Rock Wood CA, Green DP: *Rock Wood & Green's Fracture in Adult*. Volume II. 4th ed. Lippincott-Raven Company, 1996.
- 12) Rock Wood CA, Masten FA: *The Shoulder*. Volume 2. Philadelphia: WB Saunders Company, 1993. pp 246-57.
- 13) Tamai K, Yamato M: *Abnormal synovium in the frozen shoulder: a preliminary report with dynamic magnetic resonance imaging*. *J Shoulder Elbow Surg* 6(6):534-43, 1997.
- 14) Uhthoff HK, Sano H: *Pathology of failure of rotator cuff tendon*. *Orthop Clin North Am* 28(1):34-41, 1997.
- 15) Warner JJ: *Complex & Revision Problem in Shoulder Surgery*. Philadelphia: JB Lippincott, 1997. p 308.
- 16) Warner JJ, Goitz RJ, Irragang JJ, Groff YJ: *Arthroscopic-assisted rotator cuff repair: patient selection and treatment outcome*. *J Shoulder Elbow Surg* 6(5):463-72, 1997.

SHOULDER PAIN: TWO YEARS EXPERIENCE IN SHOULDER SURGERY CLINIC OF SHOHADA-YE 7TH TIR HOSPITAL

A. Khorsandi, MD^I

ABSTRACT

In this retrospective study, 82 patients who admitted to shoulder surgery clinic of shohada-ye 7th Tir Hospital from March 1995 to March 1997 were analyzed. Of these patients, 42 were male and 40 were female. The ages of male patients ranged from 25 to 75 years and of female patients from 25 to 65 years. The mean age of males was 49.19 and females was 45.97 years. Right shoulder was affected in the majority of patients. Referrals were more in spring and summer, but patients believed that cold can aggravate pain. The etiology was unknown but they have mentioned history of trauma, car accident, diabetes, occupational problems and.... In present study, subacromial bursitis was the most common cause of shoulder pain. of 82 patients, 46 (56%) were improved by proper medical therapy i.e. administration of nonsteroidal anti-inflammatory drugs, physiotherapy based on Neer's protocol and in some cases, especially in those older than 40 years, subacromial corticosteroid injection. 14 cases (18%) who did not respond to medical therapy, refused to be followed up. 22 cases (26%) underwent surgical therapy. Of these latter cases, 11 were male and 11 were female and all had received medical therapy before operation. Complete physical examination, different laboratory tests and radiography - three views - were performed for all cases. Arthrography, MRI, CT scanning and ultrasonography were performed depending on the case. Of these 22 cases, 5 cases (3 females and 2 males) underwent preoperative diagnostic arthroscopy for definite diagnosis. Torn labrums were removed by arthroscope in 2 of these latter 5 cases. The results of surgical operations were good and excellent in 80% of cases. So, it can be concluded that surgical operation is a good approach for those patients who are not responsive to medical therapy.

- Key Words:**
- 1) Shoulder pain
 - 2) Shoulder impingement syndrome
 - 3) Rotator cuff
 - 4) Arthroscopy
 - 5) Subacromial injection

I) Assistant Professor of Orthopedics, Shohada-ye 7th Tir Hospital, Iran University of Medical Sciences and Health Services, Shahid Rajaei Expressway, Tehran Iran