

دکتر جهانگیر درخشان<sup>I</sup>

چکیده

گواتر تخمدانی همراه با نشانگان شبه مگز: گزارش موردی

تراتوم به عنوان یکی از انواع شایع تومورهای تخمدانی محسوب می‌شود. گواتر تخمدانی (*Struma ovarii*) یک نوع تراتوم کیسه‌ای (*Cystic*) نادر است که به طور عمده از بافت تیروئید تشکیل شده است. در موارد نادری این تومور با آسیت و آب‌سینگی (*Hydrothorax*) همراه می‌شود و نشانگان شبه‌مگز (*Pseudo-Meigs' syndrome*) را به وجود می‌آورد. در این نوشتار ضمن مروری بر مقالات، بیماری با گواتر تخمدانی (*Struma ovarii*) و آدنوم کیسه‌ای سرمی (*Serous cystadenoma*) یک تخمدان به همراه نژاد (*Agenesis*) تخمدان و هیپوپلازی لوله فالوپ طرف مقابل و نشانگان شبه‌مگز (*Pseudo-Meigs' syndrome*) معرفی می‌گردد.

کلید واژه‌ها: ۱- بیماریهای تخمدان ۲- تراتوم ۳- گواتر تخمدانی ۴- نشانگان مگز ۵- نشانگان شبه‌مگز

مقدمه

تراتوم‌ها یکی از شایعترین تومورهای سلول جوانه (*Germ cell*) هستند. غدد جنسی (*Gonads*) (تخمدان و بیضه) شایعترین محل پیدایش این تومورها می‌باشند. تراتوم‌ها غالباً در تخمدانها به شکل کیسه‌ای (*Cystic*) و خوش‌خیم بوده، با عنوان کیسه (*Cyst*) درموئید شناخته می‌شوند. در بیضه‌ها این تومورها غالباً به صورت توپُر (*Solid*) و بدخیم جلوه می‌کنند<sup>(۶)</sup>. این تومورها احتمالاً از طریق بکرزائی (*Parthenogenesis*)، یعنی تنها از یک سلول جوانه (*Germ cell*) پس از اولین تقسیم میوزی (*Meiotic*) به وجود می‌آیند<sup>(۴،۵)</sup>. از نظر بافت‌شناسی، انواع بافتهای حاصل از هر سه لایه جنینی در تومورها دیده می‌شود که عبارتند از بافتهائی با منشأ برون‌پوستی (*Ectodermal*) نظیر پوست، مو، غدد چربی، دندان، ناخن و قسمت‌های ابتدائی چشم و مغز؛ بافتهائی با منشأ لاپوستی (*Mesodermal*) مانند استخوان، غضروف،

عضله، چربی و بافت همبند و بافتهائی با منشأ درون‌پوستی (*Endodermal*) مثل مخاط دستگاه گوارش، دستگاه تنفس و بافت تیروئید. تراتوم کیسه‌ای (*Cystic*) تخمدانی ممکن است در ۱٪ تا ۳٪ موارد دچار تغییرات بدخیمی شود که همه این موارد در دوران یائسگی به وقوع می‌پیوندد<sup>(۵)</sup>. گواتر تخمدانی (*Struma ovarii*) یک نوع تراتوم کیسه‌ای (*Cystic*) نادر است که بافت تیروئید قسمت عمده آن را تشکیل می‌دهد. در ۵٪ موارد، میزان ترشح هورمون‌های تیروئیدی از این تومور به حدی است که ایجاد تیروتوکسیکوز می‌نماید<sup>(۲،۵،۸،۱۰)</sup>. این تومور در موارد بسیار نادری همراه با نشانگان شبه‌مگز (*Pseudo-Meigs'*) هم مشاهده شده است<sup>(۱،۳)</sup>.

I) استادیار زنان و مامائی، بیمارستان شهید اکبرآبادی دانشگاه علوم پزشکی و خدمات بهداشتی - درمانی ایران، خیابان مولوی، تهران

## معرفی بیمار

خانمی ۴۱ ساله در آذرماه ۱۳۷۷ به علت بزرگ شدن شکم به بیمارستان شهید اکبرآبادی دانشگاه علوم پزشکی ایران در شهر تهران مراجعه کرد و بستری گردید. بزرگ شدن شکم بیمار از ۹ ماه قبل آغاز شد و پیشرونده بود. بیمار از یبوست و مختصری کاهش وزن هم شاکی بود و مشکل دیگری را ذکر نمی کرد.

قاعدگیهای بیمار منظم و به فاصله ۲۸ روز بود. میزان و مدت خونریزی قاعدگیها هم طبیعی بود. آخرین قاعدگی بیمار نیز دو هفته قبل از بستری شدن بود. بیمار ۹ بار باردار شده بود (*Gravida IX*) که ۸ مورد از این بارداریها به زایمان نوزاد زیستنی (*Para VIII*) (*Viable*) و یک مورد به سقط (*Abortion I*) منتهی شده بود. بیمار دارای ۶ فرزند زنده بود و تمام زایمانها را طبیعی انجام داده بود. بیمار حدود پنج ماه قبل از بستری شدن در این بیمارستان، در بخش داخلی یکی از مراکز آموزشی و درمانی شهر تهران بستری شده بود. نتایج آزمایشگاهی که در آن مرکز از بیمار به عمل آمد به این شرح می باشد: سرعت ته نشینی گویچه های سرخ  $(ESR) = 12$  میلی متر در ساعت، قند خون ناشتا  $(FBS) = 79$  میلی گرم در دسی لیتر، نیتروژن اوره خون  $(BUN) = 26$  میلی گرم در دسی لیتر،  $SGOT = 8$  واحد بین المللی در لیتر،  $SGPT = 7$  واحد بین المللی در لیتر، بیلی روبین تام  $(Total) = 0.7$  میلی گرم در دسی لیتر، بیلی روبین مستقیم  $(Direct) = 0.4$  میلی گرم در دسی لیتر، پروتئین تام  $(Total) = 6.2$  گرام در دسی لیتر (دفعه اول) و  $7.3$  گرام در دسی لیتر (دفعه دوم)، آلبومین  $= 4.5$  گرام در دسی لیتر، نسبت آلبومین به گلوبولین  $= 1.16$ ، کلسترول  $= 2.8$  میلی گرم در دسی لیتر، تری گلیسرید  $= 136$  میلی گرم در دسی لیتر، تجزیه ادرار  $(Urinalysis) =$  طبیعی، زمان ترومبوپلاستین ناقص  $(PTT) = 43$  ثانیه، آزمون رایت  $(Wright) =$  منفی، عیار آزمون ویدال  $(Widal) = \frac{1}{330}$  (مثبت)، آنتی ژن سطحی هپاتیت بی  $(HBsAg) =$  منفی. فراصوت نگاری (*Ultrasonography*) به عمل آمده از بیمار در مرکز فوق به این صورت گزارش شده بود: «کلیه ها اندازه طبیعی داشته، هیدرونفروز ندارند. طحال ابعاد و پژواک

(*Echo*) طبیعی دارد. لوزالمعده (*Pancreas*) به علت حضور مایع فراوان در شکم قابل بررسی نبود. اندازه کبد به نسبت کوچک بوده، پژواک (*Echo*) خشن دارد. عروق کبدي و مجاری صفراوی قطر طبیعی دارند. کیسه صفرا اندازه و پژواک (*Echo*) طبیعی دارد. مقدار قابل توجهی مایع در اطراف کبد، طحال و کلیه ها مشهود است. مثانه اندازه و پژواک (*Echo*) طبیعی دارد. پس از تخلیه مثانه مقدار باقیمانده (*Residue*) اداری در حد طبیعی است. در رحم و ضامم آن عارضه ای دیده نشد. مایع فراوانی در فضای لگن دیده می شود.»

در مرکز فوق توجهی به توده شکمی بیمار نشده بود و هیچ گزارشی از آن در پرونده بیمار، چه در قسمت معاینه بالینی و چه در قسمت فراصوت نگاری (*Ultrasonography*) وجود نداشت. در آن مرکز بیمار با تشخیص احتمالی سیروز کبدي تحت درمان قرار گرفت و مرخص شد.

بیمار سابقه عمل جراحی و بیماری خاصی را نمی دهد و در سابقه خانوادگی هم نکته قابل ذکری ندارد.

یافته های معاینه بالینی عبارت بودند از: بیمار ۶۵ کیلوگرم وزن داشت. فشارخون شریانی او  $120/80$  و سرعت (*Rate*) نبض او ۷۲ ضربه در دقیقه بود. سر و گردن و پستانها طبیعی بودند. لنف آدنوپاتی در نواحی زیربغل، بالای ترقوه و کشاله ران نداشت. سمع قلب طبیعی بود. در سمع ریه بجز قاعده ریه راست که در آن صداهای تنفسی به طور مختصری کاهش یافته بودند، سایر نواحی طبیعی بودند. شکم برجسته و نرم بود و آسیت واضح داشت. بیمار هپاتواسپلنومگالی نداشت. توده ای که در لمس توپُر (*Solid*) به نظر می رسید، به قطر حدود ۱۲-۱۴ سانتیمتر در قسمت تحتانی شکم، با تمایل به سمت راست، بدون درد و کاملاً متحرک به دست می خورد. اندامها طبیعی بودند. وریدهای جدارشکم و اندام تحتانی نیز طبیعی بودند و اتساع غیرطبیعی عروقی، در اثر فشار بر آنها، دیده نمی شد. در معاینه دستگاه تناسلی، دستگاه تناسلی خارجی طبیعی به نظر می رسید. در معاینه با روزنگشا (*Speculum*) مخاط مهبل و گردن رحم (*Cervix*) طبیعی به نظر می رسید اما بن بست (*Cul-de-sac*) خلفی برجسته بود. در لمس مهبل و معاینه دو دستی دستگاه تناسلی، قوام گردن رحم طبیعی بود و

راست موجب بسته شدن زاویه دنده - میان پرده‌ای (Costophrenic) راست شده بود اما در سمت چپ مشکلی وجود نداشت و زاویه دنده - میان پرده‌ای (Costophrenic) چپ باز بود. در پرتونگاری (Radiography) ساده شکم، نمای گازهای رودها طبیعی بود و تصویر حاجبی در مسیر دستگاه ادراری و کیسه صفرا دیده نمی‌شد. در پیشاب‌نگاری و ریدی (Intravenous urography [IVU]) انجام شده، ضایعه‌ای در ناحیه پیلوکالیس‌ها و حالبها دیده نشد. مثانه از ماده حاجب پر شده، در آن هم ضایعه‌ای دیده نشد. در تنقیه (Enema) باریم، مسیر روده بزرگ تا ناحیه ایلئوم پایانی (Terminal) طبیعی بود و ضایعه فضاگیری در قولون (Colon) به چشم نمی‌خورد. نتایج آزمایشگاهی که از بیمار به عمل آمد از این قرارند: تجزیه ادرار (Urinalysis) = طبیعی، کشت ادرار = منفی، شمارش گویچه‌های سفید خون (در شمارش کامل خون [CBC]) = ۷۰۰۰ در میلی‌متر مکعب (نوتروفیل = ۷۳٪، لنفوسیت = ۲۵٪ و مونوسیت = ۲٪)، هماتوکریت = ۴۲٪، قند خون ناشتا (FBS) = ۱۰۴ میلی‌گرم در دسی‌لیتر، نیتروژن اوره خون (BUN) = ۱۳ میلی‌گرم در دسی‌لیتر، کره آنتینین = ۰/۷۲ میلی‌گرم در دسی‌لیتر، SGOT = ۱۰ واحد بین‌المللی در لیتر، SGPT = ۱۴ واحد بین‌المللی در لیتر، فسفاتاز قلیائی (Alkaline) = ۱۵۱ واحد بین‌المللی در لیتر، بیلی‌روبین تام (Total) = ۰/۷ میلی‌گرم در دسی‌لیتر، سدیم = ۱۳۶ میلی‌اکی‌والان در لیتر و پتاسیم = ۴/۲ میلی‌اکی‌والان در لیتر. پس از آماده‌کردن بیمار، اقدام به شکم‌شکافی (Laparotomy) شد. بعد از بیهوشی (General anesthesia)، برشی در خط وسط (Midline) شکم بیمار از بالای شرمگاه (Pubis) تا حدود ۴ سانتیمتری بالای ناف داده شد. بعد از ورود به حفره صفاقی حدود ۴ لیتر مایع آسیت روشن تخلیه شد. نمونه‌ای از این مایع برای انجام دادن آزمایشهای سلول‌شناسی (Cytology) به آزمایشگاه فرستاده شد. توده‌ای با نمای مختلط کیسه‌ای (Cystic) و توپر (Solid) به اندازه ۱۵ × ۱۲ سانتی‌متر، مربوط به ضامم (Adnexa) چپ رحمی، بدون چسبندگی، با سطحی صاف و بدون رسته (Vegetation) در حفره شکمی مشاهده شد. در قسمت فوقانی این توده، که

رحم متحرک و آزاد بوده، اندازه طبیعی داشت. پارامترها (Parametria) کاملاً آزاد بودند و در قسمت لگنی توده‌ای در آنها لمس نمی‌شد. در قسمت تحتانی شکم و بالای لگن توده‌ای که در لمس قسمتی از آن کیسه‌ای (Cystic) و قسمتی توپر (Solid) به نظر می‌رسید کاملاً متحرک و بدون چسبندگی به رحم تا حدود ناف به دست می‌خورد و تعیین ارتباط آن با رحم و تخمدانها به طور دقیق میسر نبود. در لمس راست روده (Rectum) ضایعه‌ای در مخاط و دیواره آن حس نشد.

نتایج بررسیهای به عمل آمده از بیمار به این قرار است: در فراصوت‌نگاری (Ultrasonography) یک توده نیمه‌جامد (Semisolid) با حدود نسبتاً مشخص، به ابعاد تقریبی ۷۰ × ۷۷ میلی‌متر در ضامم (Adnexa) راست رحم همراه با ۲ تا ۳ ناحیه بی‌پژواک (Echo free) (به نشانه تغییرات نکروزی [Necrotic]) مشاهده می‌شد. این نواحی بی‌پژواک (Echo free)، بر توده فوق منطبق بودند. دو ناحیه کاملاً بی‌پژواک (Echo free) مجزا از هم از قسمت فوقانی توده مذکور به سمت ناف و ضامم (Adnexa) چپ رحم کشیده شده بود که ابعاد تقریبی آنها ۸۴ × ۱۱۸ میلی‌متر و ۵۲ × ۵۸ میلی‌متر بود. رحم پژواک (Echo) و ابعاد طبیعی داشت. مقدار قابل توجهی مایع در حفره شکم و لگن مشاهده می‌شد. با توجه به یافته‌های فوق تشخیص کیسه (Cyst) آدنوکارسینومی برای بیمار مطرح شد. در فراصوت‌نگاری (Ultrasonography)، کبد دارای اندازه و پژواک (Echo) طبیعی بود و توده فضاگیری در آن دیده نمی‌شد. قطر مجاری صفراوی داخل و خارج کبدی طبیعی بود. کیسه صفرا اندازه و پژواک (Echo) طبیعی داشت. ضخامت جدار کیسه صفرا طبیعی بود و سنگی در آن مشاهده نشد. لوزالمعده (Pancreas) اندازه و پژواک (Echo) طبیعی داشت.طحال اندازه طبیعی داشت. حجم مایع آسیت بیش از ۳ لیتر تخمین زده شد. در فراصوت‌نگاری (Ultrasonography) از کلیه‌ها، هر دو کلیه اندازه و پژواک (Echo) طبیعی داشتند اما مختصر ایستائی (Stasis) در ناحیه پیلوکالیس هر دو کلیه با ارجحیت در طرف راست مشهود بود.

در پرتونگاری (Radiography) از قفسه سینه ابعاد عرضی قلب طبیعی بود. تجمع مایع در حفره جنبی (Pleural cavity)

قوام و نمای کیسه‌ای (Cystic) داشت، دو توده کسیه‌ای (Cystic) متصل به هم وجود داشت. این توده در قسمت تحتانی توپُر (Solid) به نظر می‌رسید. ابعاد قسمت اخیر حدود  $6 \times 7$  سانتیمتر بود. بافت طبیعی تخمدان قابل تشخیص نبود. ضمام (Adnexa) راست رحم (لوله و تخمدان) وجود نداشت که با توجه به عدم سابقه جراحی، نژاد (Agenesis) ضمام (Adnexa) راست مطرح شد. رحم اندازه، قوام و شکل طبیعی داشت و کاملاً آزاد بود. در بررسی احشای شکم، کبد سطح صاف و قوام طبیعی داشت. کیسه صفرا طبیعی بود و با فشار دادن آن تخلیه صفرا انجام می‌شد. کلیه‌ها، خلف صفاق (Retroperitoneum)، پارائورت، طحال، روده‌های کوچک و بزرگ، معده و چادرینه (Omentum) طبیعی بودند و هیچ‌گونه آثار التهابی در صفاق (Peritoneum) مشهود نبود. بعد از بررسی احشا، اقدام به برداشتن توده تخمدانی و سپس رحم‌برداری کامل (Total hysterectomy) شد. در ناحیه رباط (Ligament) پهن طرف راست و در قسمت تحتانی آن، زائده طنابی شکلی به قطر ۴-۵ میلی‌متر و به طول ۲-۳ سانتی‌متر به موازات رحم و بدون ارتباط با آن، با قوام عضلانی، مشاهده شد که در شیشه فرمالین جداگانه‌ای به آزمایشگاه فرستاده شد. انتهای فوقانی این زائده آزاد و قسمت تحتانی آن در ناحیه پاراسرویکال بود. بنابراین برای اطمینان از سلامت حالب این طرف ناچار به آزاد کردن و بازدید آن در تمام قسمت لگنی شدیم.

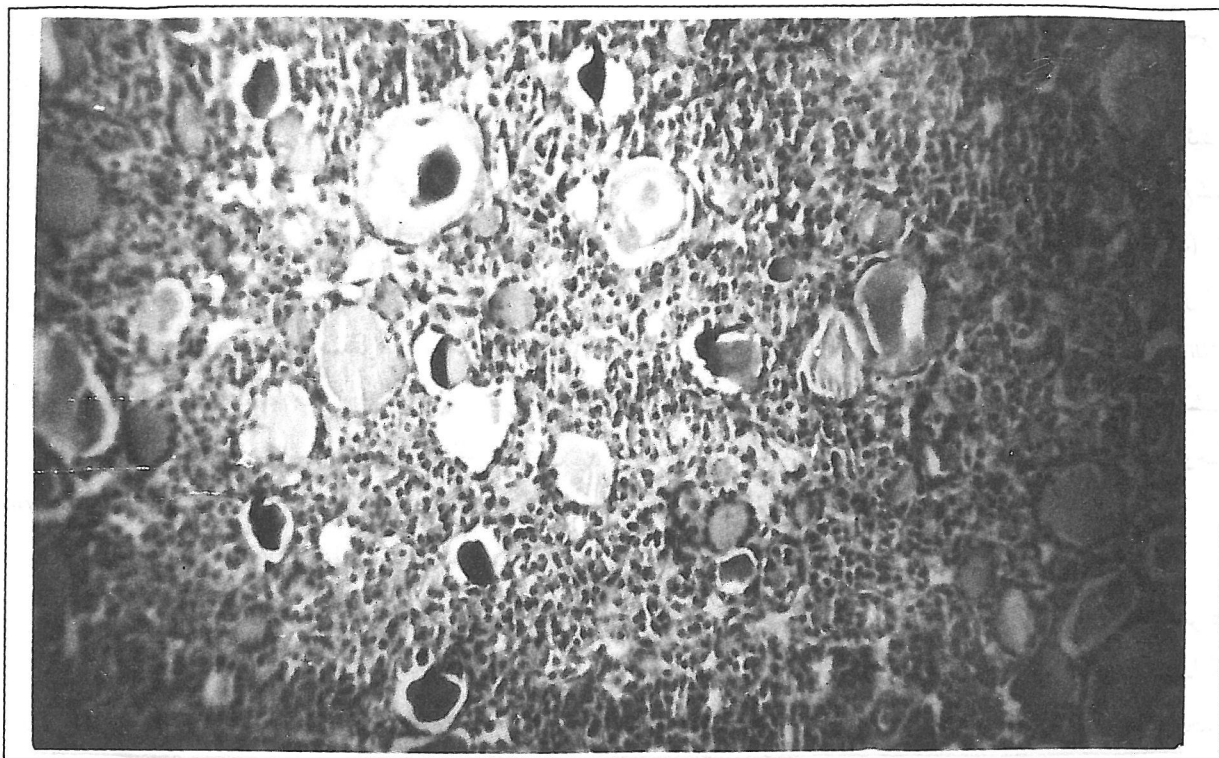
در خارج از محیط عمل، توده برش داده شد. قسمت کیسه‌ای (Cystic) توده، حاوی مایع سرمی (Serous) روشنی بود و جداری نازک، صاف و بدون رسته (Vegetation) داشت. قسمت توپُر (Solid) توده نمائی ناهمگون (Heterogeneous) داشت. برخی نواحی قوام توموری و سفت با نقاط نرم و حاوی حفرات کوچک با محتویات غلیظ داشتند که مجموعاً برای آزمایش آسیب‌شناسی ارسال شد. در انتهای عمل، نمونه‌برداری (Biopsy) از چادرینه (Omentum)، ناحیه پاراکولیک و صفاق لگنی و جداری انجام شد و جدار شکم ترمیم شد. بعد از عمل علائم بیمار برطرف شده، با حال عمومی خوب از بیمارستان مرخص شد. دو ماه بعد از ترخیص، در

بیمار اثری از آسیت نبود و در پرتونگاری (Radiography) قفسه سینه، ریه‌ها طبیعی بودند و در حفره جنبی (Pleural cavity) مایعی به چشم نمی‌خورد.

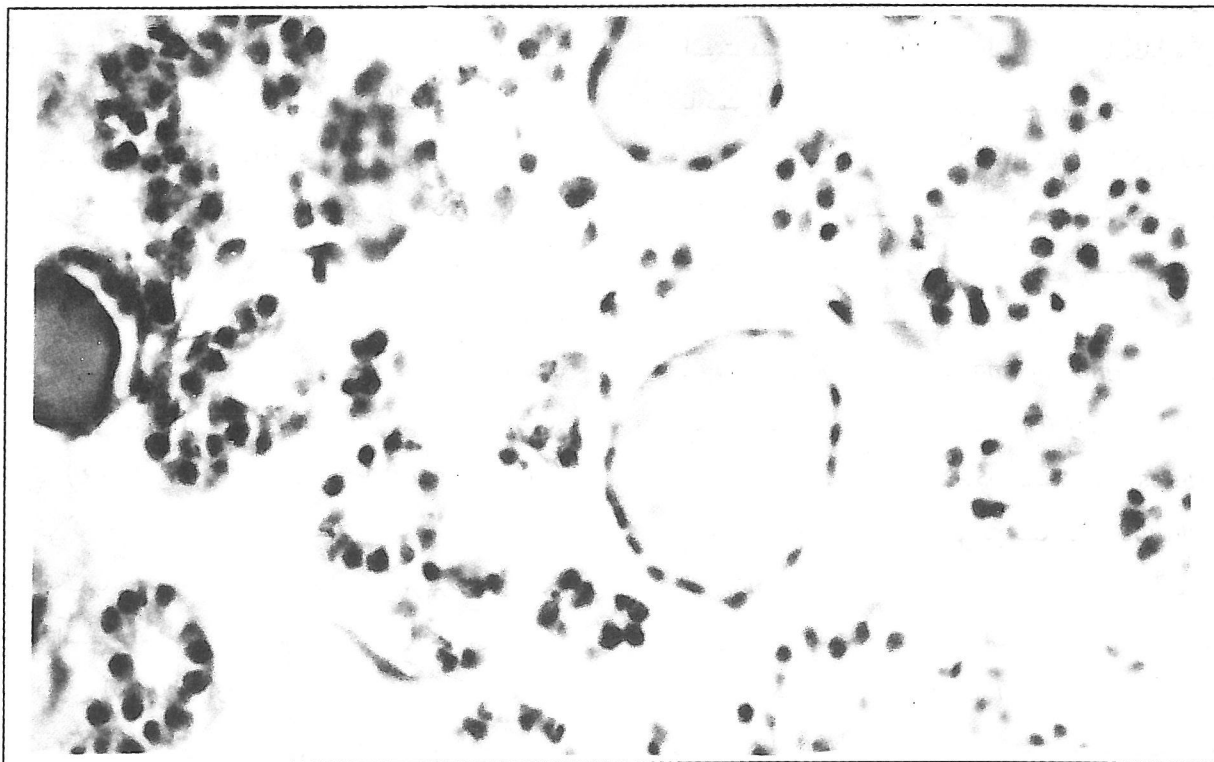
گزارش آسیب‌شناسی مؤید وجود بافت تیروئید در توده تخمدانی بود (شکل‌های ۱ و ۲) و تشخیص مطرح شده عبارت بود از: (۱) گواتر تخمدانی (Struma ovarii) (۲) آدنوم کیسه‌ای سرمی (Serous cystadenoma). در نمونه‌های برداشته شده از چادرینه (Omentum) و صفاق (Peritoneum) تغییرات مرضی (Pathologic) خاصی مشاهده نشد. زائده طنابی شکلی هم که در رباط (Ligament) پهن وجود داشت، لوله رحم گزارش شد.

### بحث

مجموعه آب‌سینگی (Hydrothorax) (بیشتر در طرف راست)، آسیت و توده تخمدانی خوش‌خیم، نشانگان مگز (Meigs' syndrome) را مطرح می‌سازد. توده تخمدانی در این نشانگان (Syndrome) فیبروم می‌باشد که در فیبروم‌هایی با ابعاد بزرگتر دیده می‌شود. به طوری که حدود ۴۰٪ از فیبروم‌های تخمدان که قطر آنها بزرگتر از ۶ سانتیمتر است با آسیت همراه می‌باشند ولی به طور کلی نشانگان مگز (Meigs) با کمتر از ۵٪ تمام فیبروم‌های تخمدانی همراه می‌باشد<sup>(۵)</sup>. نشانگان مگز (Meigs' syndrome) گاهی همراه تکوم (Thecoma)<sup>(۹)</sup> و سایر توده‌های خوش‌خیم شبیه فیبروم تخمدان دیده می‌شود. گاهی آسیت و آب‌سینگی (Hydrothorax) در سایر تومورها و کیست‌های تخمدانی و به ندرت در میوم بزرگ رحم (Large uterine myoma)<sup>(۱۷)</sup> و میوم رباط پهن (Broad ligament) رحم<sup>(۴)</sup> دیده می‌شود که در چنین شرائطی به آن نشانگان شبه‌مگز (Pseudo-Meigs' syndrome) گفته می‌شود<sup>(۵)</sup>. این نشانگان (Syndrome) همراه خیز (Edema) وسیع تخمدان<sup>(۱۱)</sup> و بیماری لوپوس<sup>(۱۸)</sup> هم گزارش شده است. باید توجه داشت که اگر آسیت و تجمع مایع در حفره جنبی (Pleural cavity) در نتیجه تومورهای بدخیم تخمدان یا دست‌اندازی سایر بدخیمی‌ها ایجاد شده باشد، به مجموعه حاصل نشانگان مگز (Meigs' syndrome) اطلاق نمی‌شود<sup>(۵)</sup>. اهمیت تشخیص نشانگان مگز در این است که در



شکل ۱- گواتر تخمدانی: منظره میکروسکوپی تمام نما (*Panoramic view*) ( $10 \times 4$ ) با میکروسکوپ نوری که کیستکهای (*Follicles*) تیروئیدی در آن به چشم می‌خورند. رنگ آمیزی هماتوکسیلین و ائوزین



شکل ۲- گواتر تخمدانی: نمای میکروسکوپی با میکروسکوپ نوری ( $10 \times 4$ ): کیستکهای (*Follicles*) تیروئیدی با اندازه‌های مختلف در این نما دیده می‌شوند. کیستکهای (*Follicles*) میانی با کلویید (*Colloid*) پر شده‌اند. رنگ آمیزی هماتوکسیلین و ائوزین

می‌رسد.

اثرات زیستی (Biological) و مرضی (Pathological) ناشی از گواتر تخمدانی مشابه تیروئید بالغین می‌باشد. مثلاً گواتر تخمدانی می‌تواند موجب بروز تیروتوکسیکوز بشود و مواردی از آن که همراه با بزرگ شدن تیروئید در گردن بوده است، گزارش شده است (۱۰،۵،۲). مواردی از هیپرتیروئیدی نیز به علت گواتر تخمدانی، همراه با بیماری گراو در حاملگی، گزارش شده است (۱۰). گواتر تخمدانی همراه با تومور برنر (Brenner) (۸)، تومور کارسینوئید (۱۶) و آدنوم کیسه‌ای موسینی (Mucinous cystadenoma) تخمدان (۱۳،۵) نیز مشاهده شده است (۱۰).

گواتر تخمدانی در اغلب موارد سیر بالینی خوش‌خیم دارد ولی انواع بدخیم آن نیز با دست‌اندازیهای (Metastases) مختلف مشاهده می‌شود. انواع بدخیم از نظر نمای بافتی مشابه تومورهای بدخیم غده تیروئید می‌باشند (۶). نتایج به دست آمده در یک بررسی بر روی بیست مورد گواتر تخمدانی کیسه‌ای (Cystic struma ovarii) در زنان ۲۳ تا ۸۳ ساله (با میانگین سنی ۴۶ سال) (۱۶) عبارتند از: بیماران علائم معمولی توده‌های تخمدانی را داشتند و توده تخمدانی در همه موارد یکطرفه بوده، محدود به تخمدان بوده است. توده‌ها اندازه‌های متفاوتی تا ۱۹ سانتیمتر (با میانگین ۱۳/۵ سانتیمتر) داشتند. این توده‌ها در ۱۸ مورد چندحجره‌ای و در دو مورد یک‌حجره‌ای بودند. کیسه‌ها (Cysts) حاوی مایعی روشن تا سبز قهوه‌ای بودند و در تمام آنها تعدادی، ولو به مقدار کم، کیسک (Follicle) مشاهده می‌شد.

به ندرت نشانگان شبه مگز همراه گواتر تخمدانی گزارش شده است. مواردی از گواتر تخمدانی که همراه نشانگان مگز بوده، در آنها افزایش شدید CA125 به چشم می‌خورد، گزارش شده است. در همه این موارد علائم بالینی به سرعت پس از عمل جراحی از بین می‌رفتند (۷،۳). بررسی کروموزومی در تراتوم‌ها نشان می‌دهد که کاریوتیپ آنها در همه موارد ۴۶XX می‌باشد به همین دلیل گفته می‌شود که این تومورها از طریق بکرزائی (Parthenogenesis) به وجود می‌آیند.

صورت عدم تشخیص، ممکن است با توجه به علائم بالینی تصور شود که بیمار مبتلا به یک بیماری بدخیم پیشرفته است و بنابراین تحت عمل جراحی قرار نگیرد. در نتیجه، بیمار در اثر ابتلا به یک بیماری قابل علاج و عدم درمان مناسب از دست می‌رود.

گواتر تخمدانی (Struma ovarii) (۵،۳،۱) یک شکل خاص و غیرعادی تراتوم خوش‌خیم است که بخصوص در تخمدان دیده می‌شود. در این حالت، بافت تیروئید، که یکی از اجزای معمولی در تراتوم تخمدان است، به شدت تکثیر یافته، قسمت اعظم تومور یا همه آن را اشغال می‌کند و سایر اجزای بافتی را از بین می‌برد. در نتیجه، تومور شکل بافتی (Histologic) آدنوم تیروئید را به خود می‌گیرد. این حالت در ۳٪ از تراتوم‌های تخمدان دیده می‌شود (۶). در مواقعی که بجز بافت تیروئید، سایر بافتها و اجزای سلولی در این تومور دیده نشود، به آن گواتر خالص تخمدانی (Pure struma ovarii) گفته می‌شود (۶). در موارد تیبیک نمای بافتی آن دقیقاً مشابه تیروئید بالغین و حتی شبیه به گواتر گره‌دار (Nodular) می‌باشد و در آن آسینوس‌هائی (Acini) به اندازه‌های مختلف دیده می‌شوند. این کیسکها (Follicles) از یک لایه سلول پهن یا مکعبی پوشیده می‌شوند و حاوی ماده‌ای کلوئیدی (Colloidal) با گران‌رویهای (Viscosities) متفاوت می‌باشند (۱۵،۶) و واکنش اسید پریودی - شیف (Periodic acid-Schiff [PAS]) در آنها مثبت است. گاهی اوقات اپیتلیوم استوانه‌ای کیسکها (Follicles) نمای پستانچه‌ای (Papillary) پیدا می‌کند و زمانی یا در نقاط دیگری از تومور سلول‌ها به صورت ریز آسینوس‌ها (Microacini) یا شبکه‌های سلولی توپُر (Solid) و بدون مجرا (Lumen) تجمع می‌یابند و تومور نمای آدنوم گوشتی (Fleshy adenoma) تیروئید را پیدا می‌کند.

با بررسیهای بیوشیمیائی ثابت شده است که بافت تازه تومور حاوی بیش از یک میلی‌گرم درصد ید می‌باشد. وجود بافت تیروئید در تومور از طرق مختلف، نظیر تأثیر بر روی رشد بچه وزغ (روش تجربی) یا رنگ‌آمیزی ایمنو هیستوشیمیائی (Immunohistochemical) برای تیروگلوبولین و همچنین با استفاده از ید رادیواکتیو، به اثبات

- 1) Amr SS, Hassan AA: Struma ovarii with pseudo-Meigs' syndrome: report of a case and review of the literature. *Eur J Obstet Gynecol Reprod Biol* 55(3):205-8, 1994.
- 2) Bayot MR, Chopra IJ: Coexistence of struma ovarii and Graves' disease. *Thyroid* 5(6):469-71, 1995.
- 3) Bethune M, Quinn M, Rome R: Struma ovarii presenting as acute pseudo-Meigs' syndrome with an elevated CA125 level. *Aust NZJ Obstet Gynaecol* 36(3):372-3, 1986.
- 4) Buckshee K, Dhond AJ, Mittal S, Bose S: Pseudo-Meigs' syndrome secondary to broad ligament leiomyoma: a case report. *Asia Oceania J Obstet Gynaecol* 16(3):201-5, 1990.
- 5) Clarke-Pearson DL: Green's Gynecology. 4th ed. Boston: Little, Brown and Company, 1990. p 383.
- 6) David JB: Ashley Evans' Histological Appearances of Tumours. 4th ed. New York: Churchill Livingstone, 1990. p 963.
- 7) Domingo P, Montiel JA, Monill JM, Prat J: Pseudo-Meigs' syndrome with elevated CA125 levels. *Arch Intern Med* 158(12):1378-9, 1998.
- 8) Elemenoglou A, Zizi-Serbetzoglou A, Trihia H, et al: Mixed ovarian neoplasm composed of struma ovarii and Brenner tumour. Report of a case. *Eur J Gynaecol Oncol* 15(2):138-41, 1994.
- 9) Hopkins M, Malviya VK, Nunez C: Meigs' syndrome and ovarian thecoma in pregnancy. A case report. *J Reprod Med* 31(3):198-202, 1986.
- 10) Kung AW, Ma JT, Wang C, Young RT: Hyperthyroidism during pregnancy due to coexistence of struma ovarii and Graves' disease. *Postgrad Med J* 66(772):132-3, 1990.
- 11) Lacson AG, Alrabeeah A, Gillis DA, et al: Secondary massive ovarian edema with Meigs' syndrome. *Am J Clin Pathol* 91(5):597-603, 1989.
- 12) Lenehan PM, Colgan T, Vernon CP: Struma ovarii presenting with ascites: a difficult diagnostic problem. *Eur J Gynaecol Oncol* 6(2):89-91, 1985.
- 13) Matias-Guiu X, Forteza J, Prat J: Mixed strumal and mucinous carcinoid tumor of the ovary. *Int J Gynecol Pathol* 14(2):179-83, 1995.
- 14) Raina A, Stasi G, Monzio-Compagnoni B, et al: Struma ovarii - a rare gynecological tumor. *Acta Oncol* 36(5):533-4, 1997.
- 15) Rosai J: Ackerman's Surgical Pathology. Baltimore: Mosby, 1996. p 1502.
- 16) Szyfelbein WM, Young RH, Scully RE: Cystic struma ovarii: a frequently unrecognized tumor. A report of 20 cases. *Am J Surg Pathol* 18(8):785-8, 1994.
- 17) Terada S, Suzuki N, Uchide K, Akasofu K: Uterine leiomyoma associated with ascites and hydrothorax. *Gynecol Obstet Invest* 33(1):54-8, 1992.
- 18) Widra EA, Armstrong J: Pseudo-Meigs' syndrome and lupus [letter]. *Int J Gynaecol Obstet* 49(2):193-4, 1995.

# STRUMA OVARIII WITH PSEUDO-MEIGS´ SYNDROME: A CASE REPORT

J. Darakhshan, MD<sup>I</sup>

## ABSTRACT

*Teratoma is one of the commonest ovarian tumors. Struma ovarii is a rare cystic teratoma which is predominantly composed of thyroid tissue. Sometimes, this tumor is accompanied by ascites and hydrothorax which suggests Meigs´ syndrome. In this paper, a case of struma ovarii and serous cystadenoma in one ovary and agenesis of contralateral ovary with hypoplasia of Fallopian tube and pseudo-Meigs´ syndrome.*

**Key Words:** 1) Ovarian diseases    2) Teratoma  
3) Struma ovarii    4) Meigs´ syndrome  
5) Pseudo- Meigs´ syndrome

---

*I) Assistant Professor of Obstetrics and Gynecology, Shahid Akbarabadi Hospital, Iran University of Medical Sciences and Health Services, Molavi St., Tehran, Iran*