

# آنوریسم سیفلیسی آئورت: گزارش موردی

## چکیده

سیفلیس یکی از بیماریهای عفونی است که می‌تواند هر یک از ارگانهای بدن را مبتلا نماید و علائم بسیاری از دیگر بیماریها را تقلید نماید. بدین لحاظ از زمانهای گذشته این بیماری "مقلد بزرگ" (grate imitator) نام گرفته است. تظاهرات این بیماری در سیستم قلبی - عروقی و سیستم اعصاب مرکزی حایز اهمیت ویژه‌ای می‌باشد. در این مقاله بیماری معرفی می‌شود که با تشخیص آنوریسم آئورت جراحی شد و ترمیم آنوریسم بشیوه‌ای خاص و بدون استفاده از پیوند (graft) انجام پذیرفت. آزمایشهای سرولوژی، ایمونوفلوروسانس و آسیب شناسی، تشخیص آئورتیت سیفلیسی را تأیید نمودند که پیامد آلودگی قدیمی بیمار به تریپونما پالیدوم بود.

**کلید واژه‌ها:** ۱- آنوریسم آئورت ۲- آئورتیت سیفلیسی ۳- تریپونما پالیدوم

\*دکتر ماه منیر محمدی<sup>I</sup>

دکتر مجید کیاور<sup>II</sup>

دکتر خلیل ضرابی<sup>III</sup>

## مقدمه

احساس می‌نمود و از سرفه توأم با خلط شکایت داشت. در سابقه خود دفع گهگاه خلط خونی را نیز بیان می‌نمود. وی از ۶ ماه پیش از مراجعه متوجه پیدایش توده‌ای بر روی جناغ سینه شده و بنابر گفته وی با پیدایش این توده، تنگی نفس، درد، سرفه و خلط او از بین رفته بود. در معاینه بیمار علائم حیاتی طبیعی بود و به جز توده ضربان‌دار بر روی استخوان نرم استرنوم هیچ نکته خاصی وجود نداشت (تصویر شماره ۱).

نوار الکتروکاردیوگرام بیمار (ECG) طبیعی بود. در عکس قفسه سینه (CXR) مدیاستن فوقانی عریض، اندازه قلب کمی افزایش یافته و قوس آئورت برجسته بود (تصویر شماره ۲). در اکوکاردیوگرافی انجام شده آنوریسم آئورت صعودی و قوس آئورت مشهود بود.

سیفلیس در گذشته از علل شایع ایجاد آنوریسم آئورت صعودی و قوس آئورت بوده است. این عارضه امروزه به دلیل درمان تهاجمی بیماری در مراحل اولیه، بندرت دیده می‌شود. عامل سیفلیس، اسپیروکتی است به نام تریپونما پالیدوم که مستقیماً لایه مدیای آئورت را آلوده می‌نماید و بواسطه عفونت و واکنشهای التهابی بدن این لایه را تخریب می‌نماید. دیواره شریان بتدریج دچار اتساع آنوریسمی (معمولاً sacular) می‌شود. اگر آلودگی به ریشه آئورت نیز گسترش یابد، نارسایی آئورت پدید خواهد آمد<sup>(۱)</sup>.

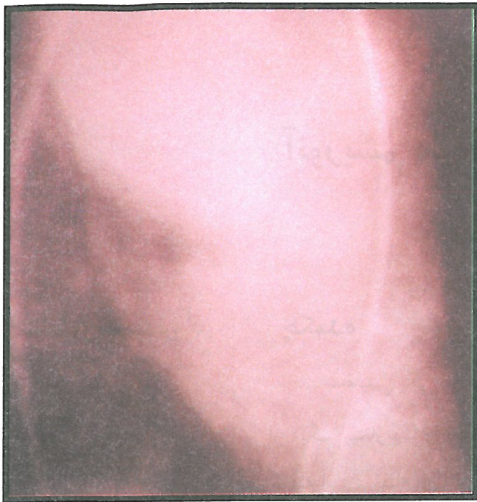## معرفی بیمار

بیمار مذکور مردی ۴۲ ساله، متأهل، کشاورز و اهل افغانستان بود. بیمار از ۲ سال پیش به هنگام فعالیت دچار تنگی نفس (کلاس II) می‌شد. اغلب درد مبهمی در سینه

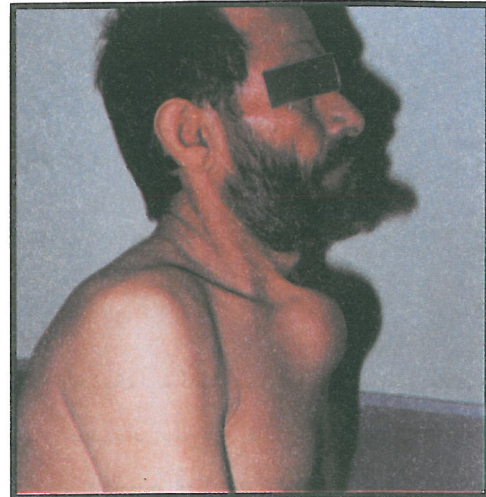
(I) دستیار بیماریهای قلب و عروق، بیمارستان شهید رجائی، خیابان ولیعصر، دانشگاه علوم پزشکی و خدمات بهداشتی درمانی ایران، تهران (\*مؤلف مسؤول)

(II) استادیار بیماریهای قلب و عروق، بیمارستان شهید رجائی، خیابان ولیعصر، دانشگاه علوم پزشکی و خدمات بهداشتی درمانی ایران، تهران

(III) استادیار و فوق تخصص جراحی قلب و عروق، دانشگاه علوم پزشکی و خدمات بهداشتی درمانی شیراز، شیراز



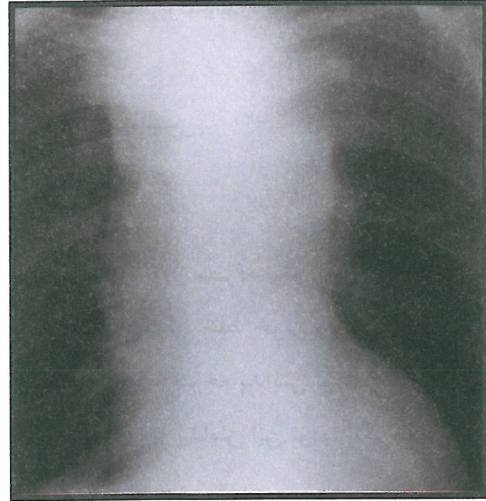
تصویر شماره ۳ - آنوریسم آنورت در تزریق ریشه آنورت مشخص می‌باشد



تصویر شماره ۱ - توده ضربان‌دار روی استرنوم بیمار



تصویر شماره ۴ - آنوریسم آنورت تا استخوان استرنوم ادامه داشت و در آنورتوگرافی مشخص می‌باشد.



تصویر شماره ۲ - عکس قفسه سینه بیمار. مدیاستن فوقانی عریض مشهود است

عمومی قرار گرفت و گردن در حالت hyperextension قرار داده شد. حدس بر این بود که آنوریسم به استخوان جناغ در ناحیه manubrium آسیب رسانده باشد. بنابراین به روش معمول، پمپ از طریق آنورت برقرار نگردید و شریان فمورال راست و ورید فمورال چپ با برقراری کنترل پروکسیمال و دیستال، کانوله شد و از این طریق پمپ برقرار گردید.

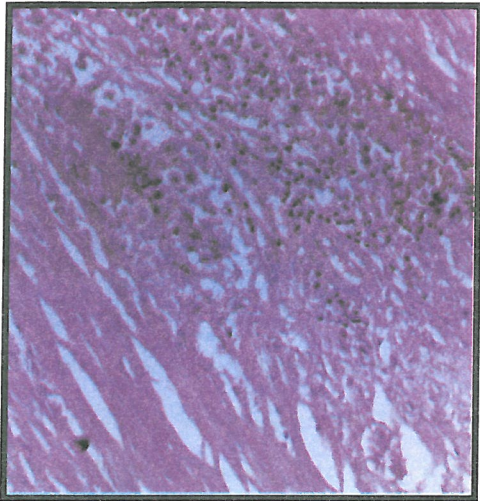
پس از سرد کردن تدریجی بیمار تا ۲۸ درجه سانتیگراد، پوست و بافت‌های زیر جلدی از طریق برش عمودی در ناحیه جناغ باز شد و هموستاز بوسیله کوتر صورت گرفت. از سمت زائیده گزیفویید، استرنوتومی میانی تا بالاترین نقطه جناغ که

با توجه به ابعاد بزرگ آنوریسم و خطر پارگی آن، بیمار کاندید جراحی شد و بدین منظور آنورتوگرافی و آنژیوگرافی عروق کرونر انجام گردید. در تزریق بطن چپ، حجم ضربه‌ای و نیز دریچه میترال طبیعی بود ولی اندازه بطن مختصری بزرگ بود.

در تزریق ریشه آنورت، نارسایی آنورت خفیف در حد +۱ مشهود بود و همچنین آنوریسم بزرگی در ناحیه قوس آنورت پدیدار شد که تا استخوان استرنوم ادامه می‌یافت (تصاویر شماره ۳ و ۴). در بقیه مسیر آنورت آنوریسم دیگری مشاهده نشد و عروق کرونر نیز طبیعی بودند.

جراحی - بیمار در وضعیت Supine تحت بیهوشی

در نماي میکروسکوپي لايه ادوانتيس آئورت ضخيم و فيبروزه بود. در لايه مديا دژنراسانس موکوييد و نکروز موضعي مشهود بود. لايه الاستيک داخلي بطور گسترده تخریب شده بود و در وازووازروم تورم لايه آندوتيليال مشاهده شد. سلولهای لنفوپلاسموسيت در اطراف عروق تجمع یافته بودند. انتيما به وضوح ضخيم شده بود که نشانه آترواسکلروز پیشرفته بود (تصوير شماره ۵).



تصوير شماره ۵- نماي میکروسکوپي آئورت

در بررسی آزمایشگاهی بالا بودن کلسترول و LDL قابل توجه بود. آزمایش ایمونوفلورسانس مربوط به سیفلیس نیز مثبت بود.

Cholesterol = ۲۶۴ mg/dl, LDL = ۱۸۲ mg/dl

HDL = ۴۲ mg/dl, TG = ۲۰۰ mg/dl

VDRL: Neg. FTA (ABS): reactive

RPR: reactive (۱/۱۶)

Anti HIV: Neg. HBS Ag: Neg.

CSF:

WBC = ۰ / HPF

RBC = ۱-۲ / HPF

Prot = ۱ mg/dl Sugar = ۷۸ mg/dl

VDRL: Neg. FTA (ABS)= non reactive

پس از جراحی، بیمار دو روز در کما بسر برد و پس از بیداری همی پارزی سمت چپ داشت که طی روزهای بعد سرعت و بطور کامل برطرف گردید. از آن جا که CSF بیمار در

سالم بود انجام گرفت. زمانی که اره به بافت نرم - که در واقع همان قسمت آسیب دیده توسط جداره آنوريسم بود- برخورد نمود برش با اره متوقف شد و بافتهای آسیب دیده استخوانی به کمک انگشت، با احتیاط باز گردید.

retractor در بین دو لبه جناغ قرار گرفت و با باز شدن تدریجی آن، مقدار زیادی لخته از ناحیه آنوريسم خارج گردید. در این مرحله دما تا حد ۲۴ درجه سانتیگراد کاهش یافت. پریکارد پوشاننده قلب و آئورت صعودی نرمال به نظر می رسید. با باز کردن آن وضعیت قلب و آئورت صعودی مورد بررسی قرار گرفت. قلب در این مرحله دچار فیبریلاسیون شد که با استفاده از کلامپ متقاطع بخش فوقانی تر آئورت صعودی و تزریق محلول کاردیوپلژیک در ریشه آن، ایست کامل حاصل گردید. پس از برداشت بقیه بافت نکروتیک دیواره آنوريسم که پایه آن درست در محل اتصال شریان براکیوسفالیک به آئورت بود، محدوده جراحی پر از خون گردید. با کاستن از جریان خون و همچنین کاهش دمای بدن تا ۲۲-۲۰ درجه سانتیگراد و ساکشن کردن خونهای اضافی، مدخل آنوريسم به ابعادی معادل ۴×۵ سانتیمتر ظاهر شد. جهت پیشگیری از ورود حباب به شریان براکیوسفالیک کلامپ عروقی در ابتدای این شریان قرار داده شد. سپس لبه های اضافی آنوريسم از روی آئورت برداشته شد. به دلیل عریض بودن ناحیه فوقانی آئورت صعودی - ناشی از فشار طولانی مدت - با استفاده از متد wedge resection از بخش وسط و قدام دیواره آئورت صعودی، زمینه برای بازسازی جدار آئورت فراهم آمد. آئورت در ناحیه ابتدایی قوس عریض بود و نیاز به قرار دادن پروتز احساس نمی شد. با بستن ابتدایی مدخل آنوريسم و ادامه آن تا آئورت صعودی ناحیه مورد نظر بدون استفاده از patch بازسازی گردید. با گرم شدن بیمار و برداشتن کلامپ متقاطع، فعالیت قلب از سر گرفته شد.

پاتولوژی - تشخیص آسیب شناسی ضایعه شامل آئورتیت سیفلیسی، آترواسکلروز اولسره و اتساع آنوريسمی بود. در نماي ماکروسکوپي قطعات زیادی لخته خونی دیده شد. جداره آنوريسم قوام نرم و الاستیکی داشت و در بعضی قسمتها کلسیفیه بود. در سطح داخلی آن ترومبوس و فیبرین مشهود بود.

درحالت اول اتساع ريشه آنورت می تواند منجر به نارسايی آنورت و در نهايت نارسايی قلبی شود. سينوسهای والسالوا وقتی بزرگ شوند می توانند شريانهای کرونر را تحت فشار قرار دهند که به اين دليل ايسکمی و يا انفارکتوس اتفاق می افتد. در آنوريسم آنورت به دليل ايجاد جريان گردابی و رکود جريان خون که منجر به ترومبوز می شود، امکان وقوع ترومبوآمبولی وجود دارد که می تواند به حوادث عروقی مغز، ايسکمی اندام تحتانی، انفارکتوس کليوی يا ايسکمی مزانتر منجر شود.

در حالت دوم، آنوريسم گسترش یافته با ايجاد فشار بر روی ارگانهای مجاور خود سبب بروز علائم می گردد. اگر آنوريسم در ناحیه آنورت صعودی يا قوس آنورت باشد می تواند با ايجاد فشار روی ورید اجوف فوقانی يا ورید بی نام سبب انسداد برگشت وریدی و ايجاد سندرم ورید اجوف فوقانی (SVC syndrome) گردد. در اين ارتباط بیماری ۵۸ ساله مبتلا به آنوريسم آنورت سيفيلسي با همین مشخصه گزارش شده است<sup>(۳)</sup>.

فشار بر روی مری سبب دیسفاژی و فشار بر روی اعصاب راجعه حنجره ای موجب گرفتگی صدا می گردد<sup>(۳)</sup>. آنوريسم قوس آنورت يا آنورت نزولی با فشار بر درخت تراکئوپرونشال سبب انحراف نای، سرفه، تنگی نفس و ويزینگ می شود. هموپتزی و پنومونیت راجعه نیز ممکن است رخ دهد. وقوع علائم تنفسی می تواند positional باشد. بروز درد سينه و درد پشت بصورت دردی عمیق و سوزشی شایع بوده و علت آن فشار مستقیم روی ساختمانهای داخل توراکس يا خوردگی استخوانهای قفسه سينه می باشد<sup>(۳)</sup>. بیمار مورد معرفی در اين گزارش، نمونه بارز اين تظاهرات بود. گزارشهای دیگری نیز در همین خصوص وجود دارد<sup>(۵، ۶، ۷)</sup>.

همچنين آنوريسم سيفيلسي ممکن است شريان ریوی را تحت فشار قرار دهد و حتی از میزان پرفیوژن ریه بکاهد<sup>(۸)</sup>. ارتباط غیر معمول آنورت به شريان ریوی نیز در تعقیب آنورتی سيفيلسي گزارش شده است<sup>(۹، ۱۰)</sup>. درمورد بیماران مسن نیز که آترواسکلروز در بررسی ماکروسکوپي جداره آنوريسم مشهود است، باز هم لزوم مطالعه میکروسکوپي منتفی نمی گردد چرا که امکان آن وجود دارد

آزمایشات طبیعی گزارش شد، نوروسيفيلسي مطرح نگردید و درمان استاندارد سيفيلسي در مرحله Late - شامل که پنی سيلین وریدی - می باشد با دوز ۱۸ ميليون واحد روزانه بمدت ۱۰ روز ادامه یافت.

آترواسکلروز پیشرفته ای که در پاتولوژی ضایعه مشهود بود با توجه به هیپرلیپیدمی بیمار قابل توجهی می باشد.

پس از جراحی در اکوکاردیوگرافي درپریکارد مقداری مایع (localized) در پشت بطن چپ بچشم می خورد که حداکثر میزان آن ۱/۲ سانتیمتر بود. حجم ضربه ای قلب طبیعی بود.

در آنورتوگرافي انجام شده پس از جراحی، اثری از آنوريسم قبلی دیده نشد. پس از تکمیل دوره درمانی (آنتی بیوتیک تراپی) بیمار با حال عمومی خوب مرخص گردید.

### بحث

بیماری سيفيلسي شامل چند مرحله است: کمون، مرحله اولیه، مرحله ثانویه، مرحله Latent و مرحله Late.

سالها پس از عفونت اولیه، مرحله Late در بیش از ۱/۳ بیماران درمان نشده مشاهده می گردد. در اين مرحله به واسطه پیشرفت آهسته التهاب، ضایعات سيفيلسي می توانند وازووازوم آنورت را درگیر کنند که محل شایع آن آنورت صعودی و در مرحله بعد سگمان عرضی قوس آنورت است. آنورتی سيفيلسي علامت دار تقریباً در ۱۰٪ بیماران درمان نشده مشاهده می گردد. نکروز لایه مدیا و تخریب بافت الاستیک در جداره آنورت منجر به پیدایش آنوريسم می گردد که معمولاً "sacular" و ندرتاً "fusiform" می باشد. آنوريسم سيفيلسي بندرت پاره می شود و به درمان آنتی بیوتیکی به خوبی جواب می دهد. در آنورتی سيفيلسي تضعیف حلقه دریچه آنورت، تخریب چین های دریچه (cusp)، نارسايی آنورت و نیز فشرده شدن شريانهای کرونر ممکن است دیده شود<sup>(۳)</sup>.

صرف نظر از علت، به طور کلی آنوريسم های آنورت سينه ای تظاهراتی دارند که در این قسمت به آنها اشاره می شود. ۴۰٪ بیماران تا زمان تشخیص بدون علامت هستند و به طور اتفاقی در معاینه یا بررسی "CXR" کشف می شوند. مواردی که علامت دار می شوند ايجاد علائم یا به واسطه پیامدهای عروقی است و یا به دليل اثر موضعی توده آنوريسم<sup>(۱۱)</sup>.

- 3- Joseph Lindasay, Arthur C. Beall, Michael E. Debakey, Ch.98, Diagnosis and Treatment of Diseases of the Aorta in: R. Wayne Alexander, Robert C. et al. Hurst's The Heart, arteries and veins, 9th ed. USA, Mc Graw - Hill Companies 1998, PP: 2465-2470.
- 4- Ruhlmann C., Witting K., Kohsch M., et al. Aneurysm of the Ascending Aorta in Tertiary Syphilis. Dtsch Med Wochenschr 1995, 121(17), PP: 550-555.
- 5- Kuniyoshi Y., Koja K., Miyagi K., et al: A Ruptured Syphilitic Descending Thoracic Aortic Aneurysm. Ann Thorac Cardiovasc Surg 1998 Apr., 4(2), PP: 99-102.
- 6- Fulton Jo, Zilla P., De Groot Km, et al. Syphilitic Aneurysm Eroding through the Sternum. Eur J. Cardio Thorac Surg 1996, 10(10), PP: 922-224.
- 7- Miura A., Kuraoka S., Kanazawa H. et al: Syphilitic Thoracic Aortic Aneurysm with Destruction of Vertebral Body, Producing Numbness of Lower Extremities and Paraplegia. Kuoba Geka 1995 Oct., 48(11), PP: 953-956.
- 8- Preston DS, Collettipm, Raval JK: Compression of Pulmonary Artery by Syphilitic Thoracic Aortic Aneurysm: Imaging, Clin Nucl Med 1989 Aug., 14(8): PP: 610-613.
- 9- Clapp BR, Rat Natungacp, Nihoyann Poulos P: An Unusual Aorto - Pulmonary Communication Secondary to Syphilitic Aortitis. Int J. Cardiol 1997 Nov. 20, 62(2): PP: 155-159.
- 10- Pessotto R., Santini F., Bertolini P., et al: Surgical Treatment of an Aortopulmonary Artery Fistula Complicating Syphilitic Aortic Aneurysm. Cardiovasc Surg 1995 Dec., 3(6), PP: 707-710.
- 11- Mickley V., Mohr W., Orend Kh., et al, Aneurysm of the Descending Thoracic Aorta in Tertiary Syphilis, Vasa 1995, 24(1), PP: 72-76.
- 12- Di Giacomo V., Meloni F., Leonori D., et al: Syphilitic Aneurysm of the Abdominal Aorta. Considerations on 2 Cases. G. Ital Cardiol 1980. 10(10)PP:: 1383-1393.

که بیمار، ضایعات آترواسکلروز و آنورتیت سيفليسي را تماماً دارا باشد. در این صورت درمان آنتی بیوتیکی قابل اجرا بوده از لوکالیزه شدن عفونت در جاهای دیگر بدن جلوگیری می شود (۱۲، ۱۱).

بدترین پیامد آنوريسمها، پارگی آنهاست و ممکن است خونریزی منجر به مرگ، اولین تظاهر بیماری باشد. معمولاً در جایی که قبلاً درد خفیفی احساس می شد درد بسیار شدید توام با افت فشار خون بارز می گردد. پارگی معمولاً در داخل پلور سمت چپ یا داخل پریکارد، مدیاستن و یا درخت تراکتوبرونشیا اتفاق می افتد. وقتی پارگی به داخل پریکارد رخ دهد هموپریکاردیوم و تامپوناد پدیدار می گردد. وقتی جداره آئورت به درخت تراکتوبرونشیا ارتباط یابد هموپتزی ایجاد می شود که ممکن روزها یا هفته ها تداوم یابد. در مورد آنوريسم آئورت نزولی ارتباط یافتن آن به مری امکان پذیر است که سبب فیستول آئورتواوفازیاال شده و هماتمز کشنده رخ خواهد داد. پارگی آنوريسم شایعترین علت مرگ بیماران مبتلا به این ضایعه است. محل آنوريسم آئورت سینه ای در میزان پارگی منجر به مرگ تأثیری ندارد ولی اندازه آنوريسم با شانس پارگی آن ارتباط دارد. درمورد آنوريسمی که اندازه اش ۶ سانتیمتر و یا بیشتر باشد، آنوريسمی که سرعت گسترش می یابد (بیش از نیم سانتی متر در سال) و نیز آنوريسمی که سبب نارسایی آئورت گردیده یا منجر به علامت دار شدن بیمار شده است، باید حتماً درمان جراحی را جهت بیمار در نظر گرفت.

## منابع

- 1- Eric M. Isselbacher, Kim A. Eagle, Roman W. Desantcis. Diseases of the Aorta (ch.45) in: Braunwald E. Heart Disease: A text book of Cardiovascular Medicine, 5 th Edition, W.B Saunders company; 1997; PP: 1547-1554.
- 2- Edmund C. Tramont (ch. 215) Treponema pallidum (syphilis) in: Mandel, Douglas and Bennett's, Principles and practice of infectious diseases, 4 th ed., Churchill Livingstone, 1995; PP: 2117-2131.

# SYPHILITIC AORTIC ANEURYSM: A CASE REPORT

\*M. M. Mohammadi MD<sup>I</sup>

M. Kiavar MD<sup>II</sup>

Kh.Zarrabi MD<sup>III</sup>

## ABSTRACT

Syphilis is the infectious disease that named "great imitator" because can imitate manifestations of other diseases and can involve any organ in body. Late manifestations of syphilis in cardiovascular system and central nervous system (CNS) are important.

A case of huge syphilitic aortic aneurysm who visited in Shahid Rajai Hospital, is being reported.

The Patient underwent surgery under general anesthesia, Anatomic repair of the thoracic aortic aneurysm was done without any graft. Immunofluorescence test and pathologic study were in favour of syphilitic aortitis, the late manifestation of *Treponema Pallidum* infection.

**Key Words:** 1) Aortic aneurysm    2) Syphilitic aortitis    3) *Treponema Pallidum*

---

I) Resident of cardiology, Shahid Rajai hospital, Vali Asr Avenue, Iran University of Medical Sciences and Health Services, Tehran, Iran (\*Corresponding author)

II) Assistant Professor of cardiology, Shahid Rajai hospital, Vali Asr Avenue, Iran University of Medical Sciences and Health Services, Tehran, Iran.

III) Assistant Professor of Cardiovascular Surgery, Shiraz University of Medical Sciences and Health Services, Shiraz, Iran.