

# همراهی غیر معمول تومور برنر دو طرفه با آدنوکارسینوم کولون گزارش یک مورد نادر

## چکیده

تومورهای اپیتلیوم سطحی تخمدان، ۶۵/۷٪ کل تومورهای تخمدان را تشکیل می‌دهند. تومورهای برنر نوعی تومور اپیتلیوم سطحی تخمدان محسوب می‌گردند و ۱-۳ درصد از کل نئوپلاسم‌های تخمدانی را تشکیل می‌دهند. سن متوسط بیماران مبتلا به تومورهای برنر ۵۰ سال می‌باشد و ۷۱٪ از آنان بیش از ۴۰ سال سن دارند. اکثر بیماران بدون علامت می‌باشند، لیکن خونریزی غیر طبیعی از رحم شایعترین علامت بالینی این تومور به شمار می‌آید. بروز همزمان تغییراتی در آندومتر، از هیپرپلازی غددی تا آدنوکارسینوم مهاجم گزارش شده است. از نظر میکروسکوپی، این تومورها مشتمل بر دستجاتی توپر و کیستیک از سلول‌های اپیتلیالی شبیه اپیتلیوم ترانزیشنال (یوروتلیوم) می‌باشند که توسط جزء استرومایی فراوان و متراکمی از نوع فیبروبلاستیک احاطه شده‌اند. تومورهای برنر به همراه کیست آدنومای موسینوس و بطور استثنایی، به همراه struma ovarii نیز مشاهده می‌گردند. بعلاوه، آنها را به همراه تومورهای ترانزیشنال مئانه نیز یافته‌اند. در مورد همراهی تومور برنر یک طرفه با آدنوم کارسینوم کولون گزارش نشده است. مقاله انتشار یافته است، لیکن تا کنون همراهی تومور دو طرفه برنر با آدنوکارسینوم کولون گزارش نشده است. بیمار مورد معرفی خانم ۶۰ ساله‌ای است که با علائم دستگاه گوارشی مراجعه نمود و در بررسیهای بعمل آمده، وجود آدنوکارسینوم پیشرفته کولون به همراه تومور دو طرفه برنر مشخص گردید.

**کلید واژه‌ها:** ۱- تومورهای برنر ۲- آدنوکارسینوم کولون ۳- تومورهای اپیتلیوم سطحی تخمدان

دکتر مریم کدیور<sup>I</sup>

\*دکتر فرزاد نورائی<sup>II</sup>

دکتر دلارام صیادپور<sup>III</sup>

## مقدمه

این تومور رشدی بطنی و کند دارد، بندرت بصورت آسیت تظاهر می‌کند، بعضی از بیماران در زمان درگیری با درد و بعضی با علائم ناشی از افزایش استروژن - که منجر به هیپرپلازی آندومتر و در نتیجه خونریزی غیرطبیعی رحمی می‌شود، - مراجعه می‌نمایند. اندازه تومور از یک تا سی سانتی‌متر

تومورهای برنر (Brenner) حدود ۱-۳ درصد کل تومورهای تخمدان را تشکیل می‌دهند و از سلولهای اپیتلیال سطح تخمدان منشأ می‌گیرند. سن درگیری در افراد مبتلا حدود ۵۰ سال است. ۷۱٪ بیماران بیشتر از ۴۰ سال سن دارند، نیز در ۹۰٪ موارد تنها یک تخمدان درگیر است<sup>(۸)</sup>.

(I) استادیار رشته آسیب شناسی، بیمارستان حضرت رسول اکرم (ص)، خیابان ستارخان، خیابان نیایش، دانشگاه علوم پزشکی و خدمات بهداشتی درمانی ایران، تهران

(II) دستیار رشته آسیب شناسی، دانشگاه علوم پزشکی و خدمات بهداشتی درمانی ایران، تهران (\*مؤلف مسؤل)

(III) دستیار رشته آسیب شناسی، دانشگاه علوم پزشکی و خدمات بهداشتی درمانی ایران، تهران

ارگانها بویژه ارگانهای تناسلی بود. در معاینه مقعد، توده بزرگی که مجرای روده بزرگ را بطور نسبی مسدود کرده بود، لمس گردید. سایر معاینات بالینی بیمار طبیعی بودند. آزمایشگاهی، بجز کم خونی ( $Hb=8 \text{ g/dl}$ ) نکته غیر طبیعی دیگری را مشخص نمودند. از بیمار سونوگرافی شکم و لگن بعمل آمد که نکته خاصی مشاهده نگردید. بیمار تحت رکتوسیگموئیدوسکوپی قرار گرفت که در نتیجه ضایعه ای وژتاتیو در فاصله ۹ سانتی متری مقعد شناسایی گردید و از آن بیوپسی به عمل آمد. در نهایت حین انجام عمل جراحی، مشاهده سرطان پیشرفته کولون موجب گردید تا برای بیمار Hartman pouch گذارده و عمل end colostomy انجام شود. غیر از آن، گرچه در سونوگرافی شکم و لگن وضعیت کبد و هر دو تخمدان طبیعی گزارش شده بود، آسیت، متاستاز کبدی و درگیری هر دو تخمدان نیز مشاهده گردید. بنابراین، مایع آسیت جهت آزمونهای سیتولوژیک ارسال شد و بیمار تحت salpingo - oophorectomy دو طرفه قرار گرفت.

بررسی نمونه - نمونه های جراحی شامل بیوپسی تومور، بخشی از کولون و هر دو تخمدان، در فرمالین ۱۰٪ تثبیت گردید و به شیوه معمول جهت بررسی بافت پردازش گردیدند. مقاطع تهیه شده به روش هماتوکسیلین - ائوزین (H-E) رنگ آمیزی شدند. پس از سانتریفیوژ نمودن مایع آسیت، رسوب آن بر روی لام کشیده شده و به روشهای گیمسا و پاپانیکولائو رنگ آمیزی گردید.

یافته های ماکروسکوپی - نمونه شماره ۱ شامل یک قطعه از کولون به طول ۲۸ سانتی متر و به قطر ۲ تا ۷ سانتی متر بود. پس از ایجاد شکاف طولی در آن، توده ای بزرگ، نسبتاً سفت و به رنگ کرم مایل به سفید مشاهده گردید که ۱۰ سانتی متر طول و ۷ سانتی متر قطر داشت. این توده بداخل لومن برجسته بود (تصویر شماره ۱).

نمونه شماره ۲ شامل هر دو تخمدان و لوله های فالوپ بود. تخمدان چپ به ابعاد  $1 \times 5 \times 0.5$  سانتی متر، سطح مقطعی ناهمگون به رنگ کرم داشت و در آن ندول سفید رنگی مشاهده گردید.

مستفاوت می باشد. اگر چه اصولاً تومورهایی با سایز کوچک و توپرز (Solid) می باشند و از نظر ماکروسکوپی شباهت زیادی به فیبرومای تخمدان دارند، لیکن وجود فضای سیستیک تاحدی در تمایز این تومور کمک کننده است<sup>(۸)</sup>.

طرح میکروسکوپی تومور کاملاً مشخص می باشد و متشکل از زمینه فیبروماتوس است که در آن تجمع سلولهای اپیتلیال چندضلعی با هسته های شبیه دانه قهوه (Coffee bean) بصورت پراکنده قرار گرفته اند<sup>(۸)</sup>.

از نظر میکروسکوپی علاوه بر نمای مذکور که نمای معمول تومور است نماهای متفاوت زیر دیده می شوند:

- برنر متاپلاستیک (Metaplastic Brenner): تومورهایی با فضای سیستیک کاملاً بارز و مشخص می باشند که همراه با تغییرات موسینوسی هستند ولی فاقد هر گونه تغییرات آتیبی هسته یا وجود جوانه های پاپیلاری می باشند.

- Proliferating Brenner: مشابه نمای ذکر شده در رابطه با برنر متاپلاستیک ولی همراه با آتیبی هسته و جوانه های پاپیلاری می باشند. نمایی مشابه سلول های سرطانی ترانزیشنال مثانه درجه I و II را تداعی می کند.

- Borderline Brenner: در این نوع، میزان آتیبی از نوع Proliferating بیشتر است. ولی تهاجم به استروما مشاهده نمی شود. این تومور معادل سرطان ترانزیشنال مثانه درجه III است.

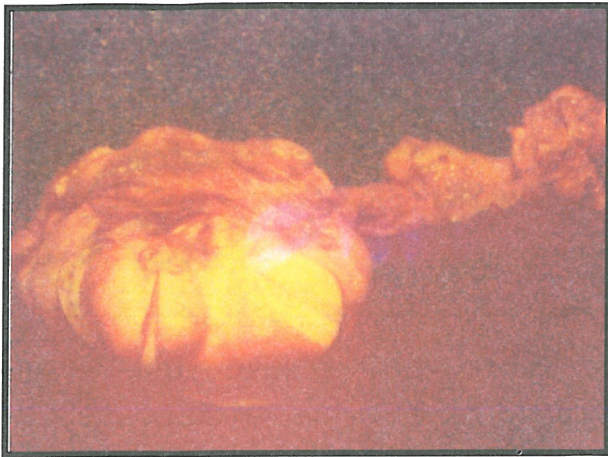- Malignant Brenner: تهاجم به استروما وجود دارد. تمامی تومورهای ذکر شده غیر از نوع آخر، (Malignant Brenner) با برداشتن تخمدان مربوطه درمان می شوند<sup>(۸)</sup>.

## معرفی بیمار

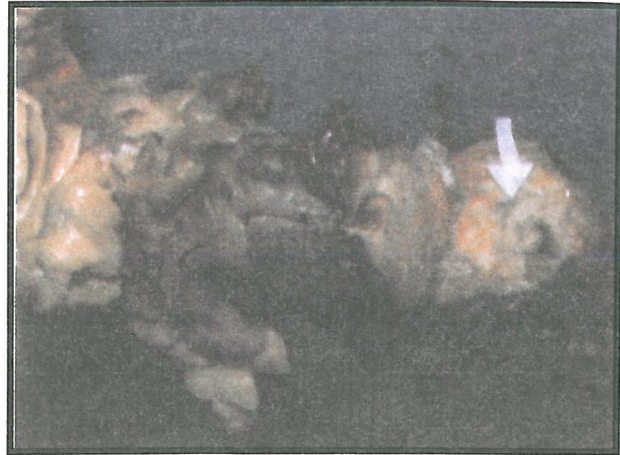مورد گزارش خانمی ۶۰ ساله است که بعلت درد ناحیه مقعد، وجود خون روشن در مدفوع و تغییر در قطر مدفوع مراجعه نمود. وی زمان آغاز این علائم را چهار ماه پیش از مراجعه ذکر می نمود. در طول این مدت بیمار از بی اشتها و کاهش وزنی در حدود ۳ کیلوگرم نیز رنج می برد. غیر از علائم مذکور، وی فاقد هر گونه علامت یا نشانه ای از درگیری سایر

(Coelomic) که سطح تخمدانها را پوشانده منشأ می گیرند. بنظر می رسد که مزوتلیوم مزبور پس از نئوپلاستیک شدن، خاصیت ایجاد اجزاء اپیتلیالی مجاری مولرین را مجدداً بدست

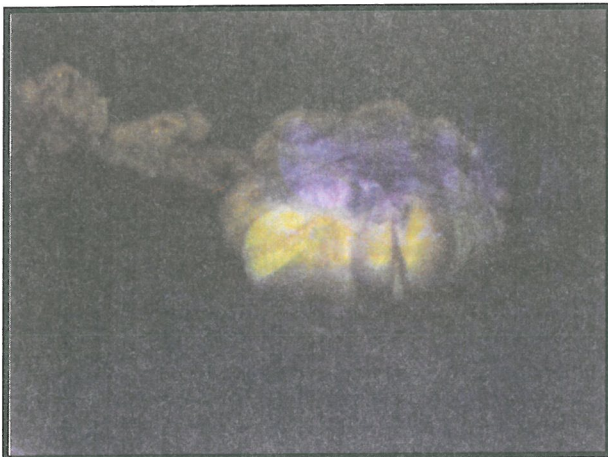لوله فالوپ چپ بطول ۵ سانتی متر و دارای یک کیست پاراتوبال بود. تخمدان راست به ابعاد ۴×۳×۲ سانتی متر سطحی نامنظم و قوامی سفت داشت و به رنگ کرم مایل به سفید بود. این تخمدان در برش، سطح مقطعی سفید رنگ و همگن داشت. لوله فالوپ راست بطول ۷ سانتی متر و ظاهری طبیعی مشاهده گردید (تصاویر شماره ۲ و ۳).



تصویر شماره ۲- نمای ماکروسکوپی تخمدان راست بیمار، سطح مقطع تومور برنر مشهود است.



تصویر شماره ۱- نمای ماکروسکوپی کولون بیمار، پیکان سفید نمایانگر محل تومور می باشد



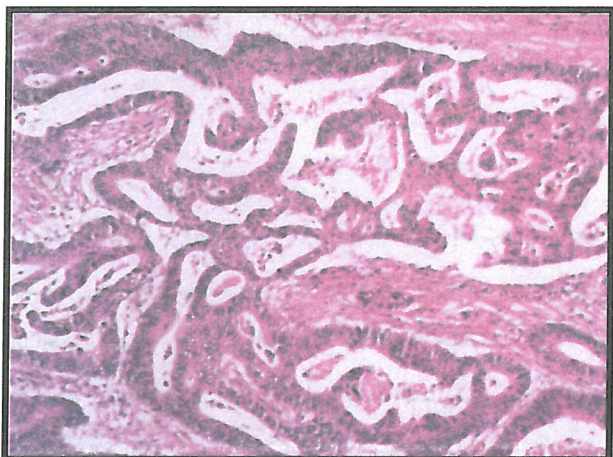
تصویر شماره ۳- نمای ماکروسکوپی تخمدان چپ بیمار، سطح مقطع تومور برنر مشهود است.

یافته های میکروسکوپی - مقاطع تهیه شده از نمونه بیوپسی کولون، تهاجم سلولهای نئوپلاستیک بزرگ و پلی مورف به مخاط کولون را نشان دادند. این سلولها هسته هایی هیپرکروم و سیتوپلاسمی روشن داشتند و در برخی از نقاط، ساختمانهایی شبه غددی تشکیل داده بودند. یافته های فوق مشخصه آدنوکارسینوم کولون با تمایز اندک بود و با بررسی مقاطع تهیه شده از قسمتهای خارج شده کولون، مورد تایید قرار گرفتند درگیری کولون شامل تمامی لایه های آن بود و در غدد لنفاوی ناحیه ای نیز، متاستاز مشاهده شد (تصویر شماره ۴).

در مقاطع تهیه شده از تخمدانها تجمعی از سلولهایی گرد با سیتوپلاسم فراوان و هسته هایی برجسته، بیضوی تا گرد و زیگولار که گهگاه دارای شکافی طولی بودند (هسته های شبیه دانه قهوه) مشاهده گردید. ساختمانهای فوق در استرومایی فیبروتیک قرار داشتند (تصویر شماره ۵).

#### بحث

تومورهای اپیتلیوم سطحی تخمدان، ۷/۶۵٪ از کل تومورهای تخمدانی را تشکیل می دهند<sup>(۱)</sup>. آنها از مزوتلیوم سلومیکی



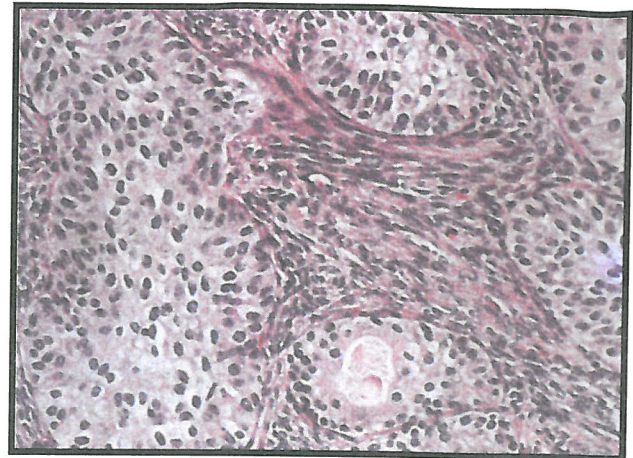
تصویر شماره ۴- نمای میکروسکوپی آدنوکارسینوم کولون بیمار

بیماران بدون علامت هستند، اما برطبق نتایج تحقیق Yoonessi و همکارانش بر روی ۲۴ مورد تومور برنر، خونریزی غیرطبیعی رحم، شایعترین نشانه بالینی آنان می باشد. در این تحقیق، همچنین بروز همزمان تغییراتی در اندومتر، از هیپرپلازی غددی گرفته تا آدنوکارسینوم مهاجم، در ۵ بیمار گزارش شده است<sup>(۸)</sup> این تغییرات، بر اثر افزایش استروژن (hyperstrinism) روی می دهند<sup>(۳)</sup>. اما بین ظاهر تکوماتوز (Thecomatosis) استرومای تومور و تغییرات اندومتر هیچ رابطه پایداری که نمایانگر تحریک استروژنی باشد، یافت نشده است<sup>(۸)</sup>.

از لحاظ میکروسکوپی، این تومورها اندازه‌های متنوعی دارند، معمولاً یکطرفه می باشند (۹۰٪ موارد)، قوامی نسبتاً سفت دارند و به رنگ سفید تا زرد مایل به سفید می باشند<sup>(۳)</sup>. گرچه Lamping JD و همکارانش، میزان دو طرفه بودن تومور برنر را بین ۳/۷٪ تا ۸٪ گزارش نمودند (این میزان احتمالاً بالاست)، Yoonessi و همکارانش اظهار داشته اند که در تحقیق آنان، ۴ مورد از ۲۴ مورد (۱۶/۶٪) تومور برنر مورد بررسی، دو طرفه بوده اند<sup>(۸،۳)</sup>.

تومورهای برنر در موارد استثنایی در تخمدانهای فرعی و یا سایر اعضای دستگاه تناسلی زنانه نظیر دهانه رحم نیز، روی می دهند<sup>(۳)</sup>.

از لحاظ میکروسکوپی، تومور برنر از تجمع توپر و کیستیک سلولهای اپیتلیالی که شبیه اپیتلیوم ترانزیشنال (یورتلیوم) می باشند، تشکیل شده است. این تجمع توسط جزء استرومایی فراوانی احاطه گشته است که فیبروبلاستیک و متراکم می باشد. سلولهای اپیتلیالی حدود کاملاً مشخصی داشته و در صورتیکه لایه داخلی کیستها را مفروش سازند، ظاهری مسطح، مکعبی و یا استوانه‌ای بخود می گیرند. واکنش آنها در برابر کراتین، آنتی ژن غشاء اپیتلیال (EMA) و آنتی ژن کوریونیک امبریونیک (CEA) مثبت است. مورد اخیر در لومن کیستها نیز مشاهده می شود. سلولهای مزبور ممکن است حاوی گلیکوژن، موسین و لیپید باشند. در مواردی که با افزایش استروژن (hyperstrinism) همراه می باشند، لیپید به مقادیر بیشتر در درون سلولهای استرومایی مشاهده می شود<sup>(۳)</sup>.



تصویر شماره ۵- نمای میکروسکوپی تومور برنر بیمار

می آورد<sup>(۳)</sup>. تومورهای برنر نوعی از تومورهای اپیتلیال سطحی هستند که ۳-۱ درصد از تمامی نئوپلاسمهای تخمدانی را تشکیل می دهند<sup>(۳،۲)</sup>. گرچه تومور برنر اولین بار در سال ۱۸۹۸ توسط MacNaughton-Jones گزارش گردید، تا سال ۱۹۰۷ که Fritz Brenner آن را توصیف نمود و نام خود را بر آن نهاد، ناشناخته مانده بود. پس از اینکه Von Numes در سال ۱۹۴۵، اولین مورد تومور بدخیم برنر را گزارش نمود، تردید پیرامون قابلیت تبدیل این تومور به بدخیمی، مورد توجه قرار گرفت<sup>(۴)</sup>. عموماً کمتر از ۲٪ از تومورهای برنر، بینابینی (پرولیفراتیو) و یا بدخیم می باشند<sup>(۳)</sup>. در این مورد دو گزارش وجود دارد که در یکی از آنها تومور برنر دو طرفه بود، به کبد و امتنوم متاستاز داده بود و از نظر بافتی به کارسینوم درجه سه مثانه شباهت داشت و در دیگری، گرچه تومور دو طرفه بود، ولی بجایی متاستاز نداده بود و بیمار بعلت احساس پری در لگن، درد در ناحیه هیپوگاستر، بی‌اشتهایی، ضعف و کاهش وزن از یکسال پیش، مراجعه نموده بود<sup>(۵)</sup>.

گرچه منشأ بافتی تومور برنر همچنان مورد بحث است، اکثر محققان منشأ آن را اپیتلیوم سطحی و یا کیستهای مشتق از آن می دانند. کیستهای مزبور طی فرآیند متابلازی سلول ترانزیشنال ایجاد می شوند<sup>(۶)</sup>. موارد دیگری مانند اپیتلیوم سطحی سلومیک، بقایای Walthard، تراتوم، یورتلیوم rete ovarii نیز بعنوان منشأ این تومور پیشنهاد شده اند<sup>(۴)</sup>. سن متوسط بیماران مبتلا به تومور برنر، حدود ۵۰ سال می باشد و ۷۱٪ از بیماران بالای ۴۰ سال سن دارند<sup>(۳)</sup>. اکثر

## منابع

- 1- Maheshwari V, Tyagi SP, Saxena K, et al. Surface epithelial tumors of ovary; Indian J Pathol Microbiol; 1994 Jan. 37(1); PP: 75-85.
- 2- Damjanov I, Linder J, Anderson's pathology; tenth edition; Mosby Company; 1996; P: 2289.
- 3- Rosai Juan, Ackerman's surgical pathology; eleventh ed; Mosby company; 1996; PP: 1473-1488.
- 4- Lamping JD, Blythe JG, Bilateral Brenner tumors: a case report and review of literature; Hum Pathol; 1977; Sep. 8(5); PP: 583-585.
- 5- Hayden MT, Bilateral malignant Brenner tumor: report of a case with ultrastructural study; Hum Pathol; 1981; Jan: 12(1); PP: 89-92.
- 6- Boguna Ponsao JM, Medina Fernandez M, Garcia Simon MA, et al. Bilateral malignant Brenner tumor. Apropos of a case, Rev Esp Oncol; 1984; 31(4); PP: 631-638.
- 7- Shevchuk MM, Fenoglio CM, Richard RM, Histogenesis of Brenner tumor I. Histology and ultrastructure, Cancer; 1980; 46; PP: 2607-2616.
- 8- Yoonessi M, Abell MR, Brenner tumors of the ovary; Obstet Gynecol; 1979; Jul; 54(1); PP: 90-96.
- 9- Travis LB, Curtis RE, Boice JD Jr, et al. Second malignant neoplasms among long-term survivors of ovarian cancer; Cancer Res; 1996; Apr. 1: 56(7); PP: 1564-1570.
- 10- Bouda J, Hes O, An unusual case of malignant Brenner tumor in association with low-grade urothelial carcinoma of urinary bladder. A case report; Eur J Gynaecol Oncol; 1999; 20(4); PP: 318-320.
- 11- Belloni AR, Germani G, Neoplastie associations of Brenner tumor, apropos of a case associated with adenocarcinoma of the sigmoid; Pathologica; 1990; Jan-Feb. 82(1077); PP: 101-108.

Travis LB و همکارانش طی یک تحقیق آینده‌نگر، بروز نئوپلاسم‌های بدخیم دوم در ۳۲۲۵۱ زن مبتلا به سرطان تخمدان را بررسی نمودند. در این میان تعداد ۴۴۰۲ زن مبتلا نیز وجود داشتند که ۱۰ سال از زمان تشخیص سرطان آنها گذشته و هنوز زنده بودند. تحقیق مزبور در غالب برنامه ثبت بقاء اپیدمیولوژی جمعیتی اجرا شده توسط مؤسسه ملی سرطان (۱۹۷۳ الی ۱۹۹۲) و اداره ثبت تومورهای کنتی‌کات (۱۹۳۵ الی ۱۹۷۲)، صورت گرفت. بطور کل، ۱۲۹۶ مورد سرطان دوم کشف گردید درحالیکه محققان انتظار بروز ۱۰۱۴ مورد را داشتند. آنها عنوان نمودند که ممکن است آن دسته از عوامل ژنتیکی که شخص را مستعد سرطان تخمدان می‌سازند در افزایش خطر بروز نئوپلاسمهای پستانی و کولورکتال و احتمالاً ملانوم چشمی، دخالت دارند<sup>(۹)</sup>.

تومورهای برنر را به‌مراه کیست آدنومای موسینوس و در موارد استثنایی، struma ovarii نیز می‌توان مشاهده نمود<sup>(۳)</sup>. بعلاوه، همراهی آنان با تومورهای سلول ترانزیشنال مثانه نیز یافت شده است، نظیر موردی که Bouda J و همکارانش گزارش نموده‌اند. مورد مذکور خانمی ۴۵ ساله بود که ۲۱ سال پس از خارج نمودن آدنکس سمت راست بعلت حاملگی خارج رحمی، با تومور برنر در محل تخمدان راست مراجعه نمود و چند ماه بعد، وجود کارسینوم یوروتلیال از درجه پایین در مثانه وی کشف گردید<sup>(۱۱)</sup>. در بررسی‌های بعمل آمده در مورد همراهی تومور برنر یک طرفه با آدنوکارسینوم کولون، تنها یک مورد گزارش مشاهده شد (اگر چه در این مقاله نیز به معدود مقالاتی در این زمینه اشاره شده است)<sup>(۱۱)</sup>. اما براساس بررسی مقالات و متون، همراهی آدنوکارسینوم کولون با تومور دو طرفه برنر، تا به حال گزارش نشده است.

## تقدیر و تشکر

از استاد گرامی سرکار خانم دکتر فروغ هاشمی، رئیس بخش پاتولوژی بیمارستان فیروزگر جهت فراهم آوردن تسهیلات لازم و ارائه راهنمایی‌های مؤثر، کمال امتنان را داریم.

# AN UNUSUAL CASE OF BILATERAL BRENNER TUMOR IN ASSOCIATION WITH ADENOCARCINOMA OF COLON: A RAER CASE REPORT

*\*M. Kadivar MD<sup>I</sup> F.Nooraie MD<sup>II</sup> D. Sayaad Pour MD<sup>III</sup>*

## ABSTRACT

Surface epithelial tumors constituted 65.7% of all the ovarian tumors. Brenner tumors are a type of surface epithelial tumors that constitute 1% to 3% of all ovarian neoplasms. The average age of presentation of Brenner tumors is about age 50 and 71% of the patients are over 40. Most patients are asymptomatic but abnormal uterine bleeding is the most common presenting symptom. Associated endometrial changes ranging from glandular hyperplasia to invasive adenocarcinoma were reported. Microscopically, they consist of solid and cystic nests of epithelial cells resembling transitional epithelium (urothelium) surrounded by an abundant stromal component of dense fibroblastic nature. Brenner tumors can be seen in association with mucinous cystadenoma and exceptionally, struma ovarii. They have also been found to coexist with transitional cell tumors of urinary bladder. We have found only one paper dealing with coexistence of Brenner tumor with adenocarcinoma of colon, has not been published previously.

**Key Words:** 1) Brenner tumors      2) Adenocarcinoma of colon  
3) Surface epithelial tumors of ovary

---

*I) Assistant Professor of Pathology, Iran University of Medical Sciences and Health Services, Tehran, Iran.  
II) Resident of Pathology, Iran University of Medical Sciences and Health Services Tehran, Iran. (\*Corresponding author)  
III) Resident of Pathology, Iran University of Medical Sciences and Health Services Tehran, Iran.*