گزارش یک مورد توده کلیوی ناشی از خون‌رسانی خارج مغز استخوان در یک بیمار مبتلا به استئوپتروز

دکتر شکرا... یوسفی I
*دکتر میترا مهرآزما II
دکتر حسین ناصرزاده III

چکیده

خون‌سازی خارج مغز استخوان به علت گسترش مغز استخوان به نواحی خارج از آن، در زمانی که خون‌سازی طبیعی مغز استخوان دچار اختلال شود رخ می‌دهد. این حالت با تعدادی از بیماریها، از جمله استئوپتروز در ارتباط بوده و تجمع مناطق بزرگی از خون‌سازی خارج مغز استخوان ممکن است در ناحیه پاراورتبرال، مدیاستن، کبد و طحال مشاهده گردد. خون‌سازی خارج از مغز استخوان به شکل توده کلیوی نادر بوده و تنها به دنبال میلوفیبروز و پورپورای ترومبوسیتوپنیک ایدیوپاتیک(ITP) گزارش شده است. ما در این مقاله مرد ۲۳ ساله مبتلا به استئوپتروز را که به علت توده کلیوی و پان‌سیتوپنی مراجعه کرده بود گزارش می‌کنیم.

کلیدواژه‌ها: ۱ – توده کلیه ۲ – خون‌سازی خارج مغز استخوان ۳ – استئوپتروز

مقدمه

استئوپتروز یا بیماری استخوان مرمری (Marble bone disease) یک بیماری ناشایع بوده که به شکل افزایش ضخامت ترابکولهای استخوانی و در نتیجه کاهش فضای مغز استخوان و به دنبال آن کاهش بافت خون‌ساز تظاهر می‌کند(۱و ۲).

بیماری به دو شکل ارثی و تک‌گیر دیده شده و اختلال زمینه‌ای در آن نقص عملکرد استئوکلاستها و در نتیجه عدم جذب استخوان است(۱و ۳).

کاهش بافت خون‌ساز مغز استخوان موجب خون‌سازی خارج از مغز استخوان همراه با اسپلنومگالی و تابلوی خونی لکواریتروبلاستیک می‌گردد(۲).

اما تظاهر خون‌سازی خارج از مغز استخوان به شکل توده کلیوی در این حالت، نادر می‌باشد(٤و ٥).

معرفی بیمار

بیمار مرد ۲۳ ساله‌ای بود که به علت توده شکمی در آبان ماه ۸۰ به بیمارستان حضرت علی‌اصغر مراجعه کرده و بستری شده بود. بیمار مورد شناخته شده استئوپتروز بوده و از ۱۳ سالگی به علت پان‌سیتوپنی بطور مرتب ماهیانه تزریق خون داشته است. در معاینه فیزیکی مخاطها رنگ پریده بود و در معاینه شکم هپاتواسپلنومگالی وجود داشت. در لمس دو دستی، توده شکمی با حدود نامشخص در ناحیه میانی سمت راست شکم لمس شد.

این مقاله در کنگره سالیانه آسیب‌شناسی در بیمارستان امام خمینی در سال ۱۳۸۱ ارائه شده است(۹-٤ آبان).

I) دانشیار و مدیر گروه آسیب‌شناسی، بیمارستان حضرت علی‌اصغر(ع)، بزرگراه مدرس، خیابان ظفر، دانشگاه علوم پزشکی و خدمات بهداشتی ـ درمانی ایران، تهران.
II) استادیار گروه آسیب‌شناسی، بیمارستان حضرت علی‌اصغر(ع)، بزرگراه مدرس، خیابان ظفر، دانشگاه علوم پزشکی و خدمات بهداشتی ـ درمانی ایران، تهران(*مولف مسئول)
III) دستیار آسیب‌شناسی، دانشگاه علوم پزشکی و خدمات بهداشتی ـ درمانی ایران، تهران.

[Downloaded from rjms.iums.ac.ir on 2025-07-18]

در آزمایشهای انجام شده، بیمار پان‌سیتوپنیک بود (Hb=۷/۵ گرم در دسی‌لیتر، پلاکت=۴۳۰۰۰ در میلیمتر مکعب و WBC=۳۸۰۰ در میلیمتر مکعب).

در سونوگرافی شکم، کبد بزرگ با حدود منظم و اکوی غیریکنواخت و بدون ضایعه فضاگیر و طحال بشدت بزرگ و دارای اکوی هموژن مشاهده گردید.

سونوگرافی کلیه راست، توده‌ای لبوله با اکوی غیریکنواخت با حداکثر قطر ۱۰۲ میلیمتر را بین قطب تحتانی کلیه راست و ورید اجوف تحتانی که بدرون لگن نیز گسترش یافته بود، نشان داد که موجب هیدرونفروز (grade II) کلیه راست شده بود.

در CTاسکن شکم، ضایعه‌ای Solid با اندازه ۹×۶/۷×۶/۹ سانتیمتر در ناحیه پل تحتانی کلیه راست مشخص شد(شکل شماره ۱).

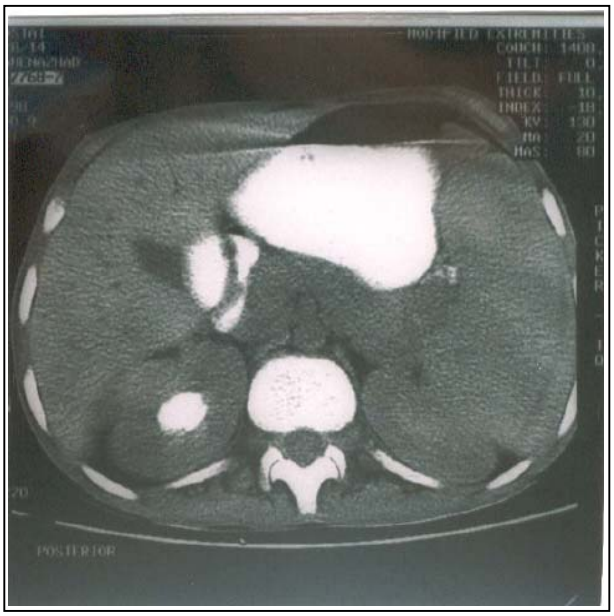

تصویر شماره ۱- CTشکم توده کلیه راست را نشان می‌دهد

در نهایت بیمار با تشخیص توده کلیه راست تحت عمل جراحی خارج کردن تومور کلیه راست و جای‌گذاری (Inter position) آپاندیس به جای حالب قرار گرفت.

طی عمل جراحی یک توده مشخص و قهوه‌ای رنگ با قوام لاستیکی با اندازه ۱۳×۶×۴ سانتیمتر از ناحیه پل تحتانی کلیه راست خارج و به بخش آسیب‌شناسی ارسال گردید.

در برش، سطح غیریکنواخت قرمز، قهوه‌ای دارای کپسول نازک و گوشتی که بخشی از حالب به طول ٤ سانتیمتر را در بر گرفته بود مشاهده گردید.

در مطالعه برشهای بافتی از توده فوق، تشخیص خون سازی خارج از مغز استخوان که شامل سلولهای خون ساز در مراحل مختلف بلوغ بویژه در رده اریتروید بود تأیید گردید(تصاویر شماره ۲و ۳).

بیمار ۱ ماه بعد به علت نارسایی عمل ترمیمی انجام شده تحت نفرکتومی قرار گرفت که کلیه راست بیمار با اندازه ۱۳×۷×٦ سانتیمتر با سطح خارجی صاف مشاهده شد.

در برش کپسول کلیه، در مناطقی افزایش ضخامت وجود داشت و کورتکس و مدولای کلیه تغییر رنگ قهوه‌ای مشخصی را نشان می‌دادند.

برشهای بافتی متعدد از کلیه و بررسی میکروسکوپیک آن، تشخیص خون‌سازی خارج مغز استخوان را در پارانشیم کلیه خارج شده اثبات نمود.

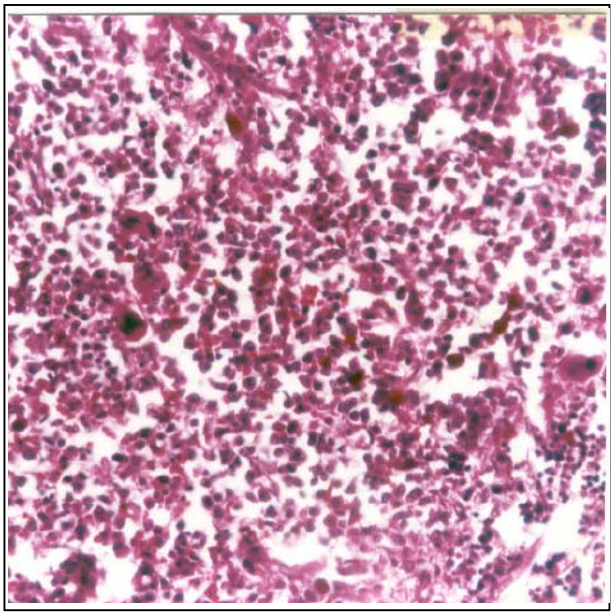

تصویر شماره ۲- خون‌سازی خارج مغز استخوان ـ بر خلاف مغز استخوان طبیعی در این حالت سلول چربی، سینوزوئید وریدی و ترابکول استخوانی دیده نمی‌شود(۲۰۰×)

[Downloaded from rjms.iums.ac.ir on 2025-07-18]

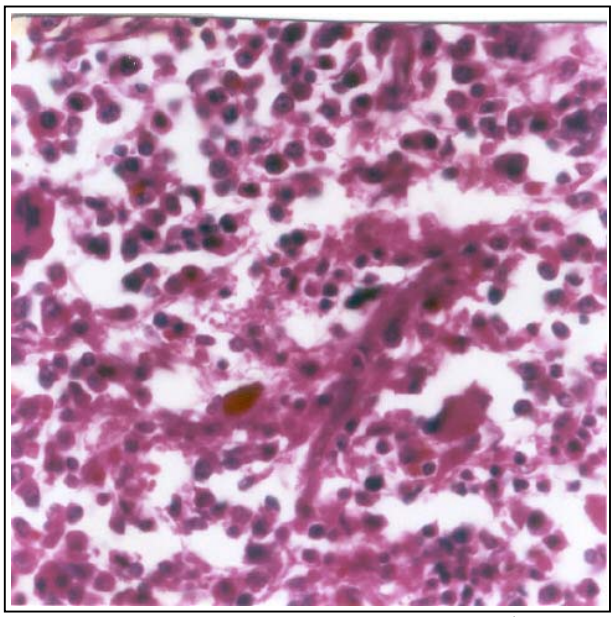

تصویر شماره ۳- سلولهای خون‌ساز در مراحل مختلف، سلول مگاکاریوسیت بالغ دیده می‌شود(۴۰۰×)

بحث

در گزارشهای انجام شده، خون‌سازی خارج از مغز استخوان به صورت توده غیر هموژن کلیوی در بررسی CTاسکن شکمی و غیر قابل تفکیک از کارسینوم کلیوی می‌باشد(۶و ۷).

اغلب بیماران، توده‌های خون‌ساز خارج از مغز استخوان را در نواحی دیگر بدن داشته و در نهایت تشخیص صحیح مانع از انجام نفرکتومی غیر ضروری در بیماران می‌گردد(۵).

رویکرد دیگر در برخورد با چنین بیمارانی، انجام آسپیراسیون سوزنی از توده تحت راهنمایی CTاسکن می‌باشد(۷). تشخیص سلولهای خون‌ساز درمراحل مختلف بلوغ در نمونه‌های بافتی، سبب تشخیص قطعی خون‌سازی خارج از مغز استخوان می‌شود در نتیجه نیاز به اثبات توسط ایمنوهیستوشیمی ندارد(۵).

بنابراین، خون‌سازی خارج از مغز استخوان باید در هر بیمار مبتلا به استئوپتروز که با توده کلیوی مراجعه می‌کند در نظر گرفته شود(۴) و تهیه نمونه بافتی از توده می‌تواند از نفرکتومی غیرضروری جلوگیری نماید(۵).

منابع

1- Stephen S sternberg: Diagnostic surgical pathology, 3 rd ed, Philadelphia, Lippincott williams and wilkins, 1999, vol 1, PP: 254-255.

2- Jouan Rosai, Ackerman's surgical pathology, 8 th ed., Boston, Mosby, 1996, Vol 1, PP: 1803-1805.

3- Vincent J., Vigorita, orthopedic pathology, first ed., Philadelphia, Lippincott willkiam and wilkins, 1999, PP: 72-77.

4- Calin caluser, Andrew scott, Homer macapinalac, Samuel Yeh,Nancy Rosen felt, Boulad Farid Extramedallary hematopoiesis assessment in a patient with osteopetrosis, Interesting Images, 1994, 1: 75.

5- Isares Saisorn, Sunai lee, Wansangtong, Sanya sukpanichnant, Theera Ruchutrak ool, Peeyaporn Leemanont Intrarenal extramedullary, Hematopoiesis as a renal mass in a patient with thalassemia, the journal of urology, 2001, 165: 507-508.

6- Sharma AK., Tumefactive extramedullary hemaopoiesis of the kidney in a patient with idiopathic thrombocytopenic purpura, AJR AM J Roentgenol, 1996, 167: 795.

7- Moskovitz B., Malberger E., Brenner B., Renal Extramedullary hematopoiesis simulating hypernephroma, eur urol, 1991, 19: 343.

[Downloaded from rjms.iums.ac.ir on 2025-07-18]

EXTRAMEDULLARY HEMATOPOIESIS AS A RENAL MASS IN A PATIENT WITH OSTEOPETROSIS

Sh. Yosefi, MD [I] **M. Mehrazma, MD* [II] *H. Nasserzadeh, MD* [III]

ABSTRACT

Extramedullary hematopoiesis is an extension of marrow beyond its bony casement. It is associated with a number of diseses when the normal function of marrow is disturbed. A large accumulation of extramedullary hematopoiesis may occur at the paravertebral area, mediastinum, spleen and liver. Intrarenal extramedullary hematopoiesis is rare.Only a few cases have been reported of myelofibrosis and idiopathic thrombocytopenic purpura. We report a cases of intrarenal extramedullary hematopoiesis that mimicked a renal tumor. A 23 year-old man which is known case of osteopetrosis presented with pancytopenia and abdominal mass.

Key Words: 1) Renal mass 2) Extramedullary Hematopoiesis 3) Osteopetrosis

This article is presented in Annual congress of pathology, Emam Khomeini Hospital, 2002, October 26-31.

I) *Associate professor and head of department of pathology, Hazrat Ali-Asghar Hospital, modarres expressway, zafar Ave, Iran University of Medical Sciences and Health Services, Tehran, Iran.*

II) *Assistant professor of pathology, Hazrat Ali-Asghar Hospital, modarres expressway, zafar Ave, Iran University of Medical Sciences and Health Services, Tehran, Iran(*Corresponding author)*

III) *Resident of pathology, Iran University of Medical Sciences and Health Services, Tehran, Iran.*

[Downloaded from rjms.iums.ac.ir on 2025-07-18]