

مروری بر روشهای داروئی جداسازی زجاجیه و شبکه در چشم

دکتر حسین نظری: استادیار گروه چشم پزشکی، مرکز تحقیقات چشم، بیمارستان رسول اکرم(ص)، دانشگاه علوم پزشکی تهران، تهران، ایران.

Email: h01nazari@yahoo.com

دکتر سید مهدی مدرس زاده: استادیار گروه چشم پزشکی، مرکز تحقیقات چشم، بیمارستان رسول اکرم(ص)، دانشگاه علوم پزشکی تهران، تهران، ایران.

Email: mmodarres51@yahoo.com

***دکتر رضا سعودی:** دستیار چشم پزشکی، مرکز تحقیقات چشم، بیمارستان رسول اکرم(ص)، دانشگاه علوم پزشکی تهران، تهران، ایران. (* نویسنده مسئول).

Email: rezasoudi@yahoo.com

دکتر آرش ملکی: چشم پزشک، فلوشیپ ویتره و رتین، مرکز تحقیقات چشم، بیمارستان رسول اکرم(ص)، دانشگاه علوم پزشکی تهران، تهران، ایران.

Email: mal_ara@yahoo.com

دکتر حورا میرزاجانی: دستیار چشم پزشکی، مرکز تحقیقات چشم، بیمارستان رسول اکرم(ص)، دانشگاه علوم پزشکی تهران، تهران، ایران.

تاریخ پذیرش: ۸۹/۱۱/۱۱

تاریخ دریافت: ۸۹/۷/۴

چکیده

زمینه و هدف: در بسیاری از اختلالات و بیماری های قسمت خلفی کره چشم، چسبندگی غیر عادی بین زجاجیه و شبکه (ویتره و رتین) نقشی تعیین کننده دارد. جداسازی دقیق و ظریف این چسبندگی ها قسمت مهم و یا اصلی اعمال جراحی ویتروکتومی را تشکیل می دهد که طبعاً ممکن است عوارضی را به همراه داشته باشد. در سال های اخیر نقش داروهای متعدد با ماهیت آنزیمی و غیر آنزیمی برای آزاد سازی ویتره خلفی از رتین به روش شیمیایی به عنوان جایگزین ویتروکتومی و یا تسهیل کننده آن مورد بررسی قرار گرفته است. در این مقاله کوشش شده است خلاصه ای از این مطالعات به نحو موجز و مفید در اختیار خوانندگان محترم قرار گیرد.

روش کار: جستجوی اینترنتی در pubmed و با استفاده از کلمات کلیدی "Vitreolysis"، "pharmacologic vitreolysis"، "vitrectomy" و "Plasmin" و "microplasmin" انجام شد و مقالات با متن کامل انگلیسی بدست آمده مورد استفاده قرار گرفت.

نتیجه گیری: گزارشات اخیر امید به استفاده بالینی از ویتریولیز دارویی را افزایش داده است. بررسی های آینده نقش قطعی ویتریولیز آنزیمی را به عنوان درمان کمکی و یا جایگزین ویتروکتومی، در درمان اختلالات ویتره و رتین نشان خواهد داد.

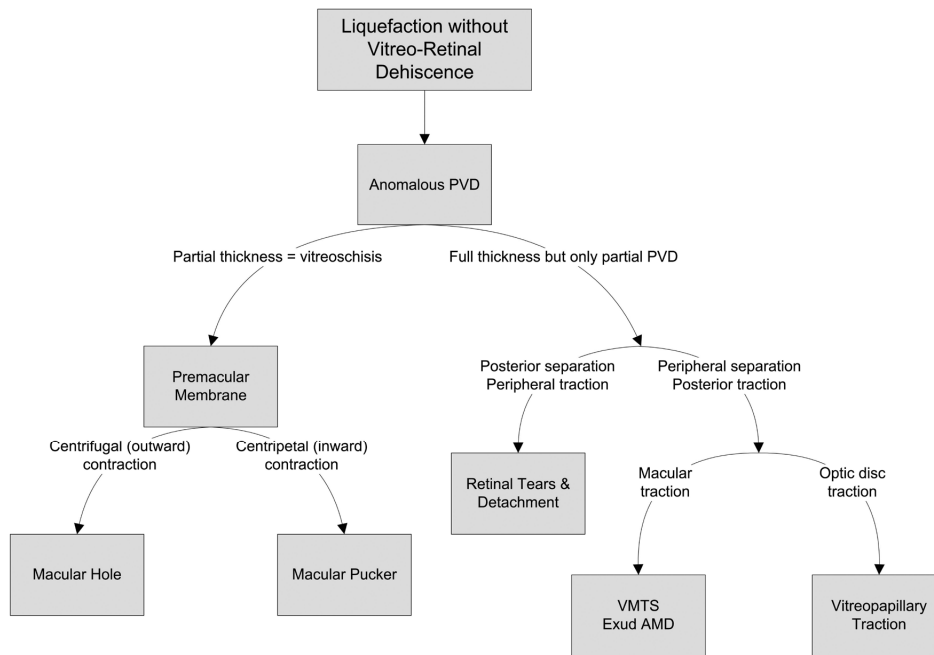
واژه های کلیدی: (۱) ویتریولیز داروئی، (۲) ویتریولیز آنزیمی

مقدمه

شبکیه (Posterior Vitreous Detachment : PVD) در افراد مسن تر باشد. PVD^(۱) با مایع شدن ویتره و جدایی ویتره از شبکیه مشخص می شود. PVD^(۲) ناکامل به همراه اتصالات غیر طبیعی بین ویتره و رتین، مکانیسم زمینه ای بسیاری از بیماری های ویتره و رتین می باشند. (شکل ۱)^(۳). از سوی دیگر، شواهد فزاینده ای مبنی بر نقش محافظتی جداسازی کامل ویتره در اختلالات مختلف از جمله رتینوپاتی دیابتی^(۴) و دژنراسیون وابسته به سن ماکولا^(۵) وجود دارد. مشخصاً PVD غیرطبیعی به عنوان یک رویداد آغازین مشترک در بیماری های مختلف می باشد. (شکل ۱)

در طی جراحی ویتروکتومی بر روی چشم های بدون PVD، سطح خلفی ویتره به صورت مکانیکی با اعمال

ارتباط متقابل و فعال بین قشر محیطی (کورتکس) زجاجیه و شبکیه، در فرآیندهای مختلف فیزیولوژیک و پاتولوژیک، نقشی اساسی ایفا می کند. مکانیسم دقیق اتصال قشر ویتره به لایه محدود کننده داخلی شبکیه (Internal Limiting Membrane: ILM) مشخص نیست ولی به نظر می رسد که پروتئین های متصل کننده ای مسئولیت چسبندگی فیبریل های کلاژن ویتره به ILM را به عهده دارند. در جاهایی که ILM نازک تر است، قشر ویتره چسبندگی بیشتری به رتین دارد که این نواحی شامل سر عصب بینایی، مسیر قوس های عروقی اصلی، اطراف فووه آ و پایه ویتره می باشند. با بالا رفتن سن، ILM ضخیم تر می شود که می تواند توجیهی بر شایع تر بودن جداسازی سطح خلفی ویتره از



VMTS, vitreomacular traction syndrome; Exud: exudative; AMD, age-related macular degeneration

شکل شماره ۱: خلاصه‌ای از بیماریهای ویتره و رتین ناشی از PVD غیرطبیعی

پپتیدهای آرژینین گلیسین اسپاراتات (-Glycine- Aspartate Arginine) می‌باشند.

روش کار

در این مقاله به مرور مقالات مرتبط با ویتریولیز دارویی پرداخته ایم. جستجوی اینترنتی در pubmed و با استفاده از کلمات کلیدی "Vitreolysis"، "vitrectomy" and "pharmacologic vitreolysis"، "Plasmin" و "microplasmin and vitrectomy" انجام شد و مقالات با متن کامل انگلیسی بدست آمده مورد استفاده قرار گرفت.

یافته‌ها

طبقه بندی عوامل ویتریولیتیک: در طبقه بندی پیشنهادی Sebag^(۳)، عوامل ویتریولیتیک بر اساس اثر بیولوژیک آن‌ها به گروه مایع کننده ویتره (Liquefactants) و گروه القا کننده جدایی سطح ویتره و رتین، (interfactants) طبقه بندی می‌شوند. (جدول ۱).

مکش فعال یا غیر فعال و یا با استفاده از پیک ویتره (Vitreous Pic)، از شبکیه جدا می‌شود.^(۶) این مانورها می‌توانند سبب عوارضی چون پارگی‌های ایاتروژنیک شبکیه، آسیب به لایه فیبرهای عصبی و حتی جداسازی شبکیه گردند.^(۷) عوارض القای مکانیکی PVD در چشم‌های با اتصال قویتر ویتره و شبکیه، مانند افراد جوان، بیش تر است. روش‌های دیگر القای PVD به طور وسیعی مورد مطالعه قرار گرفته‌اند که از میان آن‌ها جدا کردن اتصالات ویتره و شبکیه (ویتریولیز Vitreolysis) با استفاده از داروها، به عنوان یک ایده جذاب، مدت‌ها مورد توجه محققان و پزشکان قرار داشته است. عوامل مورد استفاده در ویتریولیز دارویی را می‌توان بر اساس مکانیسم عملکرد آن‌ها به دو گروه آنزیمی و غیر آنزیمی طبقه بندی کرد. قسمت عمده عوامل مورد استفاده در ویتریولیز دارویی آنزیمی هستند که تعدادی از آنها شامل فعال کننده پلاسمینوژن بافتی (tPA)^(۸)، پلاسمین^(۹)، میکروپلاسمین^(۱۰)، ناتوکیناز (Nattokinase)^(۱۱)، کندروئیتیناز (chondroitinase)^(۱۲)، دیسپاز (Dispase)^(۱۳)، و هیالورونیداز (Hyaluronidase)^(۱۴) می‌باشند. عوامل غیر آنزیمی مورد استفاده در القای PVD شامل اوره/ ویتریوسالو (Vitreosolve) و

جدول شماره ۱: طبقه بندی عوامل ویتروپلیتیک بر اساس اثر

بیولوژیک آنها			گروه مایع کننده ویتره
اختصاصی	غیر اختصاصی	اختصاصی	غیر اختصاصی
کندرویتیناز	tPA	کندرویتیناز	tPA
دیسپاز	پلاسمین	هیالورونیداز	پلاسمین
	میکروپلاسمین		میکروپلاسمین
	ناتوکیناز		ناتوکیناز
	ویتروسالو		ویتروسالو

فعال کننده پلاسمینوژن بافتی (tPA): یک

پروتئاز سربینی (Serine Protease) است که در تبدیل پلاسمینوژن به پلاسمین نقش دارد. پلاسمین آنزیم اصلی مسئول حل شدن لخته خون است. در یک مطالعه تصادفی، تزریق داخل ویتره ۲۵ میکروگرم tPA را با محلول نمکی متعادل شده (solution balanced salt)، قبل از انجام ویتراکتومی در ۱۰ بیمار با رتینوپاتی دیابتی پرولیفراتیو (PDR) مقایسه کردند^(۱۵). آن ها به این نتیجه رسیدند که tPA سبب جدا شدن سطح ویتره از رتین و ایجاد PVD شده و موجب تسهیل ویتراکتومی از طریق پارس پلانا (pars plana vitrectomy) بدون عوارض جانبی شدید می گردد. آن ها هم چنین گزارشی از تزریق داخل ویتره ۲۵ میکروگرم tPA در چشم خرگوش همراه با گروه کنترل ارائه کردند. یک هفته پس از تزریق در تمامی چشم های درمان شده با tPA جدایی قشر ویتره از شبکیه و سطح خلفی عدسی رخ داده بود در صورتی که در هیچ کدام از چشم های گروه کنترل PVD وجود نداشت.^(۸) آن ها پیشنهاد کردند که این روش می تواند قبل از ویتراکتومی مکانیکی، مفید باشد.^(۸) گرچه قبلاً مقالاتی در مورد استفاده از تزریق داخل ویتره tPA در درمان خونریزی زیر شبکیه منتشر شده است، عوارضی چون خونریزی داخل ویتره به دلیل فعالیت حل کنندگی فیبرین توسط tPA عامل نگرانی بوده است.^(۱۷،۱۶) در حال حاضر تزریق داخل چشمی tPA عمده‌تاً در درمان فیبرین ایجاد شده به دنبال عمل ویتراکتومی و خونریزی زیر ماکولا به کار می رود و مؤثر و بی خطر بودن آن در القای PVD قبل و یا حین عمل ویتراکتومی اثبات نشده است.^(۱۸)

پلاسمین: پلاسمین یک پروتئاز غیر اختصاصی است که نقش فعال در فرآیندهای بیولوژیک متعدد مانند

فیبرینولیز، ایجاد عروق جدید و فعال سازی سایر آنزیم‌ها مانند متالوپروتئیناز ماده زمینه ای Metallo Matrix Proteinase (MMP) دارد.^(۱۹)

علاوه بر این، پلاسمین اثر مستقیمی بر روی دو پروتئین اصلی مسئول اتصال بین سطح خلفی ویتره و ILM، یعنی لامینین و فیرونکتین دارد.^(۲۰) القای PVD توسط پلاسمین در چندین مدل حیوانی نشان داده شده است.^(۲۴-۱۹) مطالعات الکتروفیزیک و میکروسکوپ الکترونی شواهدی از اثر سوء ناشی از تزریق داخل ویتره پلاسمین بر روی رتین نشان نداده‌اند.^(۲۱،۲۴) پلاسمین علاوه بر القای PVD سبب مایع شدن ویتره هم می شود که ترکیب این دو اثر به علاوه مسئله ایمن بودن این دارو، پلاسمین را به یک عامل مناسب جهت ویتریولیز دارویی بدل می سازد. تزریق داخل ویتره پلاسمین در حین و یا قبل از عمل ویتراکتومی در مطالعات متعدد بر روی بیماران با ادم ماکولای دیابتی مرتبط با سطح خلفی ویتره ضخیم و چسبیده^(۲۵)، سوراخ های ماکولای ایدیوپاتیک یا مرتبط با تروما^(۲۶-۲۸)، رتینوپاتی دیابتی پرولیفراتیو^(۲۹)، جداشدگی کششی شبکیه در بیماران دیابتی^(۳۰)، سندرم کشش ویتره روی ماکولا (vitreomacular traction)^(۳۱) و رتینوپاتی نوزادان نارس^(۳۲،۳۳) بررسی شده است. در مطالعه‌ای^(۲۵) اثر تزریق پلاسمین حین عمل در القای PVD را در چشم های با ادم ماکولای دیابتی مرتبط با انقباض و کشش قشر خلفی ویتره، بررسی کردند. حجم ۰/۱ تا ۰/۲ سی سی حاوی ۱/۲-۰/۸ واحد بین المللی پلاسمین اتولوگ، ۲۵ دقیقه قبل از عمل، داخل ویتره تزریق شد. چهار چشم از ۱۲ چشم درمان شده با پلاسمین در برابر یک چشم از ۱۰ چشم کنترل، دچار PVD کامل یا نسبی قابل مشاهده حین ویتراکتومی شدند. ضخامت نهایی رتین، تفاوت واضحی میان دو گروه نداشت ولی چشم های درمان شده با پلاسمین، مشخصاً حدت بینایی بهتری داشتند. آن ها به این نتیجه رسیدند که پلاسمین اتولوگ ممکن است در القای PVD و تسهیل جراحی ویتراکتومی، مفید باشد. در مطالعه دیگری^(۳۴) ۱۰ دقیقه قبل از ویتراکتومی، در ۱۰ چشم با ادم ماکولای دیابتی بدون PVD، پلاسمین اتولوگ تزریق کردند و آن ها را با ۱۰ چشم مشابه در گروه کنترل مقایسه نمودند. سپس در حین ویتراکتومی عمل جداسازی ILM را انجام داده و نمونه ها را با

پس از لنزکتومی و جدا کردن لایه های پرولیفراتیو قدامی، پلاسمین اتولوگ به میزان $0/22 - 0/3$ واحد بین المللی (IU) به داخل فضای ویتره تزریق گردید. پانزده تا ۳۰ دقیقه بعد، لایه های پرولیفراتیو به صورت موفقیت آمیز و بدون ایجاد پارگی های اباتروژنیک، برداشته شدند. در تمامی ۶ چشم، شبکه ناحیه خلفی چشم بطور کامل چسبانیده شد. در طی دوره پیگیری که ۱۱ تا ۱۴ ماه طول کشید، هیچ عارضه ای مشاهده نگردید. در مطالعه ای بزرگتر بر روی تعداد بیماران بیشتر نتایج استفاده از پلاسمین اتولوگ یا پلاسمین مادر را در جراحی ویتروکتومی بر روی ۸۰ چشم مبتلا به ROP مرحله ۵، بررسی شد^(۳۳). پنجاه و سه چشم، قبلاً تحت ویتروکتومی قرار گرفته بودند و در بعضی از آن ها پارگی شبکه ایجاد شده بود. به دنبال جراحی بر روی این ۸۰ چشم، در ۶۸/۸ درصد چشم ها به موفقیت آناتومیک دست یافته شد که این میزان در گزارشات قبلی در حد ۲۳-۵۹ درصد بود. نویسندگان به این نتیجه رسیدند که ویتروکتومی به کمک پلاسمین در چشم های با ROP پیشرفته، فارغ از این که قبلاً تحت ویتروکتومی قرار گرفته اند یا نه، احتمال بهبود آناتومیک و نیز میزان دید را افزایش می دهد. در مطالعه دیگری محققان تجربه شان را در استفاده از تزریق داخل ویتره پلاسمین اتولوگ با دوز کم بجای ویتروکتومی در بیماران با ادم ماکولای دیابتی مقاوم به درمان، گزارش نمودند^(۳۸). در یک چشم شانزده بیمار با ادم ماکولای دیابتی منتشر، پلاسمین داخل ویتره تزریق شد و از چشم دیگر بعنوان کنترل استفاده گردید. یک ماه پس از تزریق، ضخامت مرکزی ماکولا و حدت بینایی اصلاح شده به میزان معنی داری در چشم هایی که تحت تزریق پلاسمین قرار گرفته بودند، بهتر بود. نویسندگان به این نتیجه رسیدند که تزریق داخل ویتره پلاسمین به طور موثری در بیماران دیابتی با ادم ماکولای مقاوم به درمان لیزری معمول، از ضخامت ماکولا کاسته و سبب بهبود حدت بینایی می گردد. در این مقاله اشاره ای به وضعیت سطح بین ویتره و رتین در این بیماران نشده است. در اکثر گزارشات فوق الذکر، پلاسمین قبل از عمل و از خون بیمار بدست آمده بود. شایع ترین تکنیک استفاده شده کروماتوگرافی گرایشی (affinity chromatography) می باشد. پلاسمینوزن به دست آمده با این روش، تغلیظ شده و توسط فعال کننده پلاسمینوزن به پلاسمین

میکروسکوپ الکترونی بررسی کردند. در ۸ چشم از گروه درمان شده با پلاسمین، سطح رو به ویتره ی ILM صاف و هموار بود و در دو چشم دیگر نیز باقیمانده های بسیار کمی از ویتره دیده می شد. در مقابل، فقط ۳ چشم از گروه کنترل سطح ILM صاف و هموار داشتند. این مطالعه و مطالعات مشابه دیگر نشان دادند که در ویتروکتومی به کمک پلاسمین، ایاف ویتره بطور موثرتری از سطح ILM برداشته می شوند.^(۳۴-۳۶)

چندین مطالعه اثر پلاسمین اتولوگ را در جراحی سوراخ ماکولا (macular hole) بررسی کرده اند. گرچه هیچ مطالعه بالینی تصادفی سازی شده ای جهت مقایسه میزان بسته شدن سوراخ ماکولا و نیز عوارض عمل ویتروکتومی با و بدون استفاده از پلاسمین، وجود ندارد، چندین مطالعه کوچک بر سهولت عمل ویتروکتومی با استفاده از پلاسمین دلالت دارند. در یک مطالعه گذشته نگر، نتایج ویتروکتومی به کمک پلاسمین اتولوگ را در ۱۳ کودک یک تا ۱۵ ساله مبتلا به سوراخ ماکولای تروماتیک، گزارش کردند^(۳۷-۳۸ و ۲۶-۲۷). در ۱۲ نفر از این بیماران، سوراخ ماکولا بطور موفقیت آمیزی بسته شد و آن ها به این نتیجه رسیدند که استفاده از پلاسمین اتولوگ حین ویتروکتومی برای سوراخ ماکولای تروماتیک، می تواند کمک کننده باشد.

در یک مطالعه استفاده از پلاسمین اتولوگ را در درمان جراحی شش بیمار با رتینوپاتی دیابتی پرولیفراتیو دو طرفه گزارش کردند^(۳۹). آنها از پلاسمین اتولوگ در حین جراحی یک چشم هر بیمار استفاده کردند و دو چشم هر بیمار را از نظر زمان عمل جراحی و بروز پارگی های شبکه، با هم مقایسه نمودند. هم زمان عمل جراحی (۶۸ دقیقه در برابر ۸۹ دقیقه، $P=0/04$) و هم بروز پارگی های شبکه (صفر در برابر ۳ چشم)، به میزان معنی داری در گروه پلاسمین، کمتر بودند. علاوه بر این به هیچ عمل جراحی دیگری جهت برداشتن لایه پرولیفراتیو - شامل لایه برداری (delamination) یا قطعه قطعه کردن (segmentation) - در گروه پلاسمین، نیاز نشد. با این حال اختلاف معنی داری از نظر نتایج نهایی بینایی، بین دو گروه وجود نداشت.

نتایج مطالعه بر روی شش چشم دچار رتینوپاتی نارس (retinopathy of prematurity) مرحله ۵ در چهار نوزاد نارس را گزارش شد^(۳۳). چهار چشم دچار جداسازی شبکه به شکل funnel (قیف) بسته، بودند.

تبدیل می‌گردد. پلاسمین از نظر استریلیته کنترل شده و قبل استفاده در یخچال نگهداری می‌شود.^(۳۹) این روش خسته کننده، زمان بر و دشوار می‌باشد. تکنیک ساده تر، سانتریفیوژ کردن خون خود شخص جهت جداسازی پلاسمای حاوی پلاسمینوژن و سپس فعال سازی پلاسمینوژن با استرپتوکیناز یا اوروکیناز می‌باشد.^(۴۰) همان طور که قبلا نیز گفته شد، پلاسمین به صورت تجاری جهت مصرف کلینیکی در دسترس نمی‌باشد و علاوه بر این، میزان فعال بودن آنزیم به عوامل مختلفی از جمله سطح پلاسمینوژن خون بستگی دارد. به همین دلایل، پلاسمین مورد استفاده وسیع در ویتراکتومی قرار نگرفته است.^(۴۱)

میکروپلاسمین: تولید میکروپلاسمین نوترکیب (recombinant)، بسیاری از مشکلات مربوط به پلاسمین اتولوگ را حل نموده است. میکروپلاسمین فقط حاوی قسمت آنزیمی مولکول پلاسمین است و سایر قسمت‌ها از ملکول آن حذف شده‌اند.^(۴۲) این امر سبب کوچک تر بودن میکروپلاسمین در مقایسه با پلاسمین (۲۸KD در برابر ۸۰KD) و با همان میزان فعالیت آنزیمی می‌گردد. قبلا نشان داده شده است که میکروپلاسمین سبب مایع شدن ویتره و ایجاد PVD بدون هرگونه شواهدی از سمیت بر شبکیه می‌گردد. در مطالعه‌ای نشان داده شد که تزریق داخل ویتره دوزهای مختلف از میکروپلاسمین در چشم خرگوش سبب هیچ گونه تغییری الکترونیوگرافیک یا فراساختاری (ultrastructural) در شبکیه نمی‌گردد.^(۴۰) دوزهای بالاتر از ۱۲۵μg سبب القای PVD کامل می‌گردند. نویسندگان این مقاله پیشنهاد کردند که میکروپلاسمین می‌تواند یک عامل کمکی مفید در جراحی ویتره و یا حتی در القای PVD بدون جراحی ویتره باشد. در مطالعه دیگری نیز معلوم گردید که میکروپلاسمین قادر به القای PVD بدون سمیت شبکیه در چشم خرگوش می‌باشد.^(۴۲)

محققان نتایج مطالعه MIVI I را منتشر نموده‌اند (Microplasmin for IntraVitreous Injection). در این مطالعه بالینی فاز I/II که مطالعه ای چند مرکزی، آینده نگر، کنترل نشده و همراه با بررسی دوزهای مختلف دارو بود^(۴۴). ایمنی و تاثیر اولیه چهار دوز مختلف و زمانهای مختلف وجود میکروپلاسمین در داخل ویتره قبل از ویتراکتومی برای ماکولاپاتی ناشی از کشش ویتره روی ماکولا، مورد ارزیابی قرار گرفت. تزریق داخل ویتره میکروپلاسمین در چهار دوز مختلف (۲۵، ۵۰، ۷۵ و یا ۱۲۵μg در ۰.۰ ml)، یک ساعت، دو ساعت، ۲۴ ساعت و یا ۷ روز قبل از ویتراکتومی برنامه ریزی شده، انجام شد. افزایش دوز و مدت زمان در معرض دارو بودن، سبب افزایش میزان PVD در برخی از بیماران شد. این محققان پیشنهاد کردند که گرچه این دارو به خوبی تحمل شده و می‌تواند سبب القای PVD فارماکولوژیک در برخی بیماران گردد، یک مطالعه بزرگتر و کنترل شده جهت اثبات این امر ضروری است. در حال حاضر یک شرکت بلژیکی بنام Thrombo Genics، میکروپلاسمین را به صورت تجاری تولید می‌کند.

اخیرا نشان داده شده که القای PVD توسط میکروپلاسمین در چشم خوک، هم وابسته به دوز و هم وابسته به زمان می‌باشد.^(۴۳) یک ساعت پس از تزریق داخل ویتره ۱۲۵μg میکروپلاسمین، در ۱۰۰٪ چشم‌ها قسمت خلفی ویتره از رتین جدا شده بود ولی برای جدا شدن قسمت های محیطی تر ویتره نیاز به تزریق

ناتوکیناز (Nattokinase): ناتوکیناز یک عامل فیبرینولیتیک قوی است که ابتدا از Natto که یک نوع پنیر محبوب به دست آمده از سویا در ژاپن است، تهیه شد.^(۴۱) ناتوکیناز (Subtilisin NAT) یک سرین پروتئاز متشکل از ۲۷۵ اسید آمینه است که توسط باسیلوس سابتیلیس (bacillus subtilis) یا همان natto تولید

مجله علوم پزشکی رازی | دوره ۱۸، شماره ۸۲ و ۸۳، فروردین و اردیبهشت ۱۳۹۰

سلول‌های رتین در گروه درمان شده با دیسپاز و گروه کنترل یکسان بود. این محققین به این نتیجه رسیدند که این آنزیم در برداشتن قشر ویتیره در حین عمل ویتروکتومی، می‌تواند کمک کننده باشد. علیرغم این که برخی مطالعات بیانگر اثر مفید دیسپاز در القای PVD بودند^(۵۲)، اغلب مطالعات تجربی نشانگر برخی اثرات مضر برای این آنزیم بوده‌اند.^(۵۳-۵۵)

از آن جا که دیسپاز یک آنزیم پروتئولیتیک است که بافت‌ها را حل می‌کند، برخی پیشنهاد کرده‌اند که تزریق داخل چشمی آن می‌تواند آغازگر پدیده‌هایی باشد که منجر به ویتریورینوپاتی پرولیفراتیو (PVR) می‌گردند. در مطالعه دیگری دیسپاز را به چشم خرگوش تزریق کردند و نشان دادند که این دارو سبب ایجاد PVR بدون هرگونه افزایش در انواع سلول‌ها، عوامل رشد یا سیتوکاین‌هایی که بطور معمول در لایه‌های PVR یافت می‌شوند، می‌گردد.^(۵۶) سایر محققان هم نشان دادند که تزریق داخل ویتیره دیسپاز می‌تواند علاوه بر القای PVD، سبب ایجاد کاتاراکت و در رفتگی لنز گردد.^(۵۷)

هیالورونیداز (Hyaluronidase): در حالی که سایر عوامل ویتریولیتیک از طریق جدا کردن ویتیره از رتین عمل می‌کنند، هیالورونیداز اثر خود را با حل کردن شبکه گلیکوزآمینوگلیکان در ژل ویتیره که عمدتاً از هیالوران تشکیل شده، اعمال می‌کند. فیبریل‌های کلاژن ویتیره در برابر شکسته شدن توسط عوامل پروتئولیتیک بسیار مقاومند و از این رو هدف مناسبی برای ویتریولیز دارویی نمی‌باشند، ولی تجزیه آنزیمی هیالوران باعث حل شدن شبکه ویتیره شده و باعث پخش شدن خونریزی داخل ویتیره می‌شود.^(۵۸) برخی مطالعات نشانگر افزایش میزان جداشدگی ویتیره در حین ویتروکتومی می‌باشند.^(۵۹)

هیالورونیداز گاوی با خلوص بالا (Vitrax) تنها عامل ویتریولیتیک است که مطالعات مرحله III را پشت سر گذاشته است.^(۵۹) هیالورونیداز اساساً بر روی اتصالات گلیکوزیدی در هیالوران و سایر موکوپلی ساکاریدهای ویتیره اثر کرده و سبب مایع شدن ویتیره می‌گردد.^(۶۰) هیچ شواهدی مبنی بر اثر مستقیم هیالورونیداز بر محل اتصال ویتیره و رتین وجود ندارد. ویتراز (Vitrax) در دو مطالعه مرحله III جهت درمان خونریزی ویتیره ارزیابی

می‌شود. می‌توان آن را به صورت خوراکی تجویز کرد و در غذاهای مشتق شده از دانه‌های سویای تخمیر شده، وجود دارد. به دلیل اثر فیبرینولیتیک قوی آن، در حال حاضر تحقیقاتی در مورد استفاده از آن در پیشگیری از حوادث ترومبوتیک قلبی عروقی و نیز به عنوان کاهشده فشار خون، در حال اجراست.^(۴۷-۴۸) محققان میزان ۰/۸ FU و یا IFU (fibrin degradation unit) از ناتوکیناز را در چشم خرگوش تزریق کردند و نشان دادند که هر دو دوز توانایی ایجاد PVD کامل همراه با سطح داخلی ILM صاف و هموار را دارا هستند، ولی دوز بالاتر (IFU) سبب ایجاد سمیت بر روی شبکیه شد.^(۶۱) تحقیقات بیش تری جهت روشن کردن ابعاد ایمنی و تاثیر این عامل جدید مایع کننده ویتیره، مورد نیاز است.

کندروئیتیناز (Chondroitinase): محققان در مطالعه دیگری اثر پلاسمین و کندروئیتیناز انسانی و خوکی را در جدا کردن ویتیره از رتین در چشم خوک، بررسی کردند. کندروئیتیناز (IU) یک ساعت پس از تزریق سبب افزایش PVD در چشم خوک نشد ولی در چشم‌های درمان شده با پلاسمین در مقایسه با دارونما، PVD خودبه‌خودی به میزان و با وسعت بیش تری رخ داد.^(۴۹) هم‌چنین کندروئیتیناز هیچ اثری در محل اتصال ویتیره به رتین نداشت در حالی که در چشم‌های درمان شده با پلاسمین، میکروسکوپ الکترونی یک سطح ILM صاف و بدون بقایای ویتیره را نشان داد. در مطالعه‌ای محققان اقدام به تزریق پلاسمین، هیالورونیداز و کندروئیتیناز به داخل چشم‌های خوکی که به تازگی تخلیه شده بودند، نمودند.^(۶۰) همه آنزیم‌ها سبب افزایش میزان جداشدگی ویتیره شدند. با این حال کندروئیتیناز در مقایسه با سایرین، ضعیف تر بود.

دیسپاز (Dispace): دیسپاز پروتئازی است که یکی از اولین مطالعات حیوانی در زمینه القای PVD، به بررسی اثر آن پرداخت. در یک مطالعه اقدام به تزریق دیسپاز به چشم گرفته شده از جسد انسان و خوک گردید که پس از ۱۵ دقیقه در اکثر چشمان انسان و خوک، PVD کامل یا نسبی مشاهده شد.^(۶۱) بررسی‌های میکروسکوپی نشان دادند که دیسپاز اتصالات میان ویتیره خلفی و ILM را با حداقل آسیب به رتین داخلی، جدا می‌کند. خصوصیات مکانیکی و زیست‌شناختی

مشخص در چشم خرگوش با و بدون استفاده از تزریق داخل ویتره پلاسمین، مقایسه کردند.^(۶۳) آن‌ها نشان دادند که تزریق داخل ویتره پلاسمین می‌تواند سرعت خارج کردن ویتره را افزایش دهد که میزان این افزایش نسبت خطی با طول زمان استفاده از پلاسمین قبل از جراحی دارد. از مطالعه فوق الذکر و سایر مطالعاتی که به آن‌ها اشاره شد، می‌توان نتیجه گرفت که عوامل ویتریولیتیک می‌توانند سبب تسهیل ویتروکتومی و کاهش زمان عمل جراحی گردند.

القای PVD با آنزیم در نمونه‌های حیوانی سبب افزایش سطح اکسیژن در نولکتوس لنز گردید. علاوه بر این، ممکن است ارتباطی بین وجود PVD و سرعت پیشرفت کاتاراکت نوکلئار، در انسان وجود داشته باشد.^(۶۵) اثر عوامل ویتریولیتیک در پیشرفت کاتاراکت نیاز به بررسی بیش‌تر دارد. القای PVD با دارو و افزایش سطوح اکسیژن ویتره به دنبال آن، ممکن است آثاری روی دژنراسیون وابسته به سن شبکه (degenerating related macular) و بیماری‌های ایسکمیک شبکه داشته باشد.^(۴۴ و ۴۵) نقش احتمالی پلاسمین در تحریک PVR نیاز به ارزیابی بیش‌تر دارد. در صورت اثبات این امر، ممکن است عوامل ضد پلاسمین در آینده نقشی در درمان PVR پیدا کنند.^(۶۵)

بحث و نتیجه‌گیری

ایجاد جداسدگی کامل و بدون هرگونه تروما میان ویتره و رتین و دستیابی به یک ILM که دارای سطح صاف و هموار و عاری از بقایای ویتره باشد، مرحله‌ای ضروری در یک جراحی ویتره و شبکه موفق است. این امر می‌تواند سبب افزایش اکسیژن رسانی به شبکه و کاهش خطر PVR گردد. گرچه عوامل بسیاری مورد بررسی قرار گرفته‌اند، گزارشات اخیر در مورد آثار مفید پلاسمین و میکروپلاسمین، امید به استفاده بالینی از ویتریولیز دارویی را افزایش داده است. بررسی‌های آینده نقش قطعی ویتریولیز آنزیمی را به عنوان درمان کمکی و یا جایگزین ویتروکتومی، در درمان اختلالات ویتره و رتین نشان خواهد داد.

فهرست منابع

1. Green WR, Sebag J. Vitreoretinal Interface. In: Ryan SJ, Wilkinson CP (eds). In: Retina. 4th ed. Philadelphia: Elsevier; 2006: 1921-1930.

شد.^(۶۰) ۱۱۲۵ بیمار به صورت تصادفی و با نسبت ۱:۱:۱ به سه گروه تزریق داخل ویتره سالین، ۵۵IU هیالورونیداز و ۷۵IU هیالورونیداز تقسیم شدند. هدف اولیه، پاک شدن خونریزی ویتره بود. تفاوت معنی‌داری میان گروه درمان شده با ۵۵IU هیالورونیداز و سالین در یک، دو سه ماه پس از درمان وجود داشت. تزریق داخل ویتره هیالورونیداز به خوبی و بدون عارضه مهمی تحمل شد.^(۶۰) گرچه محققان این مطالعه به این نتیجه رسیدند که تزریق داخل ویتره هیالورونیداز در درمان خونریزی ویتره مفید است، با این حال این دارو هنوز به تأیید FDA برای استفاده به این منظور نرسیده است. علاوه بر این، سایر مطالعات نشان داده‌اند که گرچه هیالورونیداز در مایع کردن ویتره و پاک شدن خونریزی ویتره کمک کننده است، ولی سبب جدا شدن ویتره از رتین نمی‌شود.^(۲۰)

در مطالعه‌ای، تزریق داخل ویتره پلاسمین، هیالورونیداز، ترکیب پلاسمین و هیالورونیداز و BSS را در القای PVD در چشم خرگوش‌های دیابتی بررسی شد.^(۶۱) هیالورونیداز به تنهایی موثر نبود در حالیکه پلاسمین سبب القای PVD نسبی گردید که در چشم دیابتی وضعیتی بالقوه خطرناک است. با وجود این ترکیب هیالورونیداز و پلاسمین سبب القای PVD کامل در خرگوش‌های دیابتی شد. القای PVD در خرگوش‌های دیابتی، دشوارتر از خرگوش‌های سالم بود. در مطالعه دیگری نشان دادند که تزریق داخل ویتره پلاسمین و هیالورونیداز سبب القای PVD کامل بدون هرگونه سمیت واضح گردید، پلاسمین به تنهایی سبب القای PVD نسبی شد ولی هیالورونیداز تنها، تاثیری نداشت.^(۲۰) البته نظریاتی وجود دارد که ترکیب پلاسمین و هیالورونیداز ضروری نیست و دوزهای کافی از پلاسمین، به تنهایی قادر به القای PVD کامل می‌باشد.^(۶۲)

افق‌های پیش‌رو

تأمیل به استفاده از ویتروکتومی بدون بخیه با استفاده از سیستم‌های سایز ۲۳ یا ۲۵ در سال‌های اخیر رو به افزایش است. یکی از نگرانی‌های اصلی در استفاده از این نوع ویتروکتومی کاهش سرعت خارج کردن ویتره با پروب‌های ویتروکتومی کوچک‌تر است. در یک مطالعه حجم ویتره خارج شده توسط کاتر ویتره را در زمان

16. Chung J, Park YH, Lee YC. The effect of Nd:YAG laser membranotomy and intravitreal tissue plasminogen activator with gas on massive diabetic premacular hemorrhage. *Ophthalmic Surg Lasers Imaging* 2008; 39:114-120.
17. Hillenkamp J, Surguch V, Framme C, Gabel VP, Sachs HG. Management of submacular hemorrhage with intravitreal versus subretinal injection of recombinant tissue plasminogen activator. *Graefes Arch Clin Exp Ophthalmol* 2010;248:5-11.
18. Kamei M, Estafanous M, Lewis H. Tissue plasminogen activator in the treatment of vitreoretinal diseases. *Semin Ophthalmol* 2000;15:44-50.
19. Takano A, Hirata A, Inomata Y, Kawaji T, Nakagawa K, Nagata S, et al. Intravitreal plasmin injection activates endogenous matrix metalloproteinase-2 in rabbit and human vitreous. *Am J Ophthalmol* 2005;140:654-660.
20. Wang ZL, Zhang X, Xu X, Sun XD, Wang F. PVD following plasmin but not hyaluronidase: implications for combination pharmacologic vitreolysis therapy. *Retina* 2005;25:38-43.
21. Verstraeten TC, Chapman C, Hartzler M, Winkler BS, Trese MT, Williams GA. Pharmacologic induction of posterior vitreous detachment in the rabbit. *Arch Ophthalmol* 1993;111:849-854.
22. Kim NJ, Yu HG, Yu YS, Chung H. Long-term effect of plasmin on the vitreolysis in rabbit eyes. *Korean J Ophthalmol* 2004;18:35-40.
23. Hikichi T, Yanagiya N, Kado M, Akiba J, Yoshida A. Posterior vitreous detachment induced by injection of plasmin and sulfur hexafluoride in the rabbit vitreous. *Retina* 1999; 19:55-58.
24. Gandorfer A, Kampik A. Enzyme-assisted vitrectomy in enucleated pig eyes. *Curr Eye Res* 2005;30:821-822.
25. Azzolini C, D'Angelo A, Maestranzi G, Codenotti M, Della Valle P, Prati M, et al. Intracavitary plasmin enzyme in diabetic macular edema. *Am J Ophthalmol* 2004;138:560-566.
26. Margherio AR, Margherio RR, Hartzler M, Trese MT, Williams GA, Ferrone PJ. Plasmin enzyme-assisted vitrectomy in traumatic pediatric macular holes. *Ophthalmology* 1998; 105:1617-1620.
27. Wu WC, Drenser KA, Trese MT, Williams GA, Capone A. Pediatric traumatic macular hole: results of autologous plasmin enzyme-assisted vitrectomy. *Am J Ophthalmol* 2007;144:668-672.
28. Trese MT, Williams GA, Hartzler MK. A new approach to stage 3 macular holes. *Ophthalmology* 2000;107:1607-1611.
29. Hirata A, Takano A, Inomata Y, Yonemura N, Sagara N, Tanihara H. Plasmin-assisted vitrectomy for management of proliferative membrane in proliferative diabetic retinopathy: a pilot study. *Retina* 2007;27:1074-1078.
2. Sebag J, Yee KMP. Vitreous—from biochemistry to clinical relevance. In: William T, Edward AJ (eds). *Duane's foundations of clinical ophthalmology*. Philadelphia: Lippincott, Williams & Wilkins; 2007: Vol. 1, Chap 16.
3. Sebag J. Pharmacologic vitreolysis—premise and promise of the first decade. *Retina* 2009;29:871-874.
4. Akiba J, Arzabe CW, Trempe CL. Posterior vitreous detachment and neovascularization in diabetic retinopathy. *Ophthalmology* 1990; 97:889-891.
5. Robison CD, Krebs I, Binder S, Barbazetto IA, Kotsolis AI, Yannuzzi LA, et al. Vitreomacular adhesion in active and end-stage age-related macular degeneration. *Am J Ophthalmol* 2009;148:79-82.
6. Sakamoto T, Ishibashi T. Visualizing vitreous in vitrectomy by triamcinolone. *Graefes Arch Clin Exp Ophthalmol* 2009;247:1153-1163.
7. Russell SR, Hageman GS. Optic disc, foveal, and extrafoveal damage due to surgical separation of the vitreous. *Arch Ophthalmol* 2001;119:1653-1658.
8. Hesse L, Nebeling B, Schroeder B, Heller G, Kroll P. Induction of posterior vitreous detachment in rabbits by intravitreal injection of tissue plasminogen activator following cryopexy. *Exp Eye Res* 2000;70:31-39.
9. Uemura A, Nakamura M, Kachi S, Nishizawa Y, Asami T, Miyake Y, et al. Effect of plasmin on laminin and fibronectin during plasmin-assisted vitrectomy. *Arch Ophthalmol* 2005;123:209-213.
10. Sakuma T, Tanaka M, Mizota A, Inoue J, Pakola S. Safety of in vivo pharmacologic vitreolysis with recombinant microplasmin in rabbit eyes. *Invest Ophthalmol Vis Sci* 2005;46:3295-3299.
11. Takano A, Hirata A, Ogasawara K, Sagara N, Inomata Y, Kawaji T, et al. Posterior vitreous detachment induced by nattokinase (subtilisin NAT): a novel enzyme for pharmacologic vitreolysis. *Invest Ophthalmol Vis Sci* 2006;47: 2075-2079.
12. Hageman GS, Russell SR. Chondroitinase-mediated disinsertion of the primate vitreous body. *Invest Ophthalmol Vis Sci* 1994;35:1260.
13. Wang F, Wang Z, Sun X, Wang F, Xu X, Zhang X. Safety and efficacy of dispase and plasmin in pharmacologic vitreolysis. *Invest Ophthalmol Vis Sci* 2004; 45:3286-3290.
14. Kuppermann BD, Thomas EL, de Smet MD, Grillone LR. Vitrase for Vitreous Hemorrhage Study Groups. Pooled efficacy results from two multinational randomized controlled clinical trials of a single intravitreal injection of highly purified bovine hyaluronidase (Vitrax) for the management of vitreous hemorrhage. *Am J Ophthalmol* 2005;140:573-584.
15. Hesse L, Chofflet J, Kroll P. Tissue plasminogen activator as a biochemical adjuvant in vitrectomy for proliferative diabetic vitreoretinopathy. *Ger J Ophthalmol* 1995;4:323-327.

44. Sebag J, Ansari RR, Suh KI. Pharmacologic vitreolysis with microplasmin increases vitreous diffusion coefficients. *Graefes Arch Clin Exp Ophthalmol* 2007; 245:576-580.
45. Quiram PA, Leverenz VR, Baker RM, Dang L, Giblin FJ, Trese MT. Microplasmin-induced posterior vitreous detachment affects vitreous oxygen levels. *Retina* 2007;27:1090-1096.
46. de Smet MD, Gandorfer A, Stalmans P, Veckeneer M, Feron E, Pakola S, et al. Microplasmin intravitreal administration in patients with vitreomacular traction scheduled for vitrectomy: the MIVI I trial. *Ophthalmology* 2009;116:1349-1355.
47. Pais E, Alexy T, Holsworth RE Jr, Meiselman HJ. Effects of nattokinase, a pro-fibrinolytic enzyme, on red blood cell aggregation and whole blood viscosity. *Clin Hemorheol Microcirc* 2006;35:139-142.
48. Kim JY, Gum SN, Paik JK, Lim HH, Kim KC, Ogasawara K, et al. Effects of nattokinase on blood pressure: a randomized, controlled trial. *Hypertens Res* 2008; 31:1583-1588.
49. Hermel M, Schrage NF. Efficacy of plasmin enzymes and chondroitinase ABC in creating posterior vitreous separation in the pig: a masked, placebocontrolled in vivo study. *Graefes Arch Clin Exp Ophthalmol* 2007;245:399-406.
50. Staubach F, Nober V, Janknecht P. Enzyme-assisted vitrectomy in enucleated pig eyes: a comparison of hyaluronidase, chondroitinase, and plasmin. *Curr Eye Res* 2004;29:261-268.
51. Tezel TH, Del Priore LV, Kaplan HJ. Posterior vitreous detachment with dispase. *Retina* 1998;18:7-15. 52. Oliveira LB, Tatebayashi M, Mahmoud TH, Blackmon SM, Wong F, McCuen BW 2nd. Dispase facilitates posterior vitreous detachment during vitrectomy in young pigs. *Retina* 2001;21:324-331.
53. Jorge R, Oyamaguchi EK, Cardillo JA, Gobbi A, Laicine EM, Haddad A. Intravitreal injection of dispase causes retinal hemorrhages in rabbit and human eyes. *Curr Eye Res* 2003;26:107-112.
54. Wang F, Wang Z, Sun X, Wang F, Xu X, Zhang X. Safety and efficacy of dispase and plasmin in pharmacologic vitreolysis. *Invest Ophthalmol Vis Sci* 2004;45:3286-3290.
55. Zhu D, Chen H, Xu X. Effects of intravitreal dispase on vitreoretinal interface in rabbits. *Curr Eye Res* 2006;31:935-946.
56. Frenzel EM, Neely KA, Walsh AW, Cameron JD, Gregerson DS. A new model of proliferative vitreoretinopathy. *Invest Ophthalmol Vis Sci* 1998; 39:2157-2164.
57. Kralinger MT, Kieselbach GF, Voigt M, Hayden B, Hernandez E, Fernandez V, et al. Experimental model for proliferative vitreoretinopathy by intravitreal dispase: limited by zonulolysis and cataract. *Ophthalmologica* 2006;220:211-216.
30. Williams JG, Trese MT, Williams GA, Hartzler MK. Autologous plasmin enzyme in the surgical management of diabetic retinopathy. *Ophthalmology* 2001; 108:1902-1905.
31. Díaz-Llopis M, Udaondo P, Cervera E, García-Delpech S, Salom D, Quijada A, et al. Enzymatic vitrectomy by intravitreal autologous plasmin injection as initial treatment for macular epiretinal membranes and vitreomacular traction syndrome. *Arch Soc Esp Ophthalmol* 2009;84:91-100.
32. Tsukahara Y, Honda S, Imai H, Kondo N, Fujii S, Yokoyama N, et al. Autologous plasmin-assisted vitrectomy for stage 5 retinopathy of prematurity: a preliminary trial. *Am J Ophthalmol* 2007;144:139-141.
33. Wu WC, Drenser KA, Lai M, Capone A, Trese MT. Plasmin enzyme-assisted vitrectomy for primary and reoperated eyes with stage 5 retinopathy of prematurity. *Retina* 2008;28(3 Suppl):S75-80.
34. Asami T, Terasaki H, Kachi S, Nakamura M, Yamamura K, Nabeshima T, et al. Ultrastructure of internal limiting membrane removed during plasmin-assisted vitrectomy from eyes with diabetic macular edema. *Ophthalmology* 2004;111:231-237.
35. Gandorfer A, Ulbig M, Kampik A. Plasmin-assisted vitrectomy eliminates cortical vitreous remnants. *Eye (Lond)* 2002; 16:95-97.
36. Gandorfer A, Putz E, Welge-Lüssen U, Grüterich M, Ulbig M, Kampik A. Ultrastructure of the vitreoretinal interface following plasmin assisted vitrectomy. *Br J Ophthalmol* 2001; 85:6-10.
37. Sakuma T, Tanaka M, Inoue M, Mizota A, Souri M, Ichinose A. Efficacy of autologous plasmin for idiopathic macular hole surgery. *Eur J Ophthalmol* 2005; 15:787-794.
38. Diaz-Llopis M, Udaondo P, Arevalo F, Salom D, Garcia-Delpech S, Quijada A, et al. Intravitreal plasmin without associated vitrectomy as a treatment for refractory diabetic macular edema. *J Ocul Pharmacol Ther* 2009; 25:379-384.
39. Trese MT. Enzymatic-assisted vitrectomy. *Eye* 2002; 16:365-368.
40. Rizzo S, Pellegrini G, Benocci F, Belting C, Baicchi U, Vispi M. Autologous plasmin for pharmacologic vitreolysis prepared 1 hour before surgery. *Retina* 2007;27:1060-1071.
41. Gandorfer A. Enzymatic vitreous disruption. *Eye(Lond)* 2008;22:1273-1277.
42. Chen W, Huang X, Ma XW, Mo W, Wang WJ, Song HY. Enzymatic vitreolysis with recombinant microplasminogen and tissue plasminogen activator. *Eye (Lond)* 2008;22:300-307.
43. de Smet MD, Valmaggia C, Zarranz-Ventura J, Willekens B. Microplasmin: ex vivo characterization of its activity in porcine vitreous. *Invest Ophthalmol Vis Sci* 2009; 50:814-819.

58. Bishop PN. Vitreous as a substrate for vitreolysis. *Dev Ophthalmol* 2009;44:7-19.
59. Kuppermann BD, Thomas EL, de Smet MD, Grillone LR; Vitrase for Vitreous Hemorrhage Study Groups. Pooled efficacy results from two multinational randomized controlled clinical trials of a single intravitreal injection of highly purified bovine hyaluronidase (Vitrase) for the management of vitreous hemorrhage. *Am J Ophthalmol* 2005;140: 573-584.
60. Kuppermann BD, Thomas EL, de Smet MD, Grillone LR; Vitrase for Vitreous Hemorrhage Study Groups. Safety results of two phase III trials of an intravitreal injection of highly purified bovine hyaluronidase (Vitrase) for the management of vitreous hemorrhage. *Am J Ophthalmol* 2005;140: 585-597.
61. Zhi-Liang W, Wo-Dong S, Min L, Xiao-Ping B, Jin J. Pharmacologic vitreolysis with plasmin and hyaluronidase in diabetic rats. *Retina* 2009; 29: 269-274.
62. Gandorfer A, Kampik A. Pharmacologic Vitreolysis combining the two enzymes plasmin and hyaluronidase. *Retina* 2005;25:674.
63. Hermel M, Prenner J, Alabdulrazzak M, Dailey W, Hartzler M. Effect of intravitreal plasmin on vitreous removal through a 25-gauge cutting system in the rabbit in vivo. *Graefes Arch Clin Exp Ophthalmol* 2009;247:331-334.
64. Giblin FJ, Quiram PA, Leverenz VR, Baker RM, Dang L, Trese MT. Enzyme-induced posterior vitreous detachment in the rat produces increased lens nuclear pO₂ levels. *Exp Eye Res* 2009;88:286-292.
65. Lei H, Velez G, Hovland P, Hirose T, Kazlauskas A. Plasmin is the major protease responsible for processing PDGF-C in the vitreous of patients with proliferative vitreoretinopathy. *Invest Ophthalmol Vis Sci* 2008;49:42-48.

A review article of pharmacologic vitreolysis

H. Nazari, MD. Assistant Professor of Ophthalmology, Ophthalmology Research Center, Rasoul Akram Hospital, Tehran University of Medical Sciences (TUMS), Tehran, Iran. Email: h01nazari@yahoo.com

S.M. Modareszadeh, MD. Professor of Ophthalmology, Ophthalmology Research Center. Rasoul Akram Hospital, Tehran University of Medical Sciences (TUMS), Tehran, Iran. Email: mmodarres51@yahoo.com

***R. Soudi, MD.** Fellow of Ophthalmology, Rasoul Akram Hospital, Tehran University of Medical Sciences (TUMS), Tehran, Iran. (*Corresponding Author) Email: rezasoudi@yahoo.com

A. Maleki, MD. Ophthalmologist, Fellow of Vitre and Retina, Ophthalmology Research Center. Rasoul Akram Hospital, Tehran University of Medical Sciences (TUMS), Tehran, Iran. Email: mal_ara@yahoo.com

H. Mirzajani, MD. Fellow of Ophthalmology, Rasoul Akram Hospital, Tehran University of Medical Sciences (TUMS), Tehran, Iran.

Abstract

Introduction: The vitreoretinal interface is involved in a wide range of vitreoretinal disorders and separation of the posterior vitreous face from the retinal surface is an essential part of vitrectomy surgeries. A diverse range of enzymatic and non-enzymatic agents are being studied as an adjunct before or during vitrectomy to facilitate the induction of posterior vitreous detachment. There is a significant body of knowledge in the literature about different vitreolytic agents under investigation for a variety of pathologies involving the vitreoretinal interface which will be summarized in this review.

Methods: Articles retrieved by Pubmed search using keywords “Vitreolysis”, pharmacologic Vitreolysis, plasmin and vitrectomy, and microplasmin and vitrectomy, were used in this review.

Conclusion: recent reports have raised strong hopes that pharmacologic vitreolysis may eventually find its way to clinical practice. Further investigations will demonstrate whether enzymatic vitreolysis could be used as an adjunct and/or alternative treatment for treatment of vitreoretinal disorders.

Keywords: 1) Pharmacologic Vitreolysis; 2) Enzymatic Vitreolysis