بررسی دقت سونوگرافی بر بالین بیمار برای تشخیص پنوموتوراکس در بخش اورژانس بیمارستان حضرت رسول اکرم (ص) در سال ۱۳۸۷

*دکتر محمد مشایخیان[I]

دکتر سعید عباسی[II]

دکترداود فارسی[II]

دکتر محمدعلی جعفری ندوشن[III]

دکتر حسین سعیدی[II]

دکتر محمدامین زارع[II]

چکیده

زمینه و هدف: پنوموتوراکس، اختلالی است که ممکن است در تروماهای نافذ یا بلانت قفسه سینه ایجاد شود و به دلیل اورژانس بودن نیاز به تشخیص و درمان سریع دارد. در حال حاضر اقدامات تشخیصی شامل CXR و CT-Scan می‌باشد. از آنجایی که برخی بیماران مشکوک به پنوموتوراکس وضعیت ناپایدار دارند و قابل ارجاع جهت CXR و CT-Scan نمی باشند، یافتن روش تشخیصی سریع و در بالین بیمار اهمیت بسزایی دارد. سونوگرافی قفسه سینه می‌تواند روشی سریع و در بالین بیمار جهت تشخیص پنوموتوراکس باشد. این مطالعه با هدف تعیین دقت سونوگرافی بر بالین بیمار برای تشخیص پنوموتوراکس انجام گرفت.

روش کار: نوع مطالعه ارزیابی آزمون و آینده نگر بود. در این مطالعه، ٦٠ بیمار مشکوک به پنوموتوراکس بر اساس معیارها وارد مطالعه شدند. سونوگرافی قفسه سینه در محل بین دو خط پاراسترنال و میدکلاویکولار در فضای بین دنده‌ای دوم تا چهارم در هر طرف و در طی ٥ تا ١٠ سیکل تنفسی انجام می‌گردید. پس از انجام سونوگرافی، نتایج بر اساس یکی از موارد زیر به عنوان معیار تشخیص قطعی مقایسه می‌شد: مثبت بودن CXR، مثبت بودن CT-Scan، تعبیه Chest Tube یا Needle Thoracostomy و خروج هوا. در صورت وجود هرگونه شک در CXR یا سونوگرافی و یا عدم تطابق نتایج این دو، CT-Scan قفسه سینه انجام می‌شد. داده‌ها در نهایت جمع آوری و آنالیز گردید. در این مطالعه از آزمون‌های آماری Chi-Square و Fisher's Exact Test بر حسب شرایط و نرم افزار SPSS V.12 استفاده شد.

یافته‌ها: مکانیسم تروما در ٥ مورد(٨/٣٪) چاقوخوردگی، ٥٣مورد(٨٨/٣٪) تروما‌ی متعدد، ١مورد(١/٧٪) ابتلاء به سل(Tuberculosis-TB) و ١ مورد نیز ترومای بلانت به قفسه سینه بود. با توجه به نتایج سونوگرافی، ١١ مورد مبتلا به پنوموتوراکس بودند، در حالی که با توجه به یافته‌های رادیوگرافی و CT اسکن، ١٢ بیمار مبتلا به پنوموتوراکس بودند. حساسیت آزمون سونوگرافی در تشخیص پنوموتوراکس ٩١/٦٪، ویژگی این روش ١٠٠٪، ارزش اخباری مثبت آن ١٠٠٪ و ارزش اخباری منفی آن ٩٧/٩٪ می‌باشد. دقت این روش ٩٨/٦٪ می‌باشد.

نتیجه‌گیری: آنچه که از مقایسه این مطالعه با مطالعات مشابه به دست می‌آید، آن است که بکارگیری سونوگرافی کنار تخت در اورژانس می‌تواند به میزان بسیار زیادی به تشخیص پنوموتوراکس کمک کند.

کلید واژه‌ها: ١-سونوگرافی ٢-پنوموتوراکس ٣-رادیوگرافی قفسه سینه ٤-CT اسکن توراکس

تاریخ دریافت:٨٨/٦/٩ **تاریخ پذیرش:** ٨٩/٦/١٤

مقدمه

رادیوگرافی ایستاده قفسه سینه معمولاً اولین مطالعه تشخیصی است که جهت بررسی وجود پنوموتوراکس انجام می‌شود.[١] در بیش از ٣٠٪ موارد، پنوموتوراکس در گرافی اولیه قفسه سینه دیده نمی‌شود.[١] CT scan قفسه سینه، یک روش با حساسیت و ویژگی بالا جهت تشخیص پنوموتوراکس حتی به مقدار کم و در حالت خوابیده می‌باشد.[١] سونوگرافی یک روش سریع، غیرتهاجمی و بدون عارضه جهت تشخیص پنوموتوراکس است، اگر چه میزان حساسیت و ویژگی آن باید در مطالعات بیشتر تعیین شود.[١]

یافته‌هایی که مطرح کننده وجود پنوموتوراکس در سونوگرافی است شامل: عدم وجود Lung Sliding،

این مقاله خلاصه‌ای است از پایان‌نامه دکتر محمد مشایخیان جهت دریافت درجه دکترای تخصصی طب اورژانس به راهنمایی دکتر سعید عباسی و مشاوره دکتر داود فارسی، سال ١٣٨٨.

I) متخصص طب اورژانس، بیمارستان امام سجاد (ع)، خیابان انقلاب اسلامی، خیابان بهار، تهران، ایران (*مؤلف مسؤل)

II) استادیارو متخصص طب اورژانس، بیمارستان حضرت رسول اکرم (ص)، دانشگاه علوم پزشکی و خدمات بهداشتی- درمانی ایران، تهران، ایران

III) دستیار تخصصی طب اورژانس، بیمارستان حضرت رسول اکرم (ص)، دانشگاه علوم پزشکی و خدمات بهداشتی- درمانی ایران، تهران، ایران

[Downloaded from rjms.iums.ac.ir on 2026-01-31]

عدم وجود Comet Tail Artifact (CTA) و وجود Lung Pointمی‌باشد (اشکال شماره ۱و۲).

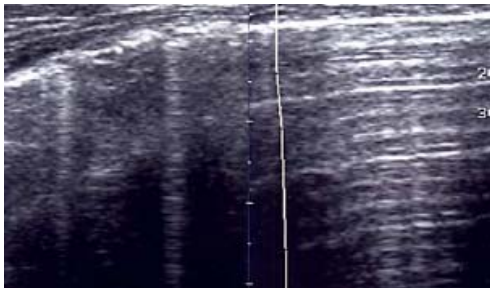

شکل شماره ۱- نمای طبیعی Comet tail artifact و عدم وجود آن به ترتیب چپ و راست

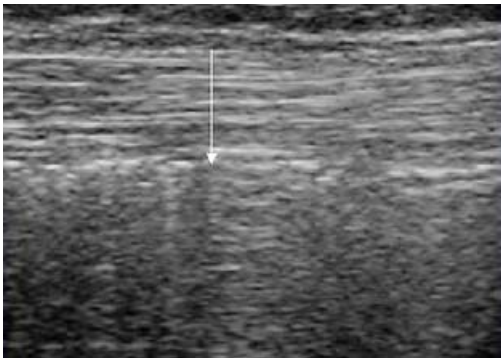

شکل شماره ۲- Lung point

سونوگرافی یک روش ارزان، سریع و قابل استفاده بر بالین بیماران با وضعیت ناپایدار است و همچنین می‌تواند در مناطقی که امکان انجام رادیوگرافی و CT scan وجود ندارد مثل مناطق روستایی یا مناطق جنگی و یا در سفرهای فضایی، جهت تشخیص پنوموتوراکس به کار گرفته شود. به علاوه موارد پنوموتوراکس مخفی (Occult pneumothorax) که در CXR دیده نمی‌شود، با این روش قابل تشخیص است.[۲]

در مطالعه‌ای که در سال ۲۰۰٤ توسط ربیگ و کروگل انجام شد، سونوگرافی در تشخیص پنوموتوراکس بعد از انجام پروسیجر، حساسیت ۱۰۰٪ و ویژگی ۱۰۰٪ داشت.[۳] گارفالو و همکارانش در سال ۲۰۰٦ طی مطالعه‌ای که جهت تشخیص پنوموتوراکس بعد از انجام بیوپسی ریوی انجام شده بود، حساسیت سونوگرافی را ۹۵٪ و ویژگی آن را ۱۰۰٪ گزارش کردند.[۲]

طی تحقیقی که توسط نودسون و همکارانش صورت گرفت، سونوگرافی در تشخیص پنوموتوراکس در بیماران ترومایی حساسیت ۹۲/۳٪ و ویژگی ۹۹/٦٪ و ارزش اخباری منفی ۹۹/٤٪ داشت.[٤] در مطالعه ی Dulchovsky و همکاران، حساسیت این تست ۹۵٪ و میزان منفی حقیقی ۱۰۰٪ بود.[٥] در مطالعه ی Kundston ویژگی، ارزش اخباری منفی و دقت این روش به ترتیب ۹۹/۷٪، ۹۹/۷٪ و ۹۹/٤٪ بود.[٦]

در مطالعه ی Brook که توسط رزیدنت‌های رادیولوژی بر روی ۱٦۹ مورد مشکوک به پنوموتوراکس انجام شده بود حساسیت، ویژگی، ارزش اخباری مثبت و منفی در مقایسه با CT اسکن به ترتیب ٤۷٪، ۹۹٪، ۸۷٪ و ۹۳درصد بود.[۷]

در مطالعه ی Rowan نیز ۲۷ مورد مشکوک به پنوموتوراکس با روش‌های سونوگرافی و CTاسکن مقایسه شدند. در این مطالعه حساسیت، ویژگی، ارزش اخباری مثبت و منفی به ترتیب ۱۰۰٪ ، ۹٤٪، ۹۲٪ و ۱۰۰ بود.[۸]

با توجه به اهمیت تشخیص درست و سریع پنوموتوراکس در بیماران ترومایی و عدم امکان انجام CT scan و گاهی CXR و همچنین در موارد بیماران ناپایدار، سونوگرافی می‌تواند روش بسیار مطلوبی در این زمینه باشد. به علاوه سونوگرافی در مقایسه با CT scan و CXR بسیار ارزان‌تر و بدون دریافت اشعه و عارضه بوده، قابلیت انجام آن در مناطق دوردست و مناطق جنگی و در بحران‌های طبیعی نیز وجود دارد ، اما هنوز مطالعات کافی در این زمینه انجام نشده است.

این مطالعه با اهداف تعیین حساسیت، ویژگی و در نهایت تعیین میزان دقت سونوگرافی در تشخیص پنوموتوراکس انجام گرفت.

بنابراین براساس موارد ذکر شده و مطالعات انجام شده می‌توان سونوگرافی را جزء بررسی‌های تشخیصی اولیه در بیماران مشکوک به پنوموتوراکس به کار برد تا اقدام درمانی لازم براساس آن انجام گیرد

[Downloaded from rjms.iums.ac.ir on 2026-01-31]

و جایگزین CXR در تشخیص این موارد شده. همچنین از اتلاف وقت و هزینه زیاد جهت انجام CT scan نیز اجتناب شود.

این مسئله در کشور ما با توجه به اینکه در معرض خطرات و تهدیدات مختلف مثل حوادث طبیعی و... است و در این موارد، تشخیص و اقدام درمانی سریع پنوموتوراکس با توجه به عدم امکان انجام سریع CT scan و CXR برای همه بیماران در این گونه حوادث، اهمیت بسزایی دارد.

لذا در این مطالعه قصد بود تا با بررسی دقت، حساسیت و ویژگی سونوگرافی در تشخیص موارد مشکوک به پنوموتوراکس به خصوص در بیماران ترومایی، که برای اولین بار در کشورمان انجام می‌شود، کارایی این روش در تشخیص این موارد نشان داده شود.

هدف از انجام این مطالعه تعیین دقت سونوگرافی بر بالین بیمار برای تشخیص پنوموتوراکس در بخش اورژانس بیمارستان حضرت رسول اکرم (ص) در سال ۱۳۸۷می باشد.

روش کار

نوع مطالعه ارزیابی آزمون بود. نمونه‌گیری غیراحتمالی در دسترس شامل بیماران واجد شرایط و داوطلبی که رضایت‌نامه را امضا کرده و در فاصله زمانی ۸۷/۱۰/۱ تا ۸۸/۱/۳۰ به بخش اورژانس بیمارستان حضرت رسول اکرم (ص) مراجعه نمودند و بر اساس معیارها وارد مطالعه شدند؛ اطلاعات دموگرفیک ثبت، سونوگرافی قفسه سینه انجام، سپس با موارد مثبت پنوموتوراکس مقایسه و اطلاعات ثبت شد. طبق برآوردها و بر اساس مطالعات پیشین، ۶۰ بیمار بررسی شد.

در این مطالعه بر اساس معیارهای ورود و خروج، سونوگرافی قفسه سینه در محل بین دو خط پاراسترنال و میدکلاویکولار در فضای بین دنده‌ای دوم تا چهارم در هر طرف و در طی ۵ تا ۱۰ سیکل تنفسی انجام می‌گردید.

سونوگرافی باید در وضعیت درازکش(Supine) انجام شود، که این وضعیت انجام تست در بیماران Critical و ناپایدار را ممکن می‌سازد.

تشخیص پنوموتوراکس بر اساس یکی از موارد زیر و طبق الگوریتم ارائه شده داده می‌شد:

۱- عدم وجود Lung Sliding

۲- عدم وجود Comet Tail Artifact

۳- وجود Lung Point

مواردی که قبل از انجام سونوگرافی، تشخیص پنوموتوراکس داده شده و انجام دهنده سونوگرافی از آن اطلاع داشت، از مطالعه حذف شدند.

پس از انجام سونوگرافی، نتایج بر اساس یکی از موارد زیر به عنوان معیار تشخیص قطعی مقایسه می‌شد:

- مثبت بودن CXR
- مثبت بودن CT-Scan
- تعبیه Chest Tube یا Needle Thoracostomy و خروج هوا.

در صورت وجود هرگونه شک در CXR یا سونوگرافی و یا عدم تطابق نتایج این دو، CT-Scan قفسه سینه انجام می‌شد.

دو مورد اول توسط رزیدنت سال سوم اورژانس و مورد سوم توسط فرد انجام دهنده تعیین می‌شدند.

روش گردآوری اطلاعات و مشخصات ابزار گردآوری اطلاعات

براساس چک لیست طراحی شده و ثبت اطلاعات. طبق معیارهای ورود، سونوگرافی قفسه سینه با دستگاه HONDA HS-2000و با پروب سطحی ۷/۵ مگاهرتز، توسط رزیدنت سال سوم اورژانس که در این زمینه

[Downloaded from rjms.iums.ac.ir on 2026-01-31]

آموزش دیده است، انجام شد .

روش آماری و تجزیه تحلیل داده ها

در این مطالعه از آزمون‌های آماری Chi-Square و Fisher's Exact Test بر حسب شرایط استفاده شد.

پس از استخراج اطلاعات از چک لیست‌ها به وسیله نرم افزار SPSS V.12، شاخص‌های دقت شامل حساسیت و ویژگی محاسبه شد. مقادیر p زیر ۰/۰۵ معنی‌دار در نظر گرفته شد.

ملاحظات اخلاقی

- در صورت امکان ، پس از اخذ رضایت کتبی از بیماران سونوگرافی انجام می‌شد.
- انجام سونوگرافی قفسه سینه، اختلالی در روند تشخیصی و درمانی بیماران ایجاد نمی‌کرد.
- انجام این پژوهش هیچ گونه هزینه اضافی به بیمار تحمیل نمی‌کند و هزینه انجام این طرح به عهده پژوهشگر بود.

یافته‌ها

در این مطالعه که به منظور بررسی حساسیت و ویژگی سونوگرافی در تشخیص پنوموتوراکس در بیمارستان رسول اکرم(ص) انجام شد، ٦٠ نفر وارد مطالعه شدند. از این تعداد ٦ مورد(١٠٪) زن و ٥٤ نفر(٩٠٪)مرد بودند. متوسط سنی افراد بررسی شده ١٧/٧٢ ± ٣٦/٥ سال بود.

مکانیسم تروما در ٥ مورد(٨/٣٪) افراد مورد مطالعه چاقوخوردگی، ٥٣مورد(٨٨/٣٪) ترومای متعدد، ١ مورد (١/٧٪) ابتلاء به TB و ١ مورد نیز ترومای بلانت به قفسه سینه بود.

در بررسی سونوگرافی به عمل آمده در ٣ مورد(٥٪) Lung point رویت گردید، در ١٠ مورد(١٦/٧٪) Comet tail artifact دیده نشد و در ١٠ مورد (١٦/٧٪) نیز Lung sliding وجود نداشت (نمودارهای١ ،٢ و٣).

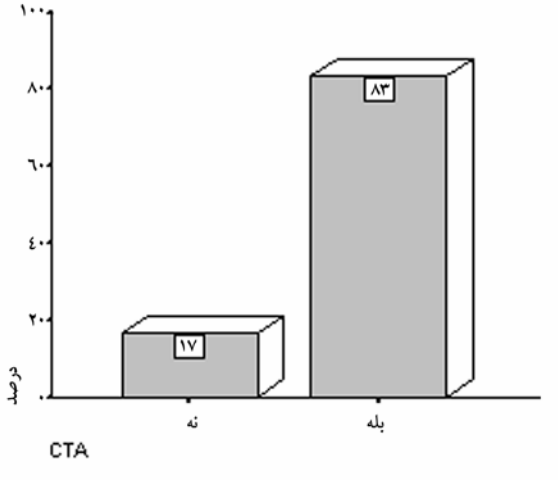

نمودار شماره ١- توزیع فراوانی CTA در افراد مورد مطالعه

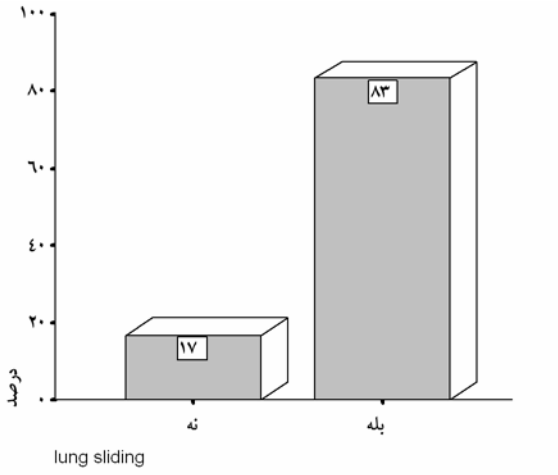

نمودار شماره ٢- توزیع فراوانی Lung Sliding در افراد مورد مطالعه

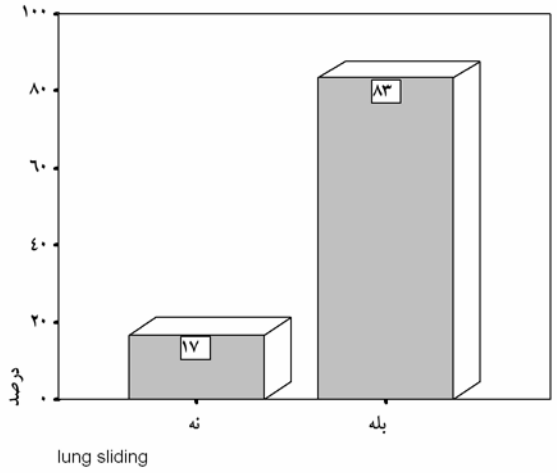

نمودار شماره ٣- توزیع فراوانی Lung Point در افراد مورد مطالعه

[Downloaded from rjms.iums.ac.ir on 2026-01-31]

در بررسی رادیوگرافی قفسه سینه نیز ۸۲٪ نرمال بود. ۱۰درصد (٦ مورد) پنوموتوراکس دیده شد، ۵٪ دچار شکستگی دنده بودند، ۱/۵٪ دچار هموتوراکس و ۱/۵٪ دیگر نیز دچار شکستگی کلاویکل بودند.

در مورد CT scan توراکس نیز در ٦۳٪ موارد انجام نشده بود، در ۲۵٪ موارد نرمال، ۱۰٪ پنوموتوراکس و ۲٪ نیز هموتوراکس تشخیص داده شد.

در نهایت با توجه به نتایج سونوگرافی، ۱۱ مورد مبتلا به پنوموتوراکس بودند، در حالی که با توجه به یافته‌های رادیوگرافی و CT اسکن ۱۲ بیمار مبتلا به پنوموتوراکس بودند. بین یافته‌های تصویربرداری(CT اسکن و رادیوگرافی سینه) ارتباط معنی‌دار و مستقیمی وجود داشت(Pearson r=0.51, p<0.00001) (جدول شماره ۱).

جدول شماره ۱-:مقایسه حساسیت و ویژگی سونوگرافی ، CT-Scan و CXR

تست	حساسیت	ویژگی
سونوگرافی	۹۱/٦	۱۰۰
CT-Scan	۱۰۰	۱۰۰
CXR	۵۰	۱۰۰

در یک موردی که توسط سونوگرافی تشخیص داده نشد، پنوموتوراکس واضح در CXR داشت که دلیل عدم تشخیص توسط سونوگرافی، احتمالا" عدم وقت و دقت کافی در انجام تست بود.

حساسیت آزمون سونوگرافی در تشخیص پنوموتوراکس ۹۱/٦٪، ویژگی این روش ۱۰۰٪، ارزش اخباری مثبت آن ۱۰۰٪ و ارزش اخباری منفی آن ۹۷/۹٪ می‌باشد. دقت این روش ۹۸/٦٪ می‌باشد.

بحث و نتیجه‌گیری

در این مطالعه که به صورت آینده نگر صورت گرفت، بررسی میزان دقت سونوگرافی قفسه سینه در تشخیص پنوموتوراکس انجام شد. ٦۰ مورد وارد مطالعه شدند که مطابق نتایج، ٥٤ مورد آن ترومای بلانت ، ۵ مورد آن ترومای نافذ و۱ مورد TB بود.

همان طور که در نتایج این مطالعه ملاحظه می‌شود، از ۳ معیار سونوگرافیک به کار رفته برای تشخیص پنوموتوراکس، معیار Lung point به میزان کمتری مثبت شده بود که نشان می‌دهد نقش کمتری برای تشخیص پنوموتوراکس دارد. ولی معیارهای Comet tail و Lung sliding با فراوانی ۱۱ مورد ، نقش بیشتری در تعیین موارد پنوموتوراکس داشتند.

در بررسی رادیوگرافی نیز همان طور که ملاحظه می‌شود، تنها در ٦ مورد(نیمی از موارد پنوموتوراکس) تشخیص قطعی بوده و نیازی به بررسی CTاسکن نبوده است. اما بررسی CT اسکن ٦ مورد دیگر را نیز به تشخیص قطعی رسانیده بود.

در مطالعاتی که در بررسی متون ذکر آن رفت، مطالعاتی که نتایج رادیوگرافیک را با CTاسکن تایید کرده بود، میزان حساسیت و ویژگی بهبود چشمگیری داشته است.

در بررسی این مطالعه و مطالعات دیگر یک نکته قابل توجه افزایش دقت سونوگرافی با بیشتر شدن تعداد معیارهای تشخیصی سونوگرافیک بوده است. نکته قابل ملاحظه در این مطالعه و دیگر مطالعات انجام گرفته در این زمینه حساسیت و ویژگی بسیار بالای این روش می‌باشد که نشان می‌دهد این روش به میزان مناسبی قادر به تشخیص پنوموتوراکس می‌باشد. تنها یک مورد پنوموتوراکس توسط سونوگرافی تشخیص داده نشد که آن هم می‌تواند به علت احتمالی وقت کم برای انجام تکنیک، به دلیل شرایط بیمار باشد. یکی از امتیازات مهم این روش، انجام تست در وضعیت supine است.

در این مطالعه به علت استفاده از CT اسکن، دقت روش (Gold standard) بسیار بالا بوده است. به علاوه حتی در موارد مشکوک نیز اقدام به توراکوستومی با

[Downloaded from rjms.iums.ac.ir on 2026-01-31]

سوزن یا لوله می‌شد ؛ البته در این مطالعه هیچ موردی که توراکوستومی کمک به تایید پنوموتوراکس در آن کرده باشد، دیده نشد.

محدودیت‌های اصلی این مطالعه شامل: کیفیت متوسط دستگاه سونوگرافی و مشکل بودن انجام تست در موارد وجود آمفیزم زیر جلدی بود.

آنچه که از بررسی این مطالعه با مطالعات مشابه به دست می‌آید، آن است که بکارگیری سونوگرافی کنار تخت در اورژانس می‌تواند به میزان بسیار زیادی به تشخیص پنوموتوراکس کمک کند وحتی جایگزین روش‌های رایج موجود شود.

هر چند نتایج این مطالعه حاکی از دقت بسیار مناسب و بالای سونوگرافی در تشخیص پنوموتوراکس است، اما مطالعات دیگری که با تعداد بیشتری بیمار انجام شود می‌تواند در تایید این مسئله کمک کننده باشد.

فهرست منابع

1- Eckstein M, Henderson S. Thoracic Trauma.In: Marx JA, Hockberger RS, Walls RM. Rosens Emergency Medicine. 6th ed. Philadelphia: Mosby; 2006.p. 461-463

2- Garofalo G, Buss M, Perotto F. Ultrasound diagnosis of pneumothorax. Chest Radiol; 2006. 111: 516-25.

3- Rebig A, Kroegel C. Accuracy of transthoracic sonography in excluding post- interventional pneumothorax and hydropnemothorax comparison to chest radiography. Eur J Radiol; 2005. 53: 463-70.

4- Knudson JL, Dort JM. Surgeon –performed ultrasound for pneumothorax in the trauma suite. Trauma; 2003. 56: 527-30.

5- Dulchavsky SA, Schwarz KL, Kirkpatrick AW, Billica RD, Williams DR, Diebel LN, et al. Prospective evaluation of thoracic ultrasound in the detection of pneumothorax. J Trauma; 2001. 50(2): 201-5.

6- Knudtson JL, Dort JM, Helmer SD, Smith RS. Surgeon-performed ultrasound for pneumothorax in the trauma suite. J Trauma; 2004. 56(3): 527-30.

7- Brook OR, Beck-Razi N, Abadi S, Filatov J, Ilivitzki A, Litmanovich D, et al. Sonographic detection of pneumothorax by radiology residents as part of extended focused assessment with sonography for trauma. J Ultrasound Med; 2009. 28(6): 749-55.

8- Rowan KR, Kirkpatrick AW, Liu D, Forkheim KE, Mayo JR, Nicolaou S. Traumatic pneumothorax detection with thoracic US: correlation with chest radiography and CT--initial experience. Radiology; 2002. 225(1): 210-14.

[Downloaded from rjms.iums.ac.ir on 2026-01-31]

Evaluation of the Accuracy of Bedside Ultrasonography in the Diagnosis of Pneumothorax in Suspicious Cases Admitted in Hazrat-e-Rasool Akram Hospital during 2008

***M. Mashayekhian, MD[I] S. Abbasi, MD[II] D. Farsi, MD[II]**
M. Jafarinadushan, MD[III] H. Saeedi, MD[II] M. Zare, MD[II]

Abstract

Background: Pneumothorax may be associated with penetrating or blunt chest traumas' that need early diagnosis and treatment. Today the diagnosis modalities are CXR and CT-Scan that are not suitable for unstable patients. Chest sonography can be a fast diagnostic method at patient bedside. The purpose of this study was to evaluate the accuracy of bedside ultrasonography in diagnosis of pneumothorax.

Methods: In this prospective study, 60 cases suspicious of pneumothorax were included in study. Bedside ultrasonography was performed for all the cases. Sonography site was between parasternal and midclavicular lines in 2nd to 4th intercostals spaces of both thoracic sites and performed between 5-10 respiratory cycles. Gold standard results for definite diagnosis were: positive results of chest X ray, chest CT scan and/or air leak after needle or tube thoracostomy. In suspicious results, CT scan was done. Data were analyzed accordingly with statistic tests of "Chi-Square" and "Fisher's Exact Test". SPSS V.12 was also used.

Results: Trauma mechanism in 5 cases (8.3%) was stab wound, and in 53 cases(88.3%) multiple trauma; there was 1 case of tuberculosis and 1 case of blunt chest trauma as well. Eleven out of the 12 pneumothorax cases (proven by chest Xray or CT scan) were diagnosed by bedside sonography. Sensitivity, specificity, positive predictive value, negative predictive value and accuracy of bedside ultrasonography for diagnosis of pneumothorax were 91.6%, 100%, 100%, 97.9% and 98.6%, respectively.

Conclusion: With respect to the results of this study and previous studies, bedside ultrasonography is a good method for diagnosis of pneumothorax.

Keywords: 1) Ultrasonography 2) Pneumothorax 3) Chest X ray 4) Chest CT-scan

This article is a summary of the thesis by M. Mashayekhian, MD for the degree of speciality in Emergency Medicine under supervision of S. Abbasi, MD and consultation with D. Farsi, MD (2009).

*I) Emergency Medicine Specialist, Bahar Str, Enghelab Eslami Ave, Emam Sajjad Hospital, Tehran, Iran (*Corresponding Author)*
II) Assistant Professor of Emergency Medicine, Iran University of Medical Sciences and Health Services, Tehran, Iran
III) Resident of Emergency Medicine, Hazrat-e- Rasool Akram Hospital, Iran University of Medical Sciences and Health Services, Tehran, Iran

[Downloaded from rjms.iums.ac.ir on 2026-01-31]