

مقایسه اثر تزریق زیرجلدی چربی خودی با چربی خودی ترکیب شده با ژل

پلاکتی در درمان چروک‌ها و آتروفی‌ها: گزارش ۶ بیمار

چکیده

زمینه و هدف: در سال‌های اخیر استفاده از فیلرهای بافت نرم از مقبولیت عمومی زیادی برخوردار شده است؛ چرا که بیماران به دنبال روشی هستند که بدون اینکه تحت عمل جراحی عمده‌ای قرار گیرند، ظاهر آن‌ها را بهبود بخشد. در این میان استفاده از چربی اتولوگ، یکی از امن‌ترین فیلرها است و برای بسیاری از افراد استفاده از چربی اتولوگ، ایده آل‌ترین فیلر می‌باشد. از سوی دیگر، اثربخشی ژل پلاکتی تاکنون در درمان برخی زخم‌های حاد و مزمن نشان داده شده است. با توجه به اینکه تاکنون مطالعات وسیعی در مورد استفاده توأم از ترکیب ژل پلاکتی و چربی اتولوگ در درمان اسکارها و فرورفتگی‌های پوست صورت نگرفته است، در این مطالعه اثربخش بودن این ترکیب را در درمان فرورفتگی‌های پوست در ۶ بیمار گزارش می‌شود تا در صورت مؤثر بودن یک مسیر جدید و با صرفه و بدون عارضه در درمان ضایعات پوستی ایجاد گردد.

معرفی بیمار: مطالعه حاضر از نوع گزارش موارد می‌باشد. در این مطالعه، ۶ بیمار شامل ۲ مرد و ۴ زن در فاصله سنی ۴۰ تا ۷۰ سال مورد بررسی قرار گرفتند. جهت از بین بردن اثرات مخدوش‌کننده از ۲ چین نازولیبیال یک فرد جهت تزریق‌ها استفاده شد. برای این منظور، ابتدا بیمار به سازمان انتقال خون فرستاده می‌شد و پس از گرفتن یک واحد خون، طی مراحل تخصصی ژل پلاکتی و چسب فیبرینی تهیه می‌گردید. سپس در درمانگاه پوست بیمارستان حضرت رسول اکرم (ص) ابتدا قبل از تزریق توسط دوربین از چین‌های نازولیبیال دو طرف بیمار عکس گرفته می‌شد. سپس در یک چین نازولیبیال میزان ۱ سی سی (CC) از سلول‌های چربی خالص که از خود فرد تهیه شده، تزریق می‌شد و در چین نازولیبیال طرف دیگر سلول‌های چربی ترکیب شده با ژل پلاکتی و چسب فیبرینی تزریق می‌گردید. بعد از تزریق‌ها، مجدداً از چین‌ها عکس تهیه می‌شد و عکس‌های کنترل در ماه‌های ۱، ۳ و ۶ بعد از تزریق نیز تهیه می‌گردید. در تمامی بیماران در سمت تحت تزریق با ترکیب ژل پلاکتی و چربی خودی، بهبودی بیشتری در مقایسه با سمتی که صرفاً تحت درمان با چربی اتولوگ قرار گرفته بود، دیده شد. این بهبودی به‌ویژه در بلند مدت و در انتهای ماه ششم پس از درمان مشخص‌تر و بارزتر بود؛ به‌گونه‌ای که در همه بیماران مورد مطالعه با گذشت ۶ ماه از تزریق، درجه چین و چروک در سمت تحت درمان ترکیبی کمتر از سمت دیگر گزارش شد. در کنار اثربخشی بهتر ترکیب ژل پلاکتی با چربی خودی، عدم بروز عوارض خاص در این درمان نیز حائز اهمیت بود؛ حال آن‌که در سمتی که تنها تحت تزریق چربی قرار داشت در دو مورد از بیماران هماتوم رخ داد.

نتیجه‌گیری: در پژوهش حاضر برای نخستین بار در ایران و جهان اثربخشی ترکیب چربی اتولوگ و ژل پلاکتی بر روی ترمیم چین و چروک پوست صورت در مقابل تزریق منفرد چربی خودی مورد بررسی و مقایسه قرار گرفته و نشان داده شد که استفاده از ژل پلاکتی در کنار چربی خودی می‌تواند در بهبودی مؤثرتر چین و چروک نازولیبیال نقش داشته باشد. ضمن آنکه استفاده از ژل پلاکتی از عوارض احتمالی تزریق چربی اتولوگ همچون خونریزی و هماتوم نیز می‌کاهد. از آنجایی که مطالعه حاضر در واقع یک پیش مطالعه (Pilot Study) می‌باشد، مطالعات بعدی با حجم نمونه بیشتر در این زمینه مورد نیاز می‌باشد.

کلید واژه‌ها: ۱-چین پوستی ۲-فیلر بافت نرم ۳-چربی خودی ۴-ژل پلاکتی

تاریخ دریافت: ۸۹/۴/۱۲، تاریخ پذیرش: ۸۹/۶/۷

مقدمه

تکنیک Soft tissue augmentation در سال‌های اخیر دارای مقبولیت عمومی زیادی شده است؛ چرا که بیماران به دنبال روشی هستند که بدون اینکه تحت عمل جراحی عمده‌ای قرار گیرند، ظاهر آن‌ها را بهبود بخشد.

این مقاله خلاصه‌ای است از پایان‌نامه دکتر بابک قاسمی جهت دریافت درجه دکترای تخصصی پوست به راهنمایی دکتر میرهادی عزیز جلالی، سال ۱۳۸۹. (I) دانشیار و متخصص بیماری‌های پوست، دانشگاه علوم پزشکی و خدمات بهداشتی - درمانی ایران، تهران، ایران (II) دستیار بیماری‌های پوست، بیمارستان حضرت رسول اکرم (ص)، خیابان ستار خان، خیابان نیایش، دانشگاه علوم پزشکی و خدمات بهداشتی - درمانی ایران، تهران، ایران (*مؤلف مسئول) (III) پزشک عمومی، مرکز توسعه تحقیقات بالینی بیمارستان فیروزگر (FCRDC)، دانشگاه علوم پزشکی و خدمات بهداشتی - درمانی ایران، تهران، ایران (IV) پزشک عمومی، سازمان انتقال خون ایران، تهران، ایران

است. در مطالعات مختلف نشان داده شده است که با استفاده از روش‌های مختلفی می‌توان نتایج تزریق چربی اتولوگ را در ترمیم بافت‌های تحلیل رفته افزایش داد که از آن جمله اضافه کردن فاکتورهای رشد است.^(۹)

نشان داده شده است که عامل کلیدی در فرآیند بازسازی بافت استفاده از یک Implant ایده‌آل می‌باشد که هم یک حمایت ساختمانی و هم یک محیط مناسب جهت رشد سلول‌ها فراهم کند. در یک مطالعه استفاده از پلاسمای غنی از پلاکت گرفته شده از خود فرد Autologous Platelet-rich Plasma (A.P.R.P) به عنوان یک مخزن آزادکننده سلول‌های چربی جهت افزایش زنده ماندن سلول‌های چربی و همچنین تحریک رگ‌سازی در محل با موفقیت همراه بوده است.^(۱۰)

در مطالعه دیگری نشان داده شده است که می‌توان با تزریق سلول‌های پیش ساز چربی (Pre-adipocyte) و فیبرین به عنوان یک ماده حامل یک بافت چربی Stable و پابرجا با طول عمر طولانی مدت ایجاد کرد.^(۱۱) تاکنون مطالعات مختلفی در مورد اثر فاکتورهای رشد در زمینه‌های مختلف پزشکی صورت گرفته است و مؤثر بودن اثر اضافه کردن فاکتورهای رشد در زمینه ترمیم و التیام زخم‌ها^(۱۲)، تروما و ارتوپدی^(۱۳)، مؤثر بودن تزریق فاکتورهای رشد مشتق از فیبروبلاست در ایجاد سلول‌های چربی پس از ترکیب با سلول‌های چربی گرفته شده از خود فرد در ترمیم بافت طناب‌های صوتی تحلیل رفته^(۱۴) و غیره نشان داده شده است.

با توجه به اینکه تاکنون مطالعات وسیعی در مورد استفاده توام از ترکیب ژل پلاکتی و چربی اتولوگ در درمان اسکارها و فرو رفتگی‌های پوست صورت نگرفته است، در این گزارش نتایج اثربخش بودن این ترکیب در درمان فرورفتگی‌های پوست در ۶ بیمار ارائه می‌شود تا در صورت مؤثر بودن یک مسیر جدید و با صرفه و بدون عارضه در درمان ضایعات پوستی ایجاد گردد.

انواع متعددی از فیلرها (Filler) جهت اصلاح اختلالات ساختمان و نمای بافت نرم در دسترس می‌باشند. در حالی که این روش مزایای فراوانی نسبت به عمل جراحی دارد، طبیعت گذرا و موقتی بودن اثر اکثر فیلرها نیاز به تکرار درمان جهت تداوم اثر آن‌ها دارد. در اروپا بیش از ۳۰ نوع فیلر مختلف جهت استفاده در دسترس می‌باشد، ولی در امریکا فقط تعداد کمی جهت استفاده از نظر FDA قابل قبول محسوب شده‌اند که از آن جمله استفاده از چربی اتولوگ می‌باشد.^(۱)

استفاده از چربی اتولوگ یکی از امن‌ترین فیلرها است و برای بسیاری از افراد استفاده از چربی اتولوگ ایده‌آل‌ترین فیلر می‌باشد. مزایای آن شامل ممانعت از ایجاد آلرژی، فراوان بودن منبع استفاده از چربی، احتمال ایجاد اصلاح دائمی و غیره است.^(۲) استفاده از چربی اتولوگ به عنوان فیلر در پر کردن نواحی فرو رفته پوست به صورت شایعی صورت می‌گیرد. براساس شواهد تجربی تخمین زده می‌شود که چیزی در حدود ۲۰-۱۵٪ چربی تزریق شده قابلیت بقاء و ایجاد اثر داشته و لذا جهت ایجاد نتیجه نیاز به ۳-۴ تزریق مجدد می‌باشد.^(۳)

پلاسمای غنی از پلاکت یا Platelet-Rich Plasma (P.R.P) که به صورت ژل پلاکتی تهیه می‌گردد، سبب افزایش بقای لیپوسیت‌ها و لیپوبلاست‌ها می‌گردد. چندین نوع فاکتور رشد آنابولیک و تروفیک در ژل غنی از پلاکت شناسایی شده است که مهم‌ترین آن‌ها Platelet-Derived Growth Factor (P.D.G.F.) و Transforming Growth Factor $\beta 1$ (T.G.F. $\beta 1$) می‌باشد. سایر پروتئین‌های مهم در التیام زخم که از گرانول‌های پلاکتی فعال شده ترشح می‌گردند شامل Epithelial Growth Factor (E.G.F.) و Insulin-like Growth Factor (I.L.G.F.) می‌شود. این فاکتورها می‌توانند سبب افزایش رسوب کلاژن، افزایش آنژیوژنز، افزایش تکثیر فیبروبلاست‌ها و افزایش سنتز ماتریکس خارج سلولی گردد که همگی در ارتباط با پروسه ترمیم زخم و بازسازی بافت نرم است.^(۴-۸)

تاکنون مطالعات متعددی در مورد تاثیر ترکیب فاکتورهای رشد بر روی سلول‌های چربی صورت گرفته

معرفی بیمار

در این گزارش نتایج ارزیابی روش جدید در ۶ بیمار واجد شرایط ارائه شده است. تمامی این ۶ بیمار جهت ترمیم چین و چروک پوستی به درمانگاه پوست بیمارستان حضرت رسول اکرم (ص) شهر تهران مراجعه کرده بودند و فاقد بیماری‌های خودایمنی از قبیل لوپوس، PSS، سارکوئیدوز، نقص ایمنی چه به علت بیماری و یا ناشی از مصرف دارو و بیماری‌های عفونی مزمن مانند HIV و هپاتیت بودند. لازم به ذکر است به تمام بیماران شرایط و نحوه انجام طرح کاملاً توضیح داده شد و قبل از ورود آزمایش‌های مربوط به انعقاد خون، CBC، تست‌های غربالگری HIV و هپاتیت صورت گرفت. سپس فرم مخصوص رضایت نامه بیمار که جزئیات طرح در آن بیان شده بود، به آن‌ها داده شد و پس از تایید فرم بیماران وارد طرح گردیدند.

ابتدا بیماران به سازمان انتقال خون ارجاع می‌شدند که در آنجا با استفاده از تکنیک‌های خاص از حدود ۱۰cc خونی که از بیماران گرفته می‌شد مقدار ۵cc ژل پلاکتی که ترکیبی از فاکتورهای رشد موجود در سرم شامل FGF, PDGF, EGF و فاکتورهای انعقادی مانند فیبرین و... می‌باشد، تهیه می‌گردید. در روزی که قرار بود جراحی ترمیمی صورت پذیرد، این ژل با رعایت اصول خاص و در کیف مخصوص جابجایی فرآورده‌های خونی که حاوی Ice bag بود به بیمارستان انتقال داده می‌شد.

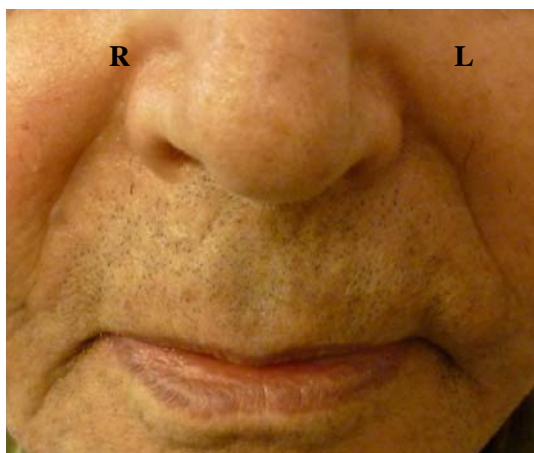
در بیمارستان ابتدا از بیماران عکس گرفته می‌شد. سپس بیمار بر روی تخت دراز می‌کشید و پس از شستشوی محل با بتادین و تحت شرایط آسپتیک از ناحیه شکم یا Buttock وی چربی به دست می‌آمد. بدین صورت که ابتدا در محل Tumescant (ترکیب لیدوکائین: با غلظت ۱/۰٪، اپی نفرین با غلظت ۱/۱۰۰۰۰۰ و رینگر لاکتات) تزریق می‌گردید و پس از آن و با استفاده از کاتولای شماره ۱۴ مخصوص لیپوساکشن و با طول ۱۰ که به یک سرنگ ۱۰cc متصل بود، عمل لیپوساکشن انجام می‌پذیرفت. در ابتدا مایعی که از این عمل به دست

می‌آمد حاوی خون نیز بود که بعد از چند بار شستشو با سرم نرمال سالین، حدود ۸cc چربی نسبتاً خالص به دست می‌آمد. سپس در یک سرنگ ۱۰ cc دیگر و با استفاده از همین روش ۴cc چربی نسبتاً خالص جمع‌آوری می‌گردید. بعد از انجام عمل لیپوساکشن محل عمل شستشو داده می‌شد و با استفاده از پانسیمان فشاری استریل محل عمل مورد پانسیمان قرار می‌گرفت.

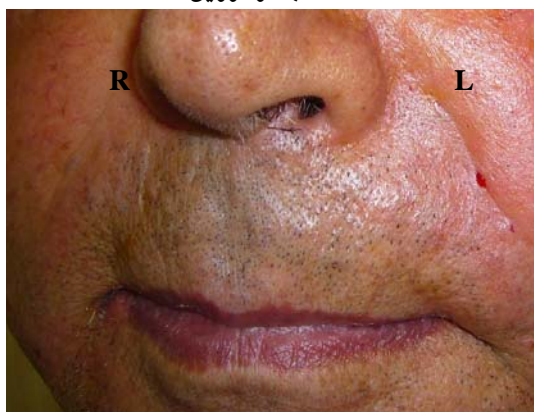در مرحله بعد، ژل پلاکتی از محفظه مخصوص خارج می‌گردید و پس از گرم شدن مقدار ۴cc از آن به سرنگ حاوی ۴cc چربی اضافه می‌شد و بدین ترتیب میزان ۸cc از ترکیب ژل پلاکتی و چربی به دست می‌آمد. سپس چین‌های نازولیبیال (Nasolabial) فرد با بتادین شسته می‌شد و بعد از بی‌حس کردن با استفاده از تزریق لیدوکائین ۲٪ به صورت راندوم و قرعه‌کشی، در یک سمت چربی خالص و در سمت دیگر ترکیب چربی و ژل پلاکتی تزریق می‌گردید. بدین صورت که یک برش کوچک در موازات گوشه خارجی دهان ایجاد می‌گردید و با استفاده از کاتولای شماره ۱۶ مخصوص، تزریق صورت می‌گرفت. بعد از اتمام تزریق از بیماران عکس گرفته می‌شد و از آنان خواسته می‌شد که تا ۶ ماه به صورت ماهانه جهت گرفتن عکس کنترل مراجعه نمایند. ضمناً چین‌ها براساس مشاهده عینی به ۴ درجه یا Grade تقسیم‌بندی می‌گردند که عبارت بودند از:

- Grade I: چین خیلی خوب و از نظر Cosmetic بسیار مطلوب که از ۱-۲۵٪ براساس عمق چین هم در این رتبه‌بندی انجام می‌گرفت.
- Grade II: چین خوب و از نظر Cosmetic مطلوب که خود این Grade هم از ۲۶-۵۰٪ درجه‌بندی می‌شد.
- Grade III: معادل چین متوسط و از نظر Cosmetic نسبتاً مطلوب که خود این Grade هم از ۷۵-۵۱٪ درجه‌بندی می‌شد.
- Grade IV: چین‌های عمیق و از نظر Cosmetic نامطلوب که خود این Grade هم از ۷۶-۱۰۰٪ درجه‌بندی می‌گردید.

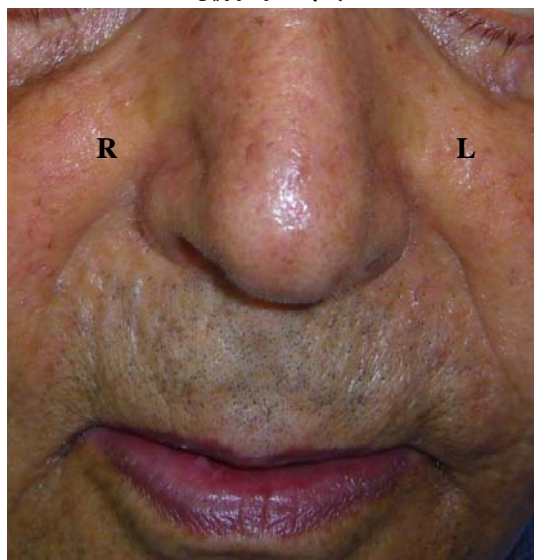
قبل و پس از تزریق و همچنین در پیگیری ۶ ماه بعد از مداخله در شکل شماره ۱ نشان داده شده است.



الف. قبل از تزریق



ب. پس از تزریق



ج. شش ماه پس از تزریق

شکل شماره ۱- وضعیت اولیه و تغییرات ایجاد شده در چین نازولیپال در سمت راست (تحت درمان با ترکیب ژل پلاکتی+چربی خودی) و سمت چپ (تحت درمان با چربی خودی) در بیمار اول

بعد از گرفتن و جمع‌آوری تمامی عکس‌ها، عکس‌های هر بیمار در یک فایل مخصوص جمع‌آوری می‌گردید. سپس از ۲ متخصص پوست دیگر که در جریان نحوه تزریق نبودند (Blind)، درخواست گردید تا براساس مشاهده عینی عکس‌های هر بیمار را قبل از تزریق و همچنین عکس‌های کنترل همان بیمار را براساس نوع تقسیم‌بندی ذکر شده، درجه‌بندی کنند. در نهایت درجه چین‌ها با روش مذکور قبل و بعد از تزریق و در مراجعات متعدد در مورد هر بیمار ثبت می‌گردید.

از بین ۶ بیمار، ۳ نفر مرتب مراجعه کردند ولی ۳ بیمار تنها در پایان ماه ششم جهت کنترل مراجعه نمودند که هر یک علی‌مانند خارج از کشور بودن و غیره را بیان می‌نمودند.

معرفی و نتایج ارزیابی هر یک از ۶ بیمار بدین شرح می‌باشد (تغییرات درجه شدت چین نازولیپال بیماران در طی مدت پیگیری در جدول شماره ۱ نشان داده شده است):

بیمار ۱:

بیمار آقای ۷۰ ساله‌ای بود که به صورت روزانه آسپیرین با دوز 100mg مصرف می‌کرد. در سمت راست بیمار ترکیب ژل پلاکتی و چربی و در سمت چپ چربی خالص تزریق گردید. نکته جالب در این بیمار این بود که در سمتی که چربی خالص تزریق گردید، در حدود ۲۴ ساعت بعد از عمل یک هماتوم و کبودی وسیع ملاحظه شد که البته در طی ۲ هفته به تدریج جذب شد؛ ولی در سمتی که ترکیب ژل و چربی تزریق شده بود، هیچ گونه هماتومی ایجاد نشد.

همان‌طور که در جدول شماره ۱ نیز مشاهده می‌شود، طبق نظر متخصص اول شدت چین نازولیپال در این بیمار از ۸۰٪ به ۳۵٪ در سمت تحت تزریق با درمان ترکیبی چربی خودی و ژل پلاکتی و از ۸۰٪ به ۴۵٪ در سمت تحت تزریق با چربی خودی پس از گذشت ۶ ماه تغییر یافت. همچنین طبق نظر متخصص دوم این تغییرات از ۸۵٪ تا ۳۰٪ در سمت تحت تزریق با درمان ترکیبی و از ۸۰٪ به ۴۵٪ در سمت تحت تزریق با چربی خودی پس از ۶ ماه کاهش داشت. تصاویر عکسبرداری شده از بیمار نخست

بیمار ۲:

بیمار دوم آقای ۶۲ ساله‌ای بود که سابقه مصرف سیگار به مقدار ۱۲ بسته در سال را از حدود ۳۰ سال پیش می‌داد. در چین‌های نازولیبیال سمت چپ این بیمار ژل پلاکتی + چربی و در سمت راست چربی خالص تزریق گردید. مطابق جدول شماره ۱، بر اساس نظر متخصص اول شدت

چین نازولیبیال در این بیمار از ۸۰٪ به ۳۰٪ در سمت تحت تزریق با درمان ترکیبی چربی خودی و ژل پلاکتی و از ۸۰٪ به ۵۵٪ در سمت تحت تزریق با چربی خودی پس از گذشت ۶ ماه تغییر یافت. ضمناً طبق نظر متخصص دوم این تغییرات از ۸۰٪ تا ۳۵٪ در سمت تحت تزریق با درمان ترکیبی و از ۸۰٪ به ۵۵٪ در سمت تحت تزریق با چربی خودی پس از ۶ ماه کاهش داشت.

جدول شماره ۱- تغییرات درجه چین نازولیبیال در دو طرف تحت درمان با ترکیب چربی خودی+ژل پلاکتی و چربی خالص به تنهایی در طی ۶ ماه پیگیری طبق نظر دو متخصص و خود بیمار

بیمار	چین تحت درمان با ترکیب چربی خودی + ژل پلاکتی						چین تحت درمان با چربی خالص					
	۱ ماه تزریق	۲ ماه تزریق	۳ ماه تزریق	۴ ماه تزریق	۵ ماه تزریق	۶ ماه تزریق	۱ ماه تزریق	۲ ماه تزریق	۳ ماه تزریق	۴ ماه تزریق	۵ ماه تزریق	۶ ماه تزریق
بیمار ۱	متخصص ۱	IV (۸۰٪)	I (۲۰٪)	-	-	-	IV (۸۰٪)	II (۳۵٪)	-	-	-	-
	خود بیمار	IV (۸۰٪)	I (۱۵٪)	-	-	-	IV (۸۰٪)	II (۳۰٪)	-	-	-	-
بیمار ۲	متخصص ۱	IV (۸۰٪)	I (۲۰٪)	-	-	-	IV (۸۰٪)	II (۳۰٪)	-	-	-	-
	خود بیمار	IV (۸۰٪)	I (۲۰٪)	-	-	-	IV (۸۰٪)	II (۳۵٪)	-	-	-	-
بیمار ۳	متخصص ۱	IV (۸۰٪)	I (۲۰٪)	-	-	-	IV (۸۰٪)	II (۲۸٪)	-	-	-	-
	خود بیمار	IV (۸۰٪)	I (۲۰٪)	-	-	-	IV (۸۰٪)	II (۲۶٪)	-	-	-	-
بیمار ۴	متخصص ۱	II (۳۵٪)	I (۱۰٪)	I (۱۵٪)	I (۱۵٪)	I (۲۰٪)	II (۳۰٪)	I (۱۸٪)	I (۱۰٪)	I (۱۳٪)	I (۱۳٪)	II (۳۵٪)
	خود بیمار	II (۵۰٪)	-	II (۴۰٪)	II (۴۰٪)	-	II (۵۰٪)	II (۴۰٪)	II (۴۰٪)	II (۴۰٪)	II (۴۰٪)	II (۵۰٪)
بیمار ۵	متخصص ۱	II (۴۵٪)	I (۱۰٪)	II (۴۵٪)	II (۴۵٪)	I (۱۰٪)	II (۴۵٪)	II (۳۵٪)	II (۳۵٪)	II (۳۵٪)	II (۳۵٪)	II (۴۵٪)
	خود بیمار	II (۵۰٪)	-	II (۴۵٪)	II (۴۵٪)	I (۱۰٪)	II (۵۰٪)	II (۴۰٪)	II (۴۰٪)	II (۴۰٪)	II (۴۰٪)	II (۵۰٪)
بیمار ۶	متخصص ۱	II (۵۰٪)	I (۱۰٪)	II (۴۵٪)	II (۴۵٪)	I (۱۰٪)	II (۵۰٪)	II (۴۰٪)	II (۴۰٪)	II (۴۰٪)	II (۴۰٪)	II (۵۰٪)
	خود بیمار	II (۵۰٪)	-	II (۴۰٪)	II (۴۰٪)	I (۱۰٪)	II (۵۰٪)	II (۴۰٪)	II (۴۰٪)	II (۴۰٪)	II (۴۰٪)	II (۵۰٪)

بیمار ۳:

بیمار سوم خانم ۶۳ ساله‌ای بود که سابقه بیماری خاصی نداشت. در این بیمار در سمت چپ ژل پلاکتی و چربی و در سمت راست چربی خالص تزریق گردید. نتایج ارزیابی متخصصین و خود بیمار در مورد تغییرات چین‌های نازولیبیال دو سمت راست و چپ در جدول شماره ۱ آورده شده است. طبق نظر متخصص اول شدت چین نازولیبیال در این بیمار از ۸۵٪ به ۲۸٪ در سمت چپ یعنی چین تحت تزریق با درمان ترکیبی چربی خودی و ژل پلاکتی و از ۷۶٪ به ۲۳٪ در سمت راست یا به عبارتی چین تحت تزریق با چربی خودی به تنهایی، با گذشت ۶ ماه تغییر یافت. همچنین طبق نظر متخصص دوم این تغییرات از ۹۰٪ تا ۲۶٪ در سمت تحت تزریق با درمان ترکیبی و از ۸۰٪ به ۳۰٪ در سمت تحت تزریق با چربی خودی پس از ۶ ماه کاهش داشت.

بیمار ۵:

بیمار پنجم خانم ۵۶ ساله‌ای بود که سابقه بیماری یا مصرف داروی خاصی را نمی‌داد. در چین‌های نازولیبیال سمت چپ چربی خالص و در سمت راست ترکیب ژل پلاکتی و چربی تزریق گردید. این بیمار نیز به‌طور ماهانه مراجعات منظم داشته است. بر اساس نظر متخصص اول شدت چین نازولیبیال در این بیمار از ۴۵٪ به ۳۵٪ در سمت راست یعنی چین تحت تزریق با درمان ترکیبی چربی خودی و ژل پلاکتی کاهش یافت؛ در حالی‌که پس از ۶ ماه در سمت چپ یعنی چین تحت تزریق با چربی خالص تنها از ۴۵٪ به ۴۰٪ تغییر داشته است. البته طبق نظر متخصص دوم این تغییرات از ۵۰٪ تا ۴۰٪ در سمت تحت تزریق با درمان ترکیبی رخ داده است و در سمت تحت تزریق با چربی خودی در نهایت هیچ تغییری پس از ۶ ماه ایجاد نشد (در هر دو زمان ۵۰٪).

بیمار ۴:

بیمار چهارم خانم ۴۰ ساله‌ای بود که سابقه بیماری خاصی نداشت. در این بیمار در سمت راست ترکیب ژل پلاکتی و چربی و در سمت چپ چربی خالص تزریق گردید. این بیمار به‌طور ماهانه مراجعات منظم داشت و نتایج ارزیابی متخصصین در مورد تغییرات چین‌ها و چروک‌های این بیمار در دو سمت راست و چپ در تمامی زمان‌های مراجعه در جدول شماره ۱ ارائه شده است. مشاهده می‌شود که بر اساس نظر متخصص اول شدت چین نازولیبیال در این بیمار از ۳۵٪ به ۲۰٪ در سمت تحت تزریق با درمان ترکیبی چربی خودی و ژل پلاکتی و از ۳۰٪ به ۲۵٪ در سمت تحت تزریق با چربی خودی پس از گذشت ۶ ماه تغییر یافت. طبق نظر متخصص دوم نیز این تغییرات از ۳۵٪ تا ۱۸٪ در سمت تحت تزریق با درمان ترکیبی و از ۳۰٪ به ۲۲٪ در سمت تحت تزریق با چربی خودی پس از ۶ ماه کاهش نشان داد.

بیمار ۶:

بیمار ششم خانم ۶۰ ساله‌ای بود که سابقه بیماری و مصرف دارویی نداشت. در سمت راست چربی خالص و در سمت چپ ترکیب ژل پلاکتی و چربی تزریق گردید. نکته جالب در مورد این بیمار ایجاد هماتوم در سمت راست یعنی محل تزریق چربی خالص بود که در سمت چپ دیده نشد. در جدول شماره ۱ مشاهده می‌شود که بر اساس نظر هر دو متخصص شدت چین نازولیبیال در این بیمار از ۵۰٪ به ۴۰٪ در سمت تحت تزریق با درمان ترکیبی چربی خودی و ژل پلاکتی و از ۵۰٪ به ۴۵٪ در سمت تحت تزریق با چربی خودی پس از گذشت ۶ ماه تغییر یافت.

بحث

در پژوهش حاضر برای نخستین بار در ایران و جهان اثربخشی ترکیب چربی اتولوگ و ژل پلاکتی بر

انجام Society for Dermatologic Surgery (ASDS) شد، عمل تزریق فیلرهای بافت نرم در میان ۵ عمل رایج جراحان پوست و زیبایی قرار داشت که افزایشی معادل ۱۳۰ درصدی در فاصله سال‌های ۲۰۰۵ تا ۲۰۰۷ را نشان می‌دهد.^(۱۵)

هرچند سابقه Soft tissue augmentation به بیش از یک قرن پیش بر می‌گردد، اما تزریق فیلرها جهت جراحی زیبایی از دهه ۱۹۸۰ و با استفاده از کلاژن Bovine دچار تحول عظیمی شد.^(۱۶)

در مطالعاتی که در سال‌های اخیر به انجام رسیده است، ترکیبات جدید و مؤثرتری در مقایسه با چربی اتولوگ برای رفع چین و چروک پوستی مورد ارزیابی قرار گرفته است.

به‌عنوان مثال در سال ۲۰۰۷، Baumann و همکارانش اثربخشی سه نوع مختلف از فیلرهای پوستی حاوی ژل اسید هیالورونیک را با کلاژن متقاطع در درمان چین و چروک نازولیبیال مورد بررسی قرار دادند. در این پژوهش که بر روی ۴۳۹ بیمار و به روش کارآزمایی بالینی دوسوکور تصادفی شده به انجام رسید، سه نوع ژل اسید هیالورونیک شامل 24HV، J30 و 30HV و کلاژن متقاطع Zyplast به‌طور تصادفی در درمان هر یک از بیماران مورد استفاده قرار می‌گرفت.^(۱۷) در نهایت نتایج نشان داد هر سه نوع ژل حاوی اسید هیالورونیک اصلاح با دوامتری را در بلند مدت در مقایسه با کلاژن ایجاد کرده بودند؛ بدین صورت که با گذشت ۲۴ هفته از آخرین درمان، ۹۰٪ از بیماران دریافت‌کننده ژل 30HV، ۸۸٪ از بیماران گروه ژل 24HV و ۸۱٪ از بیماران درمان شده با ژل J30، کاملاً پیشرفت درمانی قابل توجهی داشتند. در حالی‌که در گروه تحت درمان با کلاژن اثرات درمانی بسیار کوتاه‌تر بوده و در انتهای ۲۴ هفته تنها در ۳۶٪ تا ۴۵٪ از افراد اثرات درمانی باقی مانده بود. تنها عارضه درمانی اسید هیالورونیک در این مطالعه نیز واکنش خفیف تا متوسط در محل تزریق بود.^(۱۷)

روی ترمیم چین و چروک پوست صورت مورد ارزیابی و مقایسه با تزریق منفرد چربی خودی قرار گرفت. هرچند تنها ۶ بیمار تحت این درمان قرار گرفتند و مطالعه حاضر از نوع گزارش موارد می‌باشد، لیکن نتایج قابل توجه و درخوری حاصل شد.

همان‌طور که مشاهده گردید در تمامی بیماران در سمت تحت تزریق با ترکیب ژل پلاکتی و چربی خودی، بهبودی بیشتری در مقایسه با سمتی که صرفاً تحت درمان با چربی اتولوگ قرار گرفته بود، دیده شد. این بهبودی به‌ویژه در بلند مدت و در انتهای ماه ششم پس از درمان مشخص‌تر و بارزتر بود؛ به‌گونه‌ای که در همه بیماران مورد مطالعه با گذشت ۶ ماه از تزریق، درجه چین و چروک در سمت تحت درمان ترکیبی کمتر از سمت دیگر گزارش شد و نکته قابل توجه آن‌که این تفاوت هم در نظر متخصصین و هم در نظر خود بیماران به‌وضوح وجود داشت. در کنار اثربخشی بهتر ترکیب ژل پلاکتی با چربی خودی، عدم بروز عوارض خاص در این درمان نیز حائز اهمیت بود؛ حال آنکه در سمتی که تنها تحت تزریق چربی قرار داشت در دو مورد از بیماران هماتوم رخ داد. البته عدم ایجاد هماتوم در درمان ترکیبی می‌تواند مربوط به اثرات انعقادی موجود در ژل پلاکتی باشد.

استفاده از فیلرهای بافت نرم برای نخستین بار در سال‌های ۱۸۰۰ میلادی آغاز شد. در آن زمان Neuber برای اولین بار از بلوک‌های چربی آزاد برگرفته شده از ناحیه بازوی افراد برای ترمیم نواحی فرورفته پوست صورت استفاده نمود. علی‌رغم آن‌که چربی تزریق شده در اکثر موارد با گذشت تنها یک سال در حدود ۵۰٪ از حجم خود را از دست می‌داد و پیشرفت چندان قابل توجهی در پروسه تزریق چربی خودی رخ نداده است، لیکن بررسی‌ها حاکی از آن است که استفاده از فیلرهای بافت نرم در طی دهه‌های اخیر به سرعت رو به افزایش بوده است. برای نمونه در مطالعاتی که در سال ۲۰۰۷ توسط انجمن جراحان پوست آمریکا یا American

ترکیب را بر چین و چروک پوستی بررسی کرده، شباهت بیشتری دارد ارزیابی تاثیرات این ماده بر روند ترمیم زخم‌های مزمن در گذر زمان است. در یک مطالعه بر روی زخم پای مزمن دیابتی نوروتروفیک که توسط Steed و همکارانش در سال ۲۰۰۶ انجام شد، نشان داده شد که همراهی فاکتور رشد مشتق از پلاکت یا Platelet-Derived Growth Factor با مراقبت‌های لازم، اثر بهتری در ترمیم این زخم‌های مزمن دارد.^(۱۸)

در مورد مکانیسم اثربخشی ژل پلاکتی بر روند ترمیم زخم و یا بهبودی چین و چروک‌های پوستی تاکنون چندین نظریه مطرح شده است. در مورد ترمیم زخم‌های حاد چنین عنوان شده است که هم تشکیل بافت گرانولاسیون و هم اپیتلیالیزاسیون توسط ژل پلاکتی افزایش می‌یابد که البته این افزایش در شرایطی مشاهده شده است که غلظت پلاکت‌ها در ژل در حدود ۶ برابر غلظت آن در عروق بوده است.^(۱۲)

یکی دیگر از توجیهاتی که مطرح شده است اثر انقباضی‌ای است که به‌دنبال تزریق ژل پلاکتی در محل زخم‌ها ایجاد می‌گردد و سبب تسریع بستن زخم می‌شود. حتی در برخی از مطالعات نشان داده شده است که فاکتور رشد مشتق از پلاکت و همچنین $TGF\beta_1$ - که به مقدار زیاد در ژل پلاکتی یافت می‌شوند - سبب تبدیل فیبروبلاست‌ها به میوفیبروبلاست می‌شوند که خود منجر به انقباض میوفیبروبلاست‌ها نیز می‌گردند.^(۲۰،۱۹) حتی وجود کلسیم بالا که در مراحل تهیه ژل پلاکتی ایجاد می‌شوند نیز در القای انقباض زخم‌ها و نقایص پوستی مؤثر شناخته است.^(۱۲)

در مورد زخم‌های مزمن هم نشان داده شده است که غلظت $TGF\beta$ و FGF در این زخم‌ها به‌دنبال Down-regulation ژن مربوطه کاهش می‌یابد که با تزریق ژل پلاکتی و جبران کمبود این مواد در محل زخم مزمن، روند ترمیم آن تسریع می‌گردد.

به‌نظر می‌رسد با مکانیسمی نسبتاً مشابه همین

همان‌طور که قبلاً نیز اشاره گردید تاکنون در هیچ مطالعه‌ای اثر ترکیب چربی خودی و ژل پلاکتی بر ترمیم چین و چروک پوست مورد بررسی قرار نگرفته است. تنها در چند مطالعه تاثیرات ژل پلاکتی بر روند ترمیم زخم‌های حاد و مزمن ارزیابی شده است که اکثراً نیز با نتایج مطلوبی همراه بوده است.

شاید یکی از نخستین مطالعات به سال ۲۰۰۷ برگردد که Hom و همکارانش در یک پژوهش به بررسی اثرات درمانی ژل پلاکتی در درمان زخم‌های پوستی حاد پرداختند.^(۱۲) در این مطالعه کارآزمایی بالینی آینده‌نگر یک سوکور، ۸۰ زخم پوستی تمام ضخامت (به طول ۴ میلی‌متر) در قسمت ران ۸ فرد سالم تحت درمان با ژل پلاکتی خودی (APG) Autologous Platelet Gel و یا پماد آنتی‌بیوتیکی قرار می‌گرفتند. سپس روند بهبودی زخم‌ها با عکسبرداری و در طی ۶ ماه تحت پایش و بررسی قرار گرفت. ضمناً در این مطالعه از نمونه‌برداری بافتی نیز به‌منظور بررسی و مقایسه تغییرات هیستولوژیک در زخم‌های ترمیم یافته با گروه کنترل استفاده گردید. نتایج این پژوهش نشان داد با گذشت ۴۲ روز از شروع مطالعه، ترمیم مناسب‌تر و قابل توجه‌تری در زخم‌های تحت درمان با ژل پلاکتی رخ داده است؛ به طوری‌که در روز ۱۷، درصد بسته‌شدن زخم در گروه APG بیش از ۸۰٪ گزارش شد، حال آنکه این درصد در گروه دیگر کمتر از ۶۰٪ بوده است. به‌طور کلی سرعت بسته شدن زخم در گروه تحت درمان با ژل پلاکتی به‌طور معنی‌داری بیشتر از گروه کنترل به دست آمد ($p=0/001$). بررسی میکروسکوپی حاکی از آن بود که روند اپیتلیالیزاسیون و گرانولاسیون در گروه APG به‌طور متوسط ۳ روز زودتر از گروه کنترل ایجاد می‌شود و در این گروه پرولیفراسیون سلول‌های اندوتلیال افزایش می‌یابد ($p<0/04$).

شاید آنچه بیشتر از تاثیرات ژل پلاکتی بر درمان و ترمیم زخم‌های حاد^(۱۲)، به مطالعه حاضر که اثر این

نازولبیال نقش داشته باشد. ضمن آنکه استفاده از ژل پلاکتی از عوارض احتمالی تزریق چربی اتولوگ همچون خونریزی و هماتوم نیز می‌کاهد. از آنجایی که مطالعه حاضر در واقع یک پیش مطالعه (Pilot Study) و در قابل گزارش چند مورد می‌باشد، مطالعات کارآزمایی بالینی با حجم نمونه بیشتر در این زمینه مورد نیاز می‌باشد. به علاوه انجام مطالعات اولیه در زمینه استفاده از ژل پلاکتی - به تنهایی - به عنوان یک فیلر بالقوه برای ترمیم چین و چروک پوستی قابل پیشنهاد است.

ویژگی‌های ژل پلاکتی در ترمیم چین و چروک پوستی نیز نقش دارند؛ هر چند تعیین دقیق این مکانیسم‌ها نیازمند مطالعات تکمیلی بیشتری است.

در پژوهش حاضر برای نخستین بار در ایران و جهان اثربخشی ترکیب چربی اتولوگ و ژل پلاکتی بر روی ترمیم چین و چروک پوست صورت در مقابل تزریق منفرد چربی خودی مورد بررسی و مقایسه قرار گرفته و نشان داده شد که استفاده از ژل پلاکتی در کنار چربی خودی می‌تواند در بهبودی مؤثرتر چین و چروک

فهرست منابع

1- James WD, Berger TG, Ellison DM. Andrews' clinical dermatology. 10th ed. Canada: Saunders Elsevier; 2006.p.895

2- Bologna JL, Jorizzo JL, Rapini RP. Textbook of Dermatology. 1st ed. Spain: Mosby; 2004.p.2445.

3- Petruschke T, Röhrig K, Hauner H. Transforming growth factor beta (TGF-beta) inhibits the differentiation of human adipocyte precursor cells in primary culture. Int J Obes Relat Metab Disord; 1994. 18(8): 532-36.

4- Marx RE. Platelet-rich plasma: evidence to support its use. J Oral Maxillofac Surg; 2004. 62(4): 489-96.

5- Pietrzak WS, Eppley BL. Platelet rich plasma: biology and new technology. J Craniofac Surg; 2005. 16(6): 1043-54.

6- Della Valle A, Sammartino G, Marenzi G, Tia M, Esposito di Lauro A, Ferrari F, et al. Prevention of postoperative bleeding in anticoagulated patients undergoing oral surgery: use of platelet-rich plasma gel. J Oral Maxillofac Surg; 2003. 61(11): 1275-278.

7- Freymiller EG, Aghaloo TL. Platelet-rich plasma: ready or not? J Oral Maxillofac Surg; 2004. 62(4): 484-88.

8- Eppley BL, Woodell JE, Higgins J. Platelet quantification and growth factor analysis from platelet-rich plasma: implications for wound healing. Plast Reconstr Surg; 2004. 114(6): 1502-508.

9- Kaufman MR, Miller TA, Huang C, Roostaeian J, Wasson KL, Ashley RK, et al. Autologous fat transfer

for facial recontouring: is there science behind the art? Plast Reconstr Surg; 2007. 119(7): 2287-296.

10- Azzena B, Mazzoleni F, Abatangelo G, Zavan B, Vindigni V. Autologous platelet-rich plasma as an adipocyte in vivo delivery system: case report. Aesthetic Plast Surg; 2008. 32(1): 155-58.

11- Torio-Padron N, Baerlecken N, Momeni A, Stark GB, Borges J. Engineering of adipose tissue by injection of human preadipocytes in fibrin. Aesthetic Plast Surg; 2007. 31(3): 285-93.

12- Hom DB, Linzie BM, Huang TC. The healing effects of autologous platelet gel on acute human skin wounds. Arch Facial Plast Surg; 2007. 9(3): 174-83.

13- Wrotniak M, Bielecki T, Gaździk TS. Current opinion about using the platelet-rich gel in orthopaedics and trauma surgery. Ortop Traumatol Rehabil; 2007. 9(3): 227-38.

14- Tamura E, Fukuda H, Tabata Y. Adipose tissue formation in response to basic fibroblast growth factor. Acta Otolaryngol; 2007. 127(12): 1327-31.

15- The American Society for Dermatologic Surgery Releases New Procedure Survey Data. <http://www.asds.net/TheAmericanSocietyforDermatologicSurgeryReleasesNewProcedureSurveyData.aspx>. Accessed April 10, 2008.

16- Klein AW. Techniques for soft tissue augmentation: An 'A to Z'. Am J Clin Dermatol; 2006. 7(2): 107-20.

17- Baumann LS, Shamban AT, Lupo MP, Monheit GD, Thomas JA, Murphy DK, et al. Juvéderm vs

Zyplast: nasolabial fold study group. Comparison of smooth-gel hyaluronic acid dermal fillers with cross-linked bovine collagen: a multicenter, double-masked, randomized, within-subject study. *Dermatol Surg*; 2007. 33(Suppl 2): S128-35.

18- Steed DL. Clinical evaluation of recombinant human platelet-derived growth factor for the treatment of lower extremity ulcers. *Plast Reconstr Surg*; 2006. 117(suppl): 143S-149S.

19- Clark RA, Folkvord JM, Hart CE, Murray MJ, McPherson JM. Platelet isoforms of platelet-derived growth factor stimulate fibroblasts to contract collagen matrices. *J Clin Invest*; 1989. 84: 1036-40.

20- Broughton G II, Janis JE, Attinger CE. The basic science of wound healing. *Plast Reconstr Surg*; 2006. 117(Suppl): 12S-34S.

Comparison of the Effect of Subcutaneous Injection of Autologous Fat versus the Combination of Autologous Fat and Platelet Gel in the Treatment of Wrinkles and Atrophies

M.H. Aziz Jalali, MD^I *B. Ghasemi, MD^{II}
S.M.Fereshtehnejad, MD, MPH^{III} N. Amirizadeh, MD^{IV}

Abstract

Introduction: Recently, soft tissue augmentation has become popular due to its simple usage. Autologous fat is one the safest fillers for this purpose. On the other hand, healing effects of autologous platelet gel on acute and chronic human skin wounds have been shown in some recent studies and there are some preliminary evidences in this subject. Therefore, in this study the effect of subcutaneous injection of autologous fat versus the combination of autologous fat and platelet gel in the treatment of wrinkles and atrophies is reported in 6 cases in order to evaluate a new safe and economic way for the improvement of such common skin defects.

Case Report: Six volunteers including 2 men and 4 women with the age range of 40 to 70 years were recruited in this study which was performed on 12 folds with each subject serving as his or her own control. After the preparation of platelet gel form one pack of individuals' blood in Iran Blood Transfusion Organization they were referred to the dermatology clinic of Hazrat-e-Rasool Akram Hospital. In order to omit the confounding effects of individual factors, both two sides of lateral nasolabial folds underwent injections; one with the combination of autologous fat and platelet gel and the other with autologous fat alone. Healing was monitored for spontaneous wrinkles by clinical assessment and by digital photographs over a 6-months period on baseline (before injection), day 1 (after injection), and months 1, 2, 3 and 6. All of the patients experienced a better improvement in the wrinkles under the injection of the combination of autologous fat and platelet gel in comparison to the other side which was injected only with autologous fat. This difference was particularly more considerable after 6 months follow-up. In addition, no complication was observed in wrinkles under the combination therapy, while hematoma occurred in the 2 nasolabial folds that were injected with autologous fat alone.

Conclusion: For the first time the effect of subcutaneous injection of autologous fat was compared with the combination of autologous fat and platelet gel in the treatment of wrinkles and atrophies in our study. It is shown that autologous fat in combination with platelet gel may have better cosmetic results in the healing of nasolabial wrinkles and atrophy and also associated with lesser complications (e.g. hematoma). However, the findings of this pilot study should be evaluated in some larger studies with a higher sample size.

Keywords: 1) Wrinkle 2) Soft tissue filler 3) Autologous fat 4) Platelet gel

This article is a summary of the thesis by B. Ghasemi, MD for the degree of speciality in Skin Diseases under supervision of M.H. Aziz Jalali, MD (2010).

I) Associate Professor of Skin Diseases, Iran University of Medical Sciences and Health Services, Tehran, Iran

*II) Resident of Skin Diseases, Niayesh Str, Sattarkhan Ave, Hazrat-e-Rasool Akram Hospital, Iran University of Medical Sciences and Health Services, Tehran, Iran (*Corresponding Author)*

III) General Physician, Firoozgar Clinical Research Development Center (FCRDC), Iran University of Medical Sciences and Health Services, Tehran, Iran

IV) General Physician, Iran Blood Transfusion Organization, Tehran, Iran