

بررسی اثر گامانایف رادیوسرجری در تومورهای گلوموس ژوگولر درمان شده طی

سال‌های ۱۳۸۶-۱۳۸۴ در مرکز گامانایف ایران

چکیده

زمینه و هدف: تومورهای گلوموس ژوگولر تومورهایی کپسول دار، بسیار پرعروق با رشد آهسته هستند که تهاجم منطقه‌ای دارند. این تومورها از سلول‌های پاراگانگلیونیک به وجود آمده و از نظر بافت شناختی خوش خیم می‌باشند. هدف از این مطالعه ارزیابی اثر رادیوسرجری گامانایف (Gamma-Knife Radiosurgery-GKRS) بر کنترل موضعی تومور می‌باشد.

روش کار: این تحقیق یک مطالعه مشاهده‌ای-مقطعی (Cross-sectional observational) بوده و طی آن سی و چهار بیمار با تشخیص قطعی تومور گلوموس ژوگولر، به عنوان گزینه اول درمانی یا درمان جانی تحت رادیوسرجری گامانایف قرار گرفتند. در ۸۳٪ از موارد، رادیوسرجری تنها گزینه درمانی به کار برده شده بود؛ و بقیه بیماران قبلاً تحت عمل میکروسرجری قرار گرفته بودند. حجم تومور از ۱/۷ تا ۲/۳ سانتی‌متر مکعب متغیر بود. مارژینال دوز (دوز حاشیه‌ای) اشعه در رادیوسرجری گامانایف ۱۳ تا ۲۳ گری و پوشش اشعه‌ای ۳۰ تا ۷۰ درصد بود. میانه دوره پیگیری بعد از رادیوسرجری گامانایف ۲۴ ماه بود. پس از جمع‌آوری داده‌ها، تجزیه و تحلیل آن‌ها با استفاده از نرم‌افزار آماری SPSS V.11.5 و متغیرهای کمی به صورت توصیف میانگین، میانه، نما (شاخص‌های مرکزی)، و نیز انحراف از معیار (شاخص پراکندگی) و متغیرهای کیفی به صورت ارائه درصد بیان شده است.

یافته‌ها: در تمامی بیماران اندازه تومور کاهش یافت یا ثابت ماند. در هیچ کدام از بیماران رشد تومور باعث افزایش حجم به میزان بیشتر از حجم اولیه نشده بود. عمده‌ترین عارضه گزارش شده ادم مغزی اطراف تومور بود. نتیجه‌گیری: یافته‌های مطالعه حاضر نشان داد که رادیوسرجری گامانایف (GKRS) یک گزینه مهم درمانی، چه به عنوان درمان اولیه و چه به عنوان درمان جانی، برای تومورهای گلوموس ژوگولر است. اما، زمان پیگیری طولانی تری نیاز است تا نتایج طولانی مدت این روش درمانی روشن شود.

کلیدواژه‌ها: ۱- تومور گلوموس ژوگولر ۲- رادیوسرجری گامانایف ۳- حجم تومور ۴- عوارض ۵- علائم نورولوژیک

دکتر مازیار آذری

دکتر فرید کاظمی گزیک II

دکتر رامین ملایی روحانی III

*دکتر بابک علیجانی IV

تاریخ دریافت: ۸۸/۱۰/۲۶، تاریخ پذیرش: ۸۹/۶/۷

مقدمه

تومور گلوموس ژوگولر تجمعی از ساختارهای عصبی و عروقی در اطراف بولب ژوگولر می‌باشد که به طور معمول اعصاب جاکوبسن و آرنولد را در شکاف تیمپانیک دنبال می‌کنند.^(۱) این تومورها شایع‌ترین تومور گوش میانی و دومین تومور شایع درگیر کننده استخوان تمپورال محسوب می‌شود و در کل ۰.۳٪/۰.۳٪ از نئوپلاسم‌ها و ۶٪ از

تومورهای سروگردن را شامل می‌شوند. به طور معمول درمان این تومورها شامل آمبولیزاسیون و جراحی و یا رادیوتراپی می‌باشد که علی‌رغم درمان از میزان مرگ و میر بالایی برخوردارند.^(۲) گامانایف رادیو سرجری به‌عنوان تکنیک نوین درمان، با استفاده از تشعشعات کانونی گاما بر روی تومور انجام می‌پذیرد و اثر بخشی متفاوتی در تحقیقات مختلف برای

این مقاله خلاصه‌ای است از پایان‌نامه دکتر رامین ملایی روحانی جهت دریافت درجه دکترای تخصصی جراحی مغز و اعصاب به راهنمایی دکتر مازیار آذری و مشاوره دکتر فرید کاظمی گزیک، سال ۱۳۸۷.

- I) دانشیار و متخصص جراحی مغز و اعصاب، بیمارستان حضرت رسول اکرم(ص)، دانشگاه علوم پزشکی و خدمات بهداشتی-درمانی ایران، تهران، ایران
 - II) استادیار و متخصص جراحی مغز و اعصاب، بیمارستان حضرت رسول اکرم(ص)، دانشگاه علوم پزشکی و خدمات بهداشتی-درمانی ایران، تهران، ایران
 - III) متخصص جراحی مغز و اعصاب، بیمارستان حضرت رسول اکرم(ص)، دانشگاه علوم پزشکی و خدمات بهداشتی-درمانی ایران، تهران، ایران
 - IV) استادیار و متخصص جراحی مغز و اعصاب، تقاطع بزرگراه‌های شهید همت و چمران، دانشگاه علوم پزشکی و خدمات بهداشتی-درمانی ایران، تهران، ایران
- (*مؤلف مسئول)

رودهای محرک عروقی (Vasoactive Intestinal Peptide-VIP ایجاد می‌شود).^(۸)

در ارتباط با درمان این تومورها، باتوجه به عوارض بالا و مرگ و میر ناشی از میکروسرجری همواره انجام یک درمان جایگزین مدنظر بوده است.

در موارد کوچک و تشخیص در دهه های ۶ و ۷ می‌توان صرفاً پیگیری انجام داد، ولی در موارد نیاز به جراحی آمبولیزاسیون قبل از عمل در کاهش عوارض جراحی مؤثر می‌باشد.^(۹)

در مسیر درمان در مواردی اشعه درمانی به‌عنوان درمان همراه یا درمان اولیه مدنظر قرار می‌گیرد. این نتیجه می‌تواند به شکل رادیوتراپی مکسر (۴۰-۵۰ گری) و یا رادیوسرجری باشد.^(۱۰) این درمان‌های جایگزین خصوصاً در افراد مسن و یا بیماری‌های ناتوان کننده همزمان، شدیداً توصیه شده است.^(۱۱)

عوارض رادیوسرجری شامل ترومبوز ICA (Internal Carotid Artery-ICA)، رشد ثانویه تومور، نارسایی هیپوفیز-هیپوتالاموس، نشت CSF و نکروز تشعشعی بافت استخوان یا مغز می‌باشد.^(۱۲ و ۱۳)

میزان مرگ و میر در بیماران درمان شده با رادیوسرجری ۶/۲٪ و در آن‌هایی که با جراحی درمان شده‌اند ۲/۵٪ می‌باشد. بقای ۲۰ ساله بیماران درمان شده ۹۴٪ بود که ۷۷٪ آن‌ها بدون علامت بوده‌اند.^(۱۴ و ۱۵)

رادیوسرجری با گامانایف در سال ۱۹۶۷ توسط لارس لکسل سوئدی ابداع شد و اساس آن بر مبنای وجود منابع کبالت -۶۰ و هدایت تشعشع آن در یک سیستم بسته به سمت نقطه هدف به صورتی که بافت‌های مغزی اطراف حداقل آسیب را از درمان پذیرا باشند، بود. این درمان در حال حاضر برای بسیاری از تومورهای مغز خوش‌خیم مثل مننژیوم‌ها، نورینوم آکوستیک و گلوموس ژوگولر و نیز در ضایعات عروقی مغزی (Arterio-Venous Malformation-AVM) و متاستازهای مغزی با امید به بقا زیر ۱۵ سال مورد

آن ذکر شده است.^(۳) تومورهای گلوموس ژوگولر در گروه پاراگانگلیوماها تقسیم‌بندی شده و براساس محل ایجاد شامل: تومورهای کاروتید بادی، گلوموس واگال و گلوموس تمپانیکوم می‌باشند.

این تومورها غالباً در زنان و در دهه پنجم و ششم زندگی بروز می‌کنند و با توجه به شروع بی‌سروصدا غالباً در مراحل بالا تشخیص و مورد درمان قرار می‌گیرند.

این تومور از سلول‌های اصلی پاراگانگلیای واقع در جداره (ادوانتیشیا) بولب جوگولر منشاء گرفته و با شاخه اوریکولر عصب واگ (آرنولد) و یا شاخه تمپانیک عصب گلسوفارنژیال (جاکوبسن) انتشار می‌یابند.^(۴)

سلول‌های پاراگانگلیا از تاج عصبی جنینی به وجود آمده و عملکرد کمورسپتوری دارند و در طبقه‌بندی سیستم‌های جذب پیش‌سازهای آمینی و دکربوکسیلازی (APUD) قرار می‌گیرند.^(۵)

این پاراگانگلیوم‌ها غالباً اسپورادیک بوده ولی می‌توانند به صورت خانوادگی با وراثت اتوزومال غالب وجود داشته باشند که غالباً این حالت در سن بالای ۱۸ سال و در محل کروموزومی 11q23 دیده شده است.^(۶)

تومورهای گلوموس کپسول‌دار، خوش‌خیم و با رشد آهسته می‌باشند و بسیار پرعروق محسوب می‌گردند. این تومور از طریق مسیرهای با مقاومت کمتر مثل مجاری عروقی، مسیر عصب‌ها و مجاری استاوش در استخوان تمپورال گسترش یافته و تخریب وسیع در پتروز ایجاد می‌کند.^(۷)

علائم بالینی این تومور شامل کاهش شنوایی هدایتی، وزوز گوش ضربانی (تینیتوس) و علائمی چون پری گوش، اتوره، اتوراژی، برویی و عدم وجود درد می‌باشد. در موارد تومورهای بزرگ درگیری اعصاب کرانیال شامل خشونت صدا، اختلال بلع و درگیری اعصاب ۹-۱۱ مشاهده می‌شود. در حدود ۴-۲٪ موارد علائم مشابه فئوکروموسیتوم (هیپرتانسیون، تاکی کاردی و...) ناشی از ترشح کاتکولامین‌ها، نوراپی نفرین، سرتونین و پپتیدهای

استفاده قرار می‌گیرد. (۱۷ و ۱۶)

باتوجه به ریسک کم این نوع درمان و عوارض ناچیز آن تمایل به استفاده از رادیوسرجری رو به گسترش است؛ ولی باتوجه به جوان بودن و مدت زمان کوتاه ابداع این روش، بررسی هر چه بیشتر عوارض و نتایج حاصله از این درمان امری ضروری محسوب می‌گردد.

روش کار

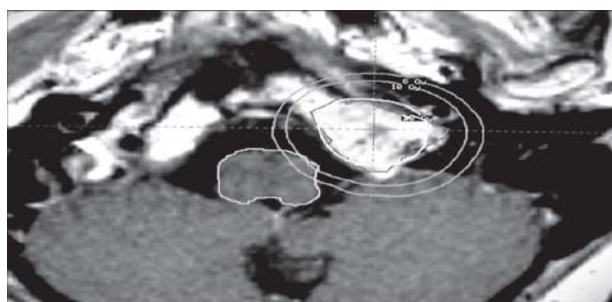
این تحقیق یک مطالعه مشاهده‌ای مقطعی (cross-sectional observational) بوده و در بیماران مبتلا به گلوموس ژوگولر که بین سال‌های ۸۶-۱۳۸۴ در مرکز گامانایف ایران تحت رادیوسرجری قرار گرفته‌اند، صورت پذیرفته است.

نمونه‌گیری به شیوه سرشماری (Census) و از بین بیمارانی که با تأیید تصویربرداری دچار گلوموس ژوگولر تومور بوده‌اند، انجام پذیرفته است. اطلاعات این بیماران توسط چک لیست‌ها از روی پرونده‌ی بالینی آنان جمع‌آوری و برطبق تصویربرداری بعد از رادیوسرجری (Follow up) مورد ارزیابی واقع شده است.

در بیماران انتخاب شده، فریم لکسل (Leksell) استریوتاکتیک بر روی سر فیکس شده و در دستگاه

MRI مورد تصویربرداری قرار گرفته و با نرم‌افزار دستگاه گامانایف لکسل مدل C پلان، مورد نیاز هر بیمار تنظیم گشته و براساس آن مورد رادیوسرجری با اشعه گاما قرار گرفته است (شکل شماره ۱).

بیماران به مدت ۲ سال بعد از درمان و با فواصل ۶ ماهه تحت MRI مجدد قرار گرفته و اندازه تومور و میزان رشد یا پسرفت آن‌ها کنترل گشته و وارد چک لیست تحقیق شده است. پس از جمع‌آوری داده‌ها، تجزیه و تحلیل آن‌ها با استفاده از نرم‌افزار آماری SPSS V.11.5 و متغیرهای کمی به صورت توصیف میانگین، میانه، نما (شاخص‌های مرکزی)، و نیز انحراف از معیار (شاخص پراکندگی) و متغیرهای کیفی به صورت ارائه درصد بیان شده است (جدول شماره ۱).



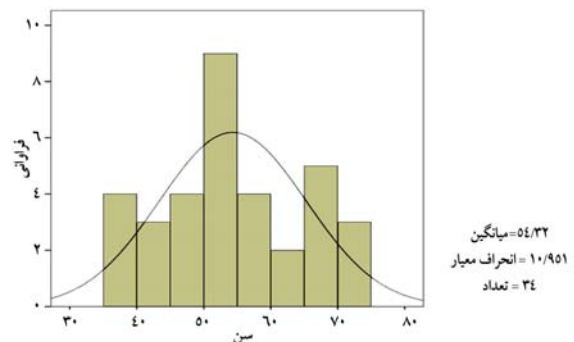
شکل شماره ۱- نمای تومور گلوموس و انتخاب دوزهای اشعه با هدف کمترین دوز به ساقه مغز

جدول شماره ۱- جدول متغیرها

ردیف	عنوان متغیر	متغیر از نظر نقش آن‌ها در تحقیق									
		متغیرها از نظر نوع					متغیرها از نظر مقیاس سنجش				
		کمی		کیفی			کمی		کیفی		
تعریف عملی	نسبتی	فاصله‌ای	رتبه‌ای	اسمی	کمی	نسبتی	کمی	نسبتی	فاصله‌ای	رتبه‌ای	
۱	سن										
۲	جنس										
۳	ایزودوز										
۴	مارژینال دوز										
۵	حجم تومور										
۶	ابعاد تومور										

یافته‌ها

در طی دوره مورد مطالعه ۳۴ بیمار تحت رادیوسرجری گمانایف قرار گرفته بودند؛ که از بین آن‌ها ۱۲ نفر مرد و ۲۲ نفر زن بودند (نسبت جنسی مرد به زن: ۱ به ۲). میانگین سنی نمونه‌ها نیز ۵۴/۳۲ سال (انحراف معیار = ۱۰/۹۵) بود (نمودار شماره ۱). میانگین حجم تومور درمان شده ۹/۹۳ سانتی‌متر مکعب با ۹۵٪ فاصله اطمینان ۱۱/۹۲ - ۷/۹۴ سانتی‌متر مکعب بود.

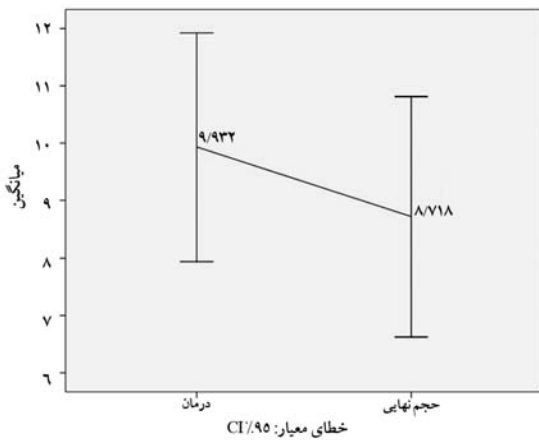


نمودار شماره ۱- فراوانی توزیع سنی بیماران در تحقیق

در مورد معیارهای گمانایف استفاده شده، میانگین ایزودوز ۵۰٪ تاییده شده ۴۹/۸۲ گری با انحراف معیار ۱۱/۰۵ گری بود. متوسط دوز مارژینال تاییده شده نیز ۱۷/۱۸ گری با انحراف معیار ۱/۹۹ گری بود. متوسط تعداد ایزوسنترها ۲۱ و میانگین ماکزیم دوز اشعه گاما ۳۶/۱۵ گری بود. میانگین درصد پوشش اشعه در نمونه‌ها ۹۷/۰۳٪ بود.

در نهایت ۲۹ نفر از نمونه‌ها کاهش حجم تومور داشتند

(۸۵/۳٪) و در ۵ نفر (۱۴/۷٪) نیز تغییری در حجم تومور حاصل نشد. در بیماران درمان شده در ۱۱ بیمار قطع یا کاهش تینیتوس، در ۲۳ بیمار بهبود عملکرد تکم و بلع و در ۹ بیمار بهبود کامل اختلال تعادل در طی ۲ سال پیگیری مشاهده شد. در ۲ بیمار فلج اعصاب کرانیال تحتانی شدت گرفته، در سه بیمار افت شنوایی شدت یافته و منجر به ناشنوایی بیمار گردید. در سایر بیماران علائم بدون پیشرفت بود (۸۶٪). در مجموع در نمونه‌های بررسی شده، حجم تومور به میزان ۱/۲۱ سانتی‌متر مکعب کاهش یافته و به حجم میانگین ۸/۷۲ سانتی‌متر مکعب در انتهای مطالعه رسیده بودند (نمودار شماره ۲).



نمودار شماره ۲- میزان تغییرات حجم تومور بر حسب سانتی‌متر مکعب در روند پیگیری بعد از درمان

جمع‌بندی نتایج مطالعه در جدول شماره ۲ نشان داده شده است.

جدول شماره ۲- جمع‌بندی مشخصات بیماران و پروتکل گمانایف

متغیر	میانگین ± انحراف معیار	میانه	۹۵٪ فاصله اطمینان
سن (سال)	۵۴/۳۲ ± ۱۰/۹۵	۵۳/۵۰	۵۰/۵۰ - ۵۸/۱۴
جنس	مرد ۱۲ (۳۰/۳٪) زن ۲۲ (۶۴/۷٪)		
حجم تومور (cm ³)	۹/۹۳ ± ۵/۷۱	۸/۰۰	۷/۹۴ - ۱۱/۹۲
ایزودوز ۵۰ درصد	۴۹/۸۲ ± ۱۱/۰۵	۵۰/۰۰	۴۵/۹۷ - ۵۳/۶۸
دوز مارژینال (Gy)	۱۷/۱۸ ± ۱/۹۹	۱۷/۵۰	۱۶/۴۸ - ۱۷/۸۷
تعداد ایزوسنتر	۲۱ ± ۱۳	۱۸	۱۶ - ۲۶
دوز ماکزیم (Gy)	۳۶/۱۵ ± ۷/۴۰	۳۶/۰۰	۳۳/۵۶ - ۳۸/۷۳
درصد پوشش (%)	۹۷/۰۳ ± ۲/۰۳	۹۷/۰۰	۹۵/۹۷ - ۹۸/۰۹
حجم نهایی تومور (cm ³)	۸/۷۲ ± ۶/۰۰	۶/۸۵	۶/۶۲ - ۱۰/۸۱
تفاوت حجم (cm ³)	۱/۲۱ ± ۱/۳۶	۰/۶۵	۰/۷۴ - ۱/۶۹
کاهش بدون تغییر حجم	۲۹ (۸۵/۳٪) ۵ (۱۴/۷٪)		

cm³ = سانتی‌متر مکعب

Gy = گری

بحث و نتیجه‌گیری

با توجه به عوارض بالا و مرگ و میر قابل توجه و نیز دشواری‌های تکنیکال انجام جراحی‌های باز در تومورهای گلوموس ژوگولر، توجه روز افزون به انجام درمان‌های جایگزین (Alternative) در ارتباط با این تومورها نقش بسزایی پیدا کرده است.

با گذشت کمتر از ۴۰ سال از عمر رادیوسرجری اثر بخشی آن در درمان ضایعات خوش خیم و عروقی کماکان مورد بحث واقع شده است.

شاید عمر اولین بررسی‌های تومورهای گلوموس ژوگولر در شاخه‌ی رادیوسرجری قدمتی کمتر از ۲۰ سال را داشته باشد. در سال ۱۹۹۹ گروه Eustaccio، ۱۳ بیمار را در یک دوره ۲۸ ماهه بررسی کردند؛ آن‌ها ۳۱٪ پسرفت رادیولوژیکی در تومور را مشاهده کردند که شاید اولین تحقیقاتی باشد که بر روی این تومور صورت پذیرفته است.^(۱۷) در جامع‌ترین تحقیقی که بر روی تومورهای گلوموس توسط گروه Liscak و بر روی ۶۶ بیمار با دوره پیشگیری ۲۴ ماهه انجام شد، هیچ کدام از نمونه‌ها افزایش اندازه تومور را نشان ندادند؛ ولی میزان پسرفت این تومور در حد ۲۹٪ تخمین زده شد.^(۱۸) تقریباً تمامی تحقیقات انجام شده در زمینه رادیوسرجری و گلوموس ژوگولر، میزان بالای ۸۵٪ بهبود علائم نورولوژیک و یا حداقل توقف آن‌ها را گزارش نموده‌اند.^(۱۹-۲۲)

میزان موفقیت رادیوسرجری مستقیماً با انتخاب بیماران مناسب در ارتباط می‌باشد. بهترین نتایج در تومورهای حداکثر با قطر ۳ سانتی‌متر و حجم ۱۵ سانتی‌متر مکعب دیده شده است. تغییرات ناشی از

درمان رادیوسرجری از ۳ ماه پس از درمان شروع شده؛ در این دوره به علت نکروز مرکز تومور، افزایش اندازه اولیه چندان بعید به نظر نمی‌رسد.^(۲۱)

در این نوع درمان عوارض زودرس و دیررسی در نظر گرفته شده است که عوارض زودرس آن شامل تشنج و ادم اطراف تومور پس از درمان رادیوسرجری است که غالباً در چند هفته اول پس از درمان دیده می‌شود و کاملاً به اندازه تومور و میزان اشعه دریافتی ارتباط دارد. این عوارض به خوبی به درمان‌های محافظه کارانه مثل کورتیکواستروئیدها پاسخ می‌دهند.^(۷)

عوارض دیررس رادیوسرجری شامل هیدروسفالی و یا پارزی موقت یا دائم اعصاب کرانیال تحتانی می‌باشد که گاه حتی نیاز به مداخله جراحی را مطرح می‌سازد.^(۲۳)

این تحقیق همان گونه که مشخص می‌باشد با توجه به تعداد بیماران (۲۴ بیمار) و مدت ۲۴ ماه پیگیری از ارزش مناسبی در این بررسی‌ها برخوردار است. در پیگیری دو ساله بیماران حدود ۸۵٪ بیماران درمان شده از پسرفت رادیولوژیک تومور برخوردار بوده‌اند که در مقایسه با سایر تحقیقات انجام شده از این نوع، درصد بالاتری را به خود اختصاص داده است که احتمالاً به علت انتخاب مناسب بیماران (با توجه به شاخص‌های ذکر شده در تحقیقات گذشته)، افزایش گستره طیف دوز مارژینال تایید شده و نیز پوشش بالای اشعه بر روی تومور (۹۷٪) در مقایسه با سایر تحقیقات می‌باشد (جدول شماره ۳).

مجموع مطالعات انجام شده از سال ۱۹۹۹ تا سال ۲۰۰۶ در جدول شماره ۲ آورده شده است.

جدول شماره ۳ - جمع‌بندی مطالعات انجام شده قبلی و مقایسه با مطالعه حاضر

مطالعه	تعداد بیماران	پاسخ تومور (%)				دوره پیگیری (میانگین: ماه)	بهبود یا عدم تغییر نورولوژیک (%) (به شرح متن)	طیف دوز مارژینال تابیده شده (Gy)
		پیشرفت	بدون تغییر	پسرفت	نامعلوم			
Eustacchio et al. (1999;17)	۱۳	۰	۴۶	۳۱	۲۳	۳۸	۱۰۰	۲۰ - ۱۲
Liscak et al. (1999;18)	۶۶	۰	۴۲	۲۹	۲۹	۲۴	۹۵	۳۰ - ۱۰
Jordan et al. (2000;19)	۸	۰	۳۸	۵۰	۱۲	۲۷	۸۸	۲۰ - ۱۲
Saringer et al. (2001;20)	۱۳	۰	۷۷	۲۳	۰	۵۰	۱۰۰	۱۴ - ۹
Foote et al. (2002;21)	۲۵	۰	۶۸	۳۲	۰	۳۷	۹۶	۱۸ - ۱۲
Sheehan et al. (2005;22)	۸	۰	۳۸	۵۰	۱۲	۲۸	۱۰۰	۱۸ - ۱۲
Varma et al. (2006;23)	۱۷	۲۳	۳۰	۴۷	۰	۴۸	۸۸	۱۸ - ۱۳
Gerosa et al. (2006;24)	۲۰	۰	۵۵	۴۵	۰	۴۰/۵	۹۵	۲۴ - ۱۳
مطالعه حاضر	۳۴	۰	۱۵	۸۵	۰	۲۴	۸۶	۲۳ - ۱۳
جمع بندی	۲۰۴	۲	۵۵	۳۱	۱۲	۳۵	۹۴	۲۰ - ۱۲

Gy = گری

بی‌خطر در درمان تومورهای گلوموس ژوگولار می‌باشد. اما، مطالعات آینده نگر و پیگیری‌های بیشتر می‌تواند نتایج مفیدتر و دقیق‌تری را در این زمینه ارائه دهد. با توجه به ارجاع اغلب بیماران این مطالعه از نواحی دیگر (و بعضاً خارج از کشور) و نیز نیاز به پیگیری طولانی مدت علائم در این نوع درمان، محدودیت‌هایی در بررسی بهبود علائم مشاهده شد. هزینه بالای درمان و نیز تعداد محدود این بیماران سایر محدودیت‌های تحقیق محسوب می‌شود.

مطالعه حاضر از نظر اینکه اولین مطالعه انجام شده از این دست در کشور ایران می‌باشد، حائز اهمیت ویژه‌ای است؛ و جمع‌بندی داده‌ها با داده‌های مطالعات قبلی، هر چند که متدولوژی متفاوتی بر آن‌ها حاکم است، می‌تواند اطلاعات ارزشمندی در زمینه اثربخشی گامانایف رادیوسرجری بر داده‌های بین‌المللی بیفزاید. در مجموع با توجه به کاهش یا ثابت ماندن حجم تومور در درصد بالایی از بیماران، مطالعه حاضر نشان داد که رادیوسرجری استرئوتاکتیک روشی مؤثر و

فهرست منابع

1- Rosenwasser H. Carotid body tumor of the middle ear and mastoid. *Neurosurgery*; 1995. 41: 64-67.

2- Moffat DA, Hardy DG. Surgical management of large glomus jugulare tumours: Infra- and trans-temporal approach. *J Laryngol Otol*; 1989. 103(12): 1167-80.

3- Sen C, Hague K, Kacchara R, Jenkins A, Das S, Catalano P. Jugular foramen: microscopic anatomic features and implications for neural preservation with reference to glomus tumors involving the temporal bone. *Neurosurgery*; 2001. 48: 838-48.

4- Masson P. Le glomus neurmo-yo-arterial des régions tactiles et ses tumeurs. *Lyon Chir*; 1994. 16: 257-80.

- 5- Okada O, Demitsu T, Manabe M, Yoneda K. A case of multiple subungual glomus tumors associated with neurofibromatosis type 1. *J Dermatol*; 1999. 26: 535-37.
- 6- Al-Mefty O, Teixeira A. Complex tumors of the glomus jugulare: criteria, treatment, and outcome. *J Neurosurg*; 2002. 97: 1356-66.
- 7- Stafford SL, Pollock BE, Foote RL. Meningioma radiosurgery: tumor control, outcomes, and complications among 190 consecutive patients. *Neurosurgery*; 2001. 49(5): 1029-37.
- 8- Prabhu SS, DeMonte F. Complete resection of a complex glomus jugulare tumor with extensive venous involvement. Case report. *Neurosurg Focus*; 2004. 17: E12.
- 9- Maarouf M, Voges J, Landwehr P. Stereotactic linear accelerator-based radiosurgery for the treatment of patients with glomus jugulare tumors. *Cancer*; 2003. 97: 1093-98.
- 10- Eustacchio S, Trummer M, Unger F, Schröttner O, Sutter B, Pendl G. The role of Gamma Knife radiosurgery in the management of glomus jugular tumours. *Acta Neurochir Suppl*; 2002. 84: 91-7.
- 11- Donet A, Valade D, Régis J. Gamma knife treatment for refractory cluster headache: prospective open trial. *J Neurol Neurosurg Psychiatr*; 2005. 76(2): 218-21.
- 12- Chin LS, Lazio BE, Biggins T, Amin P. Acute complications following gamma knife radiosurgery are rare. *Surg Neurol*; 2000. 53(5): 498-502.
- 13- Heraman JM, Petit JH, Amin P, Kwok Y, Dutta PR, Chin LS. Repeat gamma knife radiosurgery for refractory or recurrent trigeminal neuralgia: treatment outcomes and quality-of-life assessment. *Int J Radiat Oncol Biol Phys*; 2004. 59(1): 112-16.
- 14- Cho DY, Tsao M, Lee WY, Chang CS. Socioeconomic costs of open surgery and gamma knife radiosurgery for benign cranial base tumors. *Neurosurgery*; 2006. 58(5): 866-73.
- 15- Gottfried ON, Liu JK, Couldwell WT. Comparison of radiosurgery and conventional surgery for the treatment of glomus jugulare tumors. *Neurosurg Focus*; 2004. 17: 254-59.
- 16- Stafford SL, Pollock BE, Foote RL. Meningioma radiosurgery: tumor control, outcomes, and complications among 190 consecutive patients. *Neurosurgery*; 2001. 49(5): 1029-37.
- 17- Eustacchio S, Leber K, Trummer M, Unger F, Pendl G. Gamma knife radiosurgery for glomus jugulare tumors. *Acta Neurochir*; 1999. 141: 811-18.
- 18- Liscak R, Vladyka V, Wowra B, Kemeny A, Forster D, Burzaco JA, et al. Gamma knife radiosurgery of the glomus jugulare tumor- early multicenter experience. *Acta Neurochir (Wien)*; 1999. 141: 1141-46.
- 19- Saringer W, Khayal H, Ertl A, Schoeggel A, Kitz K. Efficacy of gamma knife radiosurgery in the treatment of glomus jugulare tumors. *Minim Invasive Neurosurg*; 2001. 44: 141-46.
- 20- Foote RL, Pollock BE, Gorman DA, Schomberg PJ, Stafford SL, Link MJ, et al. Glomus jugulare tumor: Tumor control and complications after stereotactic radiosurgery. *Head Neck*; 2002. 24: 332-39.
- 21- Sheehan J, Kondziolka D, Flickinger J, Lunsford D. Gamma knife surgery for glomus jugulare tumors: an intermediate report on efficacy and safety. *J Neurosurg*; 2005. 102: 241-46.
- 22- Varma A, Nathoo N, Neyman G, Suh JH, Ross J, Park J, et al. Gamma knife radiosurgery for glomus jugulare tumors: volumetric analysis in 17 patients. *Neurosurgery*; 2006. 59: 1030-36.
- 23- Jordan JA, Roland PS, McManus C, Weiner RL, Giller CA. Stereotactic radiosurgery for glomus jugulare tumors. *Laryngoscope*; 2000. 110: 35-38.
- 24- Gerosa M, Visca A, Rizzo P, Foroni R, Nicolato A, Bricolo A. Glomus jugulare tumors: the option of gamma knife radiosurgery. *Neurosurgery*; 2006. 59: 561-69.

The Effect of Gamma Knife Radiosurgery in Treated Glomus Jugulare Tumors in Iran Gamma Knife Center between 2005-2007

M. Azar, MD^I F. Kazemi Gazik, MD^{II}
R. Malaei Rohani, MD^{III} *B. Alijani, MD^{IV}

Abstract

Background: Glomus jugulare tumors are encapsulated, slowly growing, highly vascular and locally invasive tumors. These tumors arise from para-ganglionic cells and they are histologically benign. The purpose of this study is to evaluate Gamma Knife Radiosurgery (GKRS) on the local tumor control.

Methods: This study is an observational cross-sectional research in which thirty-four patients with histologically confirmed Glomus jugulare tumor underwent GKRS either as primary or an adjuvant therapeutic option. In 83% of patients, GKRS was the only treatment and the rest of the cases had previously undergone microsurgery. The tumor volume ranged from 1.7 to 2.3 cm³, and the Gamma Knife Radiosurgery was performed through 13 to 23 Grays and marginal dose of radiation with irradiation coverage of 35 to 70%. The median follow-up period after surgery was 24 months. The results were analyzed with SPSS V.11.5 and variants have been described as percentage or mean, median and standard deviation.

Results: In the all patients the tumor size decreased or remained unchanged. No patient had a tumor growth after the prescribed treatment dose; and the major reported complication was the peri-tumoral brain edema.

Conclusion: The findings of this study showed that GKRS is an important option for Glomus jugulare tumors either as primary or adjuvant treatment. However, longer follow-up period is necessary to further clarify the long-term outcomes.

Keywords: 1) Glomus jugulare tumor 2) Gamma-knife radiosurgery
3) Tumor volume 4) Complications 5) Neurologic symptoms

This article is a summary of the thesis by R. Malaei Rohani, MD for the degree of speciality in Neurosurgery under supervision of M. Azar, MD and consultation with F. Kazemi Gazik, MD (2008).

I) Associate Professor of Neurosurgery, Hazrat-e-Rasool Akram Hospital, Iran University of Medical Sciences and Health Services, Tehran, Iran

II) Assistant Professor of Neurosurgery, Hazrat-e-Rasool Akram Hospital, Iran University of Medical Sciences and Health Services, Tehran, Iran

III) Neurosurgeon, Hazrat-e-Rasool Akram Hospital, Iran University of Medical Sciences and Health Services, Tehran, Iran

*IV) Assistant Professor of Neurosurgery, Crossing of Shahid Hemmat and Chamran Expressways, Iran University of Medical Sciences and Health Services, Tehran, Iran (*Corresponding Author)*