

هامارتوم کندروئید قفسه سینه در نوزادی: گزارش یک مورد نادر

چکیده

مقدمه: هامارتوم کندروئید قفسه سینه، تومور خوش خیم بسیار نادری است که معمولاً هنگام تولد یا در ابتدای دوران کودکی بروز می‌یابد. این بیماری غالباً به صورت یک توده قابل لمس در جدار قفسه سینه ظاهر می‌یابد. در این مطالعه، تظاهرات بالینی، یافته‌های تصویربرداری و هیستوپاتولوژیک یک مورد نادر از هامارتوم کندروئید قفسه سینه در یک نوزاد گزارش می‌شود.

معرفی بیمار: بیمار نوزاد پسر ۱۶ روزه‌ای بود که با شکایت یک توده قابل لمس در سمت راست قدام قفسه سینه به ابعاد ۴×۵×۲ سانتی‌متر (cm) در بیمارستان حضرت علی اصغر (ع) مورد بررسی قرار گرفت. یافته‌های سونوگرافی و سی‌تی اسکن حاکی از وجود توده بافت نرم پرعروق به ابعاد ۲۸×۱۶ میلی‌متر (mm) بدون نفوذ به داخل مدیاستن و فاقد مواردی همچون نکروز و کلسیفیکاسیون بود. به دنبال جراحی توده خارج گردید. گزارش‌های پاتولوژی نشان‌دهنده کندروما خوش خیم حاوی پرولیفراسیون ندولار کندروسیت‌ها بدون تغییرات آتیپیک هسته‌ای و فاقد میتوز و نکروز بود.

نتیجه‌گیری: علی‌رغم بروز بسیار نادر هامارتوم کندروئید در نوزادان، این بیماری می‌بایست به عنوان یکی از تشخیص‌های افتراقی در بررسی توده‌های قفسه سینه در نوزادان مورد توجه قرار گیرد تا با اقدامات مناسب از عوارض احتمالی همچون مشکلات تنفسی ممانعت شود. جراحی به منظور خارج کردن توده در صورت امکان، به همراه درمان محافظه‌کارانه معمولاً نتایج درمانی مناسبی دارد.

کلیدواژه‌ها: ۱- هامارتوم کندروماتوز ۲- نوزاد ۳- قفسه سینه

* دکتر نسربین خالصی I

دکتر فریبا جهانگیری II

گلنار گوهردهی III

دکتر سید محمد فرشته‌نژاد IV

تاریخ دریافت: ۱۳/۵/۸۸، تاریخ پذیرش: ۸۹/۲/۸

مقدمه

برخی نواحی با سلول‌های دوکی و به ویژه با استخوان‌های نابالغ (Woven) و کیست‌های هموراژیک ترکیب می‌شود؛ در حالی که مورفولوژی‌های غیر معمول اغلب باعث مشکلات تشخیصی به ویژه نئوپلاسم‌های مهاجم می‌شود.^(۱)

با توجه به شیوع بسیار نادر و عوارضی که می‌تواند به دنبال عدم تشخیص به موقع و صحیح این تومور برای نوزاد به همراه داشته باشد، یک مورد هامارتوم کندروماتوز در یک نوزاد ۱۶ روزه که در مقایسه با موارد مشابه در سن بسیار کمتری تحت جراحی قرار گرفته است، گزارش می‌شود.

هامارتوم کندروئید تومور خوش خیم بسیار ناشایعی است که معمولاً هنگام تولد یا در ابتدای دوران کودکی تشخیص داده می‌شود.^(۱) شیوع آن بین تومورهای اولیه استخوانی ۱ در ۳۰۰۰ (۰/۰۰۳) گزارش شده است. این تومور معمولاً از قفسه سینه منشأ می‌گیرد و ممکن است به صورت یک توده قابل لمس در جدار قفسه سینه مشخص شده و باعث عوارض تنفسی شود.^(۲-۴) در برخی موارد نیز به عنوان یک یافته اتفاقی به وجود آن پی برده می‌شود.^(۵)

هامارتوم کندروماتوز از ندول‌های پرولیفره شده از غضروف هیالین تشکیل شده است که به طور تناوبی در

I) استادیار و متخصص بیماری‌های کودکان، فوق تخصص نوزادان، تقاطع بزرگراه شهید همت و چمران، دانشگاه علوم پزشکی و خدمات بهداشتی-درمانی ایران، تهران، ایران (*مؤلف مسئول)
II) استادیار و متخصص بیماری‌های کودکان، فوق تخصص جراحی کودکان، دانشگاه علوم پزشکی و خدمات بهداشتی-درمانی ایران، تهران، ایران
III) دانشجوی پزشکی، عضو کمیته پژوهشی دانشجویی، دانشگاه علوم پزشکی و خدمات بهداشتی-درمانی ایران، تهران، ایران
IV) پزشک عمومی، عضو کمیته پژوهشی دانشجویی و مرکز توسعه تحقیقات بالینی بیمارستان فیروزگر (FCRDC)، دانشگاه علوم پزشکی و خدمات بهداشتی-درمانی ایران، تهران، ایران

معرفی بیمار

بیمار نوزاد پسر ۱۶ روزه‌ای بود که با شکایت توده‌ای به ابعاد $3 \times 5 \times 4$ cm در سمت راست دیواره قدامی قفسه سینه به بیمارستان حضرت علی اصغر (ع) ارجاع داده شد. بیمار حاصل زایمان سزارین، ترم، فرزند اول خانواده و پدر و مادر غیر منسوب بودند. مراقبت‌های دوران بارداری مادر نیز مناسب بوده است. وزن هنگام تولد نوزاد ۲۰۳۰ گرم و قد نوزاد ۴۸ سانتی متر گزارش شد. محل توده در قسمت راست استرنوم و در محاذات مفصل کوستواسترنال دنده‌های ۳ تا ۶ بود (شکل شماره ۱). در معاینه فیزیکی بیمار هوشیار بوده، رنگ پریده و ایکتریک نبود و حال عمومی خوبی داشت. قوام توده سفت و غضروفی و توده غیر متحرک بود، ولی پوست روی توده حرکت می‌کرد. محل توده گرمی، قرمزی و ضربان نداشت.

بیمار هنگام مراجعه به جز توده، مشکلات دیگری همچون بی‌اشتهایی، تب، اسهال، استفراغ، دیسترس تنفسی و فلاشینگ نداشت. وزن نوزاد در روز ۱۶ پس از تولد ۲۵۰۰ گرم و علائم حیاتی بیمار در بدو ورود به قرار زیر بود:

فشار خون (BP): $75/43$ mmHg

تعداد ضربان قلب (PR): $160/min$

تعداد تنفس (RR): $60/min$

درجه حرارت آگزیلاری (T): $36/8$ °C

در ادامه معاینه ارگان‌ها، سر و گردن نرموسفال و بدون ناهنجاری بود؛ در حالی‌که در معاینه قلبی علاوه بر صدای اول و دوم قلبی، سوفل سیستولیک I-II/VI نیز سمع شد. سمع ریه‌ها نکته غیرطبیعی نداشت و شکم نرم و بدون ارگانومگالی بود. اندام‌ها طبیعی و بدون ناهنجاری و نبض هر چهار اندام قرینه لمس شد. رفلکس‌های نوزادی نرمال بود.

بیمار در همان روز مراجعه، بستری و اقدامات تشخیصی لازم صورت گرفت. در سونوگرافی انجام شده

از قفسه سینه در روز اول بستری، در سمت راست و فوقانی توده بافت نرم پرعروق به ابعاد 16×28 میلی متر بدون نفوذ به داخل مدیاستن گزارش شد که حاوی مواردی همچون نکروز و کلسیفیکاسیون داخل توده نبود.

با توجه به مشاوره انکولوژی انجام شده و توصیه به انجام بیوپسی، در روز چهارم بستری از توده جدار قفسه سینه بیوپسی اکسترنال (Excisional biopsy) به عمل آمد که در حین بیوپسی جدار توده حالت غضروفی داشته و داخل آن نسج نکروتیک بود. در نتیجه بررسی پاتولوژی از نمونه تومور هامارتوما کندروماتوز نوع نوزادی (Infantile type) گزارش شد. همچنین در سونوگرافی انجام شده از شکم، کبد، کیسه صفرا، پانکراس، طحال، کلیه‌ها و لگن طبیعی گزارش شد.

در روز پنجم بستری عکس قفسه سینه از بیمار گرفته شد که در آن سایه دانسیته بافت نرم به طول تقریبی $3/5$ سانتی متر بر روی سایه قلب و مدیاستن دیده شد. نتیجه آزمایش‌های انجام شده در زیر آمده است:

Serum WBC: $14.5 \times 10^3/\mu\text{L}$ (PMN: 70%,

Lymph: 22%)

Hb: 11.4 g/dL, Hct: 31.9%,

Serum Plt: $480 \times 10^3/\mu\text{L}$

G6PD: Sufficient Blood Group: A⁺

Direct Coombs: Negative

Retic: 1% CRP: Negative, BS: 87 mg/dL,

BUN: 4 mg/dL, Cr: 0.1 mg/dL, PT: 12 sec,

PTT: 28.5 sec

SGOT: 95 U/L, SGPT: 31 U/L,

LDH: 869 U/L, ALP: 566 U/L,

Bilirubin → Total: 11.3 mg/dl,

Direct: 0.2 mg/dL

T₄: 9 μg/dL

TSH: 0.6 μU/mL

همچنین نتایج آزمایش کامل و کشت ادرار، غلظت الکترولیت‌های سرمی و گازهای شریانی طبیعی گزارش شد. هشت روز پس از بستری بیمار با رضایت شخصی مرخص و چهل روز بعد مجدداً مراجعه و در بخش

جراحی بستری شد.

طی این مدت اندازه توده تغییر نکرده بود و بیمار کماکان جز توده جدار قفسه سینه مشکل دیگری نداشت. سایر معاینات نرمال بود. وزن نوزاد در این هنگام ۳/۵ کیلوگرم و علائم حیاتی بیمار به قرار زیر بود:

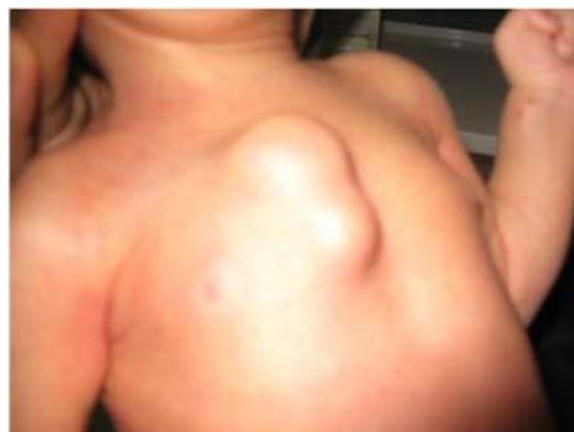فشار خون (BP): ۹۰/۶۵ mmHg

تعداد ضربان قلب (PR): ۱۱۰/min

تعداد تنفس (RR): ۳۲/min

درجه حرارت آگزیلاری (T): ۳۷ °C

در سی تی اسکن اسپیرال که بیمار به همراه داشت افیوژن و ضایعات تومورال ندولار نداشت و ریه‌ها نیز نرمال بودند (شکل شماره ۲).



شکل شماره ۱- تصویر توده جدار قفسه سینه در نوزاد مورد بررسی

آزمایش‌های پاراکلینیک مجدداً برای بیمار انجام شد که نتایج آن به قرار زیر است:

Serum WBC: $11.8 \times 10^3/\mu\text{L}$ (PMN: 39%,

Lymph: 50%, Bond: 8%)

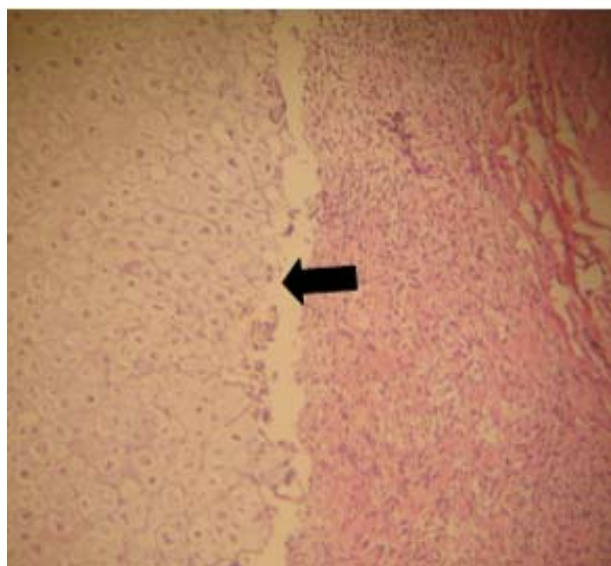
Hb: 10.2 g/dL, MCV: 89 fL, MCH: 30 pg,

Serum Plt: $396 \times 10^3/\mu\text{L}$

BS: 108 mg/dL, BUN: 10 mg/dL,

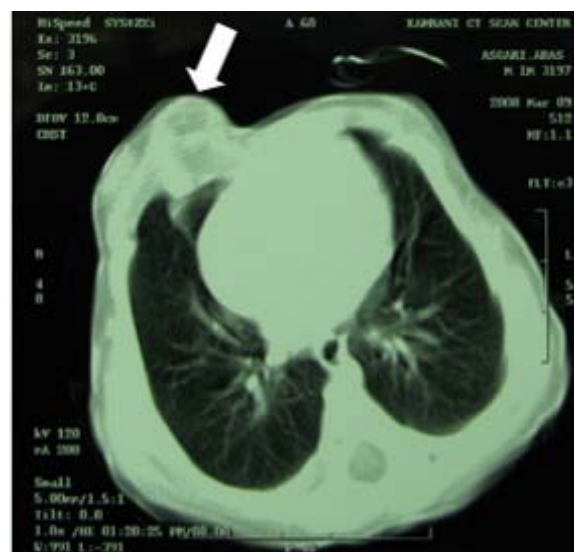Cr: 0.4 mg/dL

ضمن آنکه نتایج آزمایش کامل ادرار و الکترولیت‌های سرمی طبیعی بود. دو روز پس از بستری مجدد بیمار، عمل جراحی رزکشن توده جدار قفسه سینه انجام و نمونه برای پاتولوژی ارسال شد. در عمل با برش عرضی توده با قوام غضروفی تا حد ممکن با کورت تراشیده شد. گزارش پاتولوژی حاکی از کندروما خوش خیم حاوی پرولیفراسیون ندولار کندروسیت‌ها بدون تغییرات آتیپیک هسته‌ای و فاقد میتوز و نکروز بود (شکل شماره ۳).



شکل شماره ۳- تصویر بافت‌شناسی نمونه نشان‌دهنده کندروما خوش خیم حاوی پرولیفراسیون ندولار کندروسیت‌ها بدون تغییرات آتیپیک هسته‌ای و فاقد میتوز و نکروز

بیمار تا روز دوم بعد از عمل تحت نظر بود و با حال عمومی خوب و دستور دارویی سفکسیم از بیمارستان ترخیص شد.



شکل شماره ۲- تصویر توده در سی تی اسکن اسپیرال

بحث

هامارتوم کندروماتوز، تومور بسیار ناشایعی است که اغلب به صورت توده‌های بزرگ در دنده‌ها در زمان تولد یا در کودکی تشخیص داده می‌شود.^(۱) تاکنون اکثر موارد گزارش شده از این بیماری نادر در غالب مقالات گزارش موردی بوده است که بعضاً با اسامی متفاوتی نامگذاری شده و بارها با انواع دیگر نئوپلاسم‌ها مانند کیست‌های استخوانی آنوریسمال، کندروسارکوما، استئوسارکوما و غیره اشتباه شده است. در ایران نیز تاکنون موردی از این بیماری به صورت یک مقاله گزارش موردی منتشر شده، به ثبت نرسیده است.

کندروماتوز هامارتوما معمولاً در حفره مدولا یا در سطح دنده رخ می‌دهد^(۲) و به طور شایع از ناحیه مرکزی دنده منشأ می‌گیرد و می‌تواند چندین دنده را به طور همزمان درگیر کند.^(۳) این توده‌ها اغلب منفرد هستند، ولی نوع دوطرفه یا چند کانونی هم در تعداد کمی از موارد اتفاق می‌افتد.^(۴،۵)

در مطالعه‌ای که در سال ۱۹۶۴ توسط Ellison و Hall انجام شد،^(۶) یکی از اولین موارد استئوکندروسارکوما معرفی شد. در مطالعه گزارش موردی دیگری که در سال ۱۹۹۹ توسط Ayala و همکاران ارائه شد یک بیمار به اشتباه کندروسارکوما تشخیص داده شد.^(۷) چندین مقاله دیگر هم این تومور را در دسته مزانشیموما خوش خیم یا بدخیم قرار دادند.^(۸،۹)

در مطالعه‌ی دیگری که یک توده دیواره قفسه سینه را مورد بررسی قرار داد، ضایعه‌ای که ترکیبی از بافت نرمال در استخوان و خوش خیم و بدون تهاجم بوده و از زمان تولد ظاهر شده بود، هامارتوم تشخیص داده شد.^(۱۰) نویسندگان این مقاله واژه هامارتوم جدار قفسه سینه را استفاده کردند که در مقالات دیگری نیز به کار رفته بود.^(۱۱-۱۲) در بزرگ‌ترین مطالعه گزارش موردی که ۱۲ کودک را معرفی کرد، ۷۵٪ آن‌ها در زمان تشخیص زیر یک سال بودند و بزرگ‌ترین بیمار ۱۳ سال داشت.^(۱۳) بررسی

بسیاری از موارد کندروماتوز هامارتوما که در تولد یا اوایل کودکی ظاهر شده بود دلالت بر این مطلب دارد که تکامل آن‌ها اغلب از دوران درون رحمی شروع می‌شود.^(۱۴،۱۵) همچنین چندین مقاله نشان دادند که پسرها کمی بیشتر از دختران تحت تاثیر قرار می‌گیرند.^(۱۶)

کندروماتوز هامارتوما رشد آرامی دارد و به صورت توده قابل لمس تظاهر می‌یابد.^(۱۷) از نشانه‌های آن می‌توان عوارض تنفسی در نتیجه اثر فشاری روی ریه‌ها را نام برد. شدت عوارض بسته به اندازه و محل ضایعه از سرفه تا نارسایی تنفسی متغیر است.^(۱۸) اندازه این تومور معمولاً بزرگ است و ممکن است با تومورهای استخوانی اشتباه شود که در گزارش حاضر اندازه‌ای معادل ۳×۴ سانتی‌متر داشت. غالباً تومورهای اولیه استخوانی در کودکان بسیار نادر است.

درمان مناسب کندروماتوز هامارتوما شامل درمان علامتی و یا جراحی و خارج کردن توده در صورت امکان است. در مورد معرفی شده، نوزاد ۶۵ روزه با توده ای با ابعاد فوق در سمت راست جدار قفسه سینه، تحت عمل جراحی رزکشن توده قرار گرفت و در نهایت با حال عمومی مناسب از بیمارستان مرخص شد. قابل توجه آنکه نوزاد مورد بررسی در گزارش حاضر در مقایسه با سایر موارد گزارش شده در سن پایین‌تری تحت جراحی قرار گرفت. ضمن آنکه اکثر موارد پیشین در سنین کودکی قرار داشتند، حال آنکه بیمار مورد بررسی در این مطالعه نوزاد ۱۶ روزه بود.

علی‌رغم بروز بسیار نادر هامارتوم کندروماتوز در نوزادان، این بیماری می‌تواند به عنوان یکی از تشخیص‌های افتراقی در توده‌های قفسه سینه در نوزادان مطرح باشد. عدم تشخیص صحیح و به موقع و تأخیر در اقدامات درمانی می‌تواند منجر به بروز عوارضی همچون عوارض تنفسی در کودک شود. امروزه درمان مناسب کندروماتوز هامارتوما شامل درمان علامتی و یا جراحی و خارج کردن توده در صورت امکان است.

فهرست منابع

- 1- Amstalden EM, Carvalho RB, Pacheco EM, Oliveira-Filho A, Stragea-Neto L, Rosenberg AE. Chondromatous hamartoma of the chest wall: description of 3 new cases and literature review. *Int J Surg Pathol*; 2006. 14(2): 119-26.
- 2- McLeod RA, Dahlin DC. Hamartoma (mesenchymoma) of the chest wall in infancy. *Radiology*; 1979. 131: 657-61.
- 3- Cohen MC, Drut R, Garcia C, Kaschula RO. Mesenchymal hamartoma of the chest wall: A cooperative study with review of the literature. *Pediatr Pathol*; 1992. 12: 525-34.
- 4- Ayala AG, Ro JY, Bolio-Solis A, Hernandez-Batres F, Eftekhari F, Edeiken J. Mesenchymal hamartoma of the chest wall in infants and children: A clinicopathological study of five patients. *Skeletal Radiol*; 1993. 22: 569-76.
- 5- Groom KR, Murphey MD, Howard LM, Lonergan GJ, Rosado-De-Christenson ML, Torop AH. Mesenchymal hamartoma of the chest wall: Radiologic manifestations with emphasis on cross-sectional imaging and histopathologic comparison. *Radiology*; 2002. 222: 205-11.
- 6- Kim JY, Jung WH, Yoon CS, Kim MJ, Kim HK, Kim KD, Cho SH. Mesenchymal hamartomas of the chest wall in infancy: Radiologic and pathologic correlation. *Yonsei Med J*; 2000. 41: 615-22.
- 7- McCarthy EF, Dorfman HD. Vascular and cartilaginous hamartoma of the ribs in infancy with secondary aneurysmal bone cyst formation. *Am J Surg Pathol*; 1980. 4: 247-53.
- 8- Oakley RH, Carty H, Cudmore RE. Multiple benign mesenchymomata of the chest wall. *Pediatr Radiol*; 1985. 15: 58-60.
- 9- Hopkins SM, Freitas EL. Bilateral Osteochondroma of the Ribs in an Infant: An Unusual Cause of Cyanosis. *J Thorac Cardiovasc Surg*; 1965. 49: 247-49.
- 10- Brand T, Hatch EI, Schaller RT, Stevenson JK, Arensman RM, Schwartz MZ. Surgical management of the infant with mesenchymal hamartoma of the chest wall. *J Pediatr Surg*; 1986. 21: 556-58.
- 11- Odell JM, Benjamin DR. Mesenchymal hamartoma of chest wall in infancy: Natural history of two cases. *Pediatr Pathol*; 1986. 5: 135-46.
- 12- Gwyther SJ, Hall CM. Mesenchymal hamartoma of the chest wall in infancy. *Clin Radiol*; 1991. 43: 24-5.
- 13- Troum S, Dalton ML, Donner RS, Besser AS. Multifocal mesenchymal hamartoma of the chest wall in infancy. *J Pediatr Surg*; 1996. 31: 713-15.
- 14- Hall DP, Ellison RG. Osteochondrosarcoma of the chest wall in a newborn infant: A Case report six years after surgery. *Am Surg*; 1964. 30: 745-47.
- 15- Le Ber M. Benign mesenchymomas in children. *Cancer*; 1962. 15: 598-605.
- 16- Blumenthal BI, Capitanio MA, Quelo JM, Kirkpatrick JA. Intrathoracic mesenchymoma. Observations in two infants. *Radiology*; 1972. 104: 107-109.
- 17- Campbell AN, Wagget J, Mott MG. Benign mesenchymoma of the chest wall in infancy. *J Surg Oncol*; 1982. 21: 267-70.
- 18- Eskelinen M, Kosma VM, Vainio J. Mesenchymoma of the chest wall in children. *Ann Thorac Surg*; 1991. 52: 291-93.
- 19- Mayer CM, Favara BE, Holton CP, Rainer WG. Malignant mesenchymoma in infants. *Am J Dis Child*; 1974. 128: 847-50.
- 20- Brar MK, Cubberley DA, Baty BJ, Branch DW. Chest wall hamartoma in a fetus. *J Ultrasound Med*; 1988. 7: 217-20.
- 21- Serrano-Egea A, Santos-Briz A, Garcia-Munoz H, Martinez-Tello FJ. Chest wall hamartoma. Report of two cases with secondary aneurysmal bone cysts. *Pathol Res Pract*; 2001. 197: 835-39.
- 22- Baretton G, Stehr M, Nerlich A, Lohrs U. Chest wall hamartoma in infancy: A case report with immunohistochemical analysis of various interstitial collagen types. *Pediatr Pathol*; 1994. 14: 3-9.
- 23- D'Ercole C, Boubli L, Potier A, Borriore CL, Leclaire M, Blanc B. Fetal chest wall hamartoma: A case report. *Fetal Diagn Ther*; 1994. 9: 261-63.
- 24- Dounies R, Chwals WJ, Lally KP, Isaacs H, Jr, Senac MO, Hanson BA, et al. Hamartomas of the chest wall in infants. *Ann Thorac Surg*; 1994. 57: 868-75.
- 25- Masuzaki H, Masuzaki M, Ishimaru T, Yamabe T. Chest wall hamartoma diagnosed prenatally using ultrasonography and computed tomography. *J Clin Ultrasound*; 1996. 24: 83-5.
- 26- Freeburn AM, McAloon J. Infantile chest hamartoma— case outcome aged 11. *Arch Dis Child*; 2001. 85: 244-45.

Chondromatous Hamartoma of the Chest Wall in a Neonate: A Report of a Case

*N. Khalesi, MD^I, F. Jahangiri, MD^{II}, G. Gohardehi^{III},
S.M. Fereshtehnejad, MD, MPH^{IV}

Introduction: Chondromatous hamartoma of the chest wall is an extremely rare, benign lesion that usually occurs in early infancy. It usually manifests as a palpable chest wall mass. In the present case report, the clinical, radiologic and histopathologic features of a rare neonatal case of chondromatous hamartoma are reported.

Case report: A baby boy of 16 days old was admitted to Hazrat-e-Ali Asghar Childrens Hospital for a palpable right-side anterior chest wall mass with the dimensions of 3×5×4 cm. Ultrasonographic (US) and CT scanning evaluations showed a 16×28 mm mass without mediastinal invasions, necrosis or calcifications. The mass was surgically excised and benign chondroma without significant nuclear atypia, without any mitosis or necrosis, was histopathologically reported.

Conclusion: Although rare, this condition ought to be kept in mind while dealing with infantile chest wall masses in order to avoid its complications such as respiratory problems. Surgical excision is usually curative in combination with conservative therapy if possible.

Keywords: 1) Chondromatous hamartoma 2) Neonate 3) Chest wall

*I) Assistant Professor of Pediatrics, Neonatologist, Crossing of Shahid Hemmat and Chamran Expressways, Iran University of Medical Sciences and Health Services, Tehran, Iran (*Corresponding Author)*

II) Assistant Professor of Pediatrics, Subspecialty in Pediatric Surgery, Iran University of Medical Sciences and Health Services, Tehran, Iran

III) Medical Student, Member of the Students Research Committee, Iran University of Medical Sciences and Health Services, Tehran, Iran

IV) General Physician, Member of the Students Research Committee and Firoozgar Clinical Research Development Center (FCRDC), Iran University of Medical Sciences and Health Services, Tehran, Iran