

بررسی تغییرات آسیب‌شناسی پانکراس در هیپوگلیسمی ناشی از افزایش انسولین در دوران نوزادی

چکیده

هیپرانسولینی مسئول حدود ۵۵٪ تمام موارد هیپوگلیسمی در کودکان زیر ۱ سال است. در این مطالعه پانکراس ۸ کودک که با هیپوگلیسمی دوران نوزادی ناشی از افزایش انسولین (HHI) در ۱۰ سال گذشته، در بیمارستان حضرت علی‌اصغر(ع) تحت پانکراتکتومی قرار گرفته بودند، با استفاده از روش‌های هیستوشیمیایی و اندازه‌گیری‌های مورفومتریک بررسی شد. سن کودکان بین ۳ تا ۱۳ ماه بود و در تمام آن‌ها بیماری همراه با تشنج، تست گلوکاگون مثبت و نسبت سطح سرمی انسولین به گلوکاگون بالا بوده است هیچ یک از بیماران به درمان طبی (دیازوکساید، سوماتواستاتین یا هیدروکورتیزون) پاسخ نداده بودند. برش‌های تهیه شده از پانکراس بیماران و موارد شاهد با توجه به گسترش جزایر و بررسی‌های کمی اندازه جزایر و سطح کلی اشغال شده توسط بافت اندوکراین مورد بازبینی قرار گرفت. چهار بیمار هیپرپلازی منتشر سلول جزیره‌ای و سایر بیماران به ترتیب هیپرپلازی کانونی، دیسپلازی سلول جزیره‌ای، آدنوم سلول جزیره‌ای و پانکراس طبیعی داشتند. رنگ‌آمیزی ایمونوهیستوشیمی می‌تواند تغییرات اندک در ساختمان جزایر یا افزایش سلول‌های بتا را به خوبی نشان دهد. برش‌های انجمادی در طی جراحی نیز می‌توانند به تمایز آسیب‌شناسی این بیماری کمک کند.

*دکتر میترا مهرآرما I

دکتر شکرآ... یوسفی II

کلیدواژه‌ها: ۱- هیپرانسولینی ۲- هیپوگلیسمی ۳- پانکراس ۴- سلول جزیره‌ای ۵- هیپرپلازی

مقدمه

در کودکان بیمار، غلظت انسولین پلاسما در زمان هیپوگلیسمی معمولاً بیش از ۱۰-۵ میکروواحد در میلی‌لیتر و نسبت انسولین به گلوکز بیش‌تر یا مساوی ۰/۴ می‌باشد و میزان کتون پلاسما و اسیدهای چرب آزاد پایین است (۲). این بیماری از نظر بالینی، بیوشیمیایی و ژنتیک مولکولی به ۳ گروه تقسیم می‌شود. نوع اتوزوم مغلوب، شدید بوده و در ابتدای نوزادی ظاهر می‌گردد و علت آن

هیپوگلیسمی پایدار نوزادی به علت هیپرانسولینیسم (PNHH) یک اختلال ناشایع است که عامل حدود ۵۰٪ از موارد هیپوگلیسمی پایدار در ابتدای دوران نوزادی می‌باشد. از آن جا که هیپوگلیسمی شدید طول کشیده می‌تواند سبب ایجاد آسیب عصبی و قلبی شود، تشخیص به موقع و درمان جراحی مناسب برای جلوگیری از این عوارض ضروری می‌باشد (۱).

این مقاله در ششمین کنگره آسیب‌شناسی در تهران سال ۱۳۸۱ ارائه شده است.

(I) استادیار آسیب‌شناسی، بیمارستان کودکان حضرت علی‌اصغر(ع)، خیابان زفر، دانشگاه علوم پزشکی و خدمات بهداشتی - درمانی ایران، تهران (*مؤلف مسئول).

(II) استادیار آسیب‌شناسی، بیمارستان کودکان حضرت علی‌اصغر(ع)، خیابان زفر، دانشگاه علوم پزشکی و خدمات بهداشتی - درمانی ایران، تهران.

روش بررسی

در این مطالعه مشاهده شد که تعداد ۸ بیمار در ۱۰ سال گذشته به علت هیپوگلیسمی ناشی از افزایش انسولین در بیمارستان کودکان حضرت علی‌اصغر(ع) تحت عمل جراحی پانکراتکتومی نسبی یا نزدیک به کامل قرار گرفته‌اند و هیچ یک از آن‌ها به درمان طبی پاسخ نداده بودند.

اطلاعات مربوط به بیماران شامل اسامی آن‌ها، سن، جنس و غیره از دفاتر بایگانی بخش آسیب‌شناسی و همچنین اسلایدها و بلوک‌های پارافینی بیماران از بایگانی خارج و برای بررسی مجدد آماده شد و در صورت لزوم برش‌های مجدد نازکی از بلوک‌ها تهیه می‌گردید و به روش هماتوکسیلین و ائوزین (H&E) رنگ‌آمیزی می‌شد. هم چنین از میان نمونه‌های اتوپسی بیماران که به عللی غیر از مشکلات پانکراس فوت کرده بودند ۸ مورد که سنی مشابه بیماران مورد بحث داشتند انتخاب شد و نمونه‌های پانکراس آن‌ها به عنوان شاهد مطالعه، مورد بررسی قرار گرفت(از آن جا که بسیاری از تغییرات که در جزایر پانکراس شیرخواران مبتلا به هیپرپلازی منتشر دیده می‌شود، در دوران جنینی و اوایل نوزادی هم به صورت طبیعی وجود دارد، مقایسه با نمونه‌های شاهد یا aged-match control برای تشخیص بیماری مفید می‌باشد).

تمام نمونه‌های ذکر شده بعد از رنگ‌آمیزی‌های معمولی با میکروسکوپ نوری که مجهز به میکرومتر به منظور اندازه‌گیری جزایر بود، توسط ۲ نفر آسیب‌شناس به طور جداگانه و بدون اطلاع از تشخیص دیگری، مطالعه شدند و به طور دقیق از نظر پراکنندگی و اندازه جزایر، حاشیه آن‌ها، وجود جزایر سپتال و کمپلکس‌های مجرای - جزیره‌ای (Ductulo-insular complexes) مورد بررسی قرار گرفتند.

نتایج

در این مطالعه نمونه پانکراتکتومی ۸ بیمار بررسی شد که باید به این نکته اشاره کرد که ۲ بیمار، ۲ بار مورد عمل

جهش در کانال تنظیم پتاسیم است که در ترشح انسولین توسط سلول‌های B پانکراس نقش دارند.

نوع دوم اتوزوم غالب می‌باشد که تظاهرات بالینی آن شدت کمتری داشته و دیرتر ظاهر می‌شود و علت آن جهش‌های فعال کننده گلوکیناز می‌باشد.

نوع سوم همراه هیپرآمونمی خفیف بوده و به صورت تک‌گیر بروز می‌کند و علت آن جهش‌های عمل‌کردی آنزیم گلوتامات دهیدروژناز می‌باشد(۳).

تعداد زیادی گزارش موردی و چند گزارش case series که بیش‌ترین تعداد گزارش شده ۲۴ مورد بوده است در رابطه با این بیماری وجود دارد و تقسیم‌بندی‌های مورفولوژیک متفاوتی برای آن شرح داده شده است که قابل قبول‌ترین آن‌ها(۴) عبارتند از:

۱- پانکراس ممکن است طبیعی باشد(در کمتر از ۱۰٪ موارد).

۲- هیپرپلازی کانونی جزایر لانگرهانس داشته باشد(۳۰٪ موارد).

۳- هیپرپلازی منتشر جزایر را نشان دهد(۶۰٪ موارد) که در گذشته به آن نزدیک‌بلاستوزیس گفته می‌شد.

۴- بندرت ممکن است دچار آدنوم باشد. انواع آدنوماتوزیس چند کانونی و منتشر هم وجود دارد.

واژه نزدیک‌دیسیپلازی یا دیسیپلازی سلول‌های اندوکراین به مواردی گفته می‌شود که افزایش احتمالی و توزیع غیرعادی جزایر یا تنظیم غیرطبیعی سلول‌های اندوکراین پانکراس همراه با سندرم بالینی وجود داشته باشد.

سونوگرافی حین عمل و نمونه‌گیری و ریدی اختصاصی حین یا قبل از عمل برای یافتن محل ضایعه به کار می‌رود(۵). از آن جا که واژه‌های توصیف شده در مقالات مراجع اصلی به خصوص در مورد نوع منتشر هیپرپلازی به شدت مورد اختلاف است، در این بررسی تصمیم گرفته شد که در کشور خودمان در یک بیمارستان ارجاعی فوق تخصصی کودکان انواع ضایعات پاتولوژیک همراه با علائم بالینی و سن بروز بیماری مورد بررسی قرار گیرد.

هیپوگلیسمی، انسولین خون آن‌ها به صورت غیرعادی بالا و تست گلوکاگون در تمام آن‌ها مثبت بود.

جراحی قرار گرفته بودند (به طور کلی ۱۰ نمونه). جدول شماره ۱ مشخصات بیماران را نشان می‌دهد.

جدول شماره ۱- خصوصیات بیماران مورد مطالعه

جنس	سن بروز	نسبت فامیلی والدین	دیابت مادر	بیماری‌های همراه
۱ پسر	۳۶	+	-	قلبی، ادراری، اسکلتی مغزی
۲ پسر	۴ ماه	-	-	-
۳ پسر	۳ ماه	-	-	-
۴ پسر	۴۰ روز	-	-	قلبی
۵ دختر	ابتدای تولد	-	-	فشارخون
۶ دختر	۵ روز	-	-	قلبی
۷ دختر	۳ ماه	-	-	قلبی
۸ دختر	۳ روز	+	-	-

جدول شماره ۲- یافته‌های آزمایشگاهی بیماران

گلوکز	انسولین هم‌زمان	تست گلوکاگون
۲۵-۷۴	۳۰/۵	+
۴۴-۷۲	۲۵	+
۱۰-۶۸	۷/۱-۳۰	+
۱۸-۲۳	۹/۵	+
۲۹-۶۲	۱۰/۵	+
۲۰-۷۰	۲۸	+
۳۶	۲۰	+
۲۶	۱۱/۲	+

پس از انجام آزمایش‌های ذکر شده بیماران جهت تحت درمان با یک یا چند دارو قرار گرفتند اما به علت عدم پاسخ به درمان، پانکراتکتومی برای آن‌ها صورت گرفت.

بجز در بیماران شماره ۵ و ۷، در سایر موارد از ابتدا پانکراتکتومی نزدیک به کامل انجام شده بود. این ۲ بیمار ابتدا تحت پانکراتکتومی ناکامل (۷۵٪ پانکراس) قرار گرفتند اما به علت عدم پاسخ به درمان، عمل جراحی به طور مجدد انجام شد و در نهایت تنها بخش کوچکی از پانکراس (۵٪) باقی ماند (جدول شماره ۳).

نیمی از کودکان پسر و نیمی دیگر دختر بودند و در ۲ مورد نسبت فامیلی بین والدین وجود داشت (۲۵٪). هیچ یک از مادران دیابتیک نبودند و سن بروز بیماری از ابتدای تولد تا ۴ ماهگی متغیر بوده است.

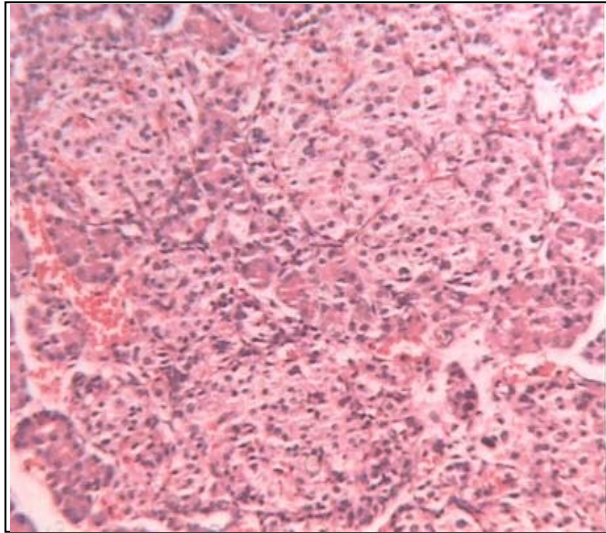
در ۵ بیمار (۶۲/۵٪) بیماری‌های قلبی عروقی نیز به طور همراه وجود داشت. علامت بروز بیماری در تمام موارد به صورت تشنج، آپنه و ترمور بوده است. جدول شماره ۲ یافته‌های آزمایشگاهی بیماران را نشان می‌دهد. تمام بیماران هیپوگلیسمی ثابت شده داشتند و در زمان

جدول شماره ۳- برنامه درمانی بیماران

درمان قبل از عمل	درمان جراحی
۱ دیازوکساید، هیدروکورتیزون	پانکراتکتومی نزدیک کامل (NTP)
۲ دیازوکساید	پانکراتکتومی نزدیک کامل (NTP)
۳ دیازوکساید	پانکراتکتومی نزدیک کامل (NTP)
۴ دیازوکساید، سوماتواستاتین	پانکراتکتومی نزدیک کامل (NTP)
۵ دیازوکساید، سوماتواستاتین	پانکراتکتومی ناکامل (STP)
۶ کارنی‌تین	پانکراتکتومی نزدیک کامل (NTP)
۷ دیازوکساید، سوماتواستاتین، کارنی‌تین	پانکراتکتومی نزدیک کامل (NTP)
۸ دیازوکساید، سوماتواستاتین، کارنی‌تین	پانکراتکتومی نزدیک کامل (NTP)

NTP= Near-Total Pancreatectomy, STP= Sub-Total pancreatectomy, SS= Somatostatin

در این موارد هسته‌ها در سلول‌های جزایر (به میزان قابل توجه یا اندک) در بعضی از مناطق، بزرگ‌تر یا پررنگ‌تر از حد طبیعی بودند.



تصویر شماره ۱- نمای ریزبینی هیپرپلازی منتشر سلول‌های جزیره‌ای پانکراس

در بررسی نمونه‌های پانکراس پس از بررسی ساختار کلی، انتشار جزایر مورد بررسی قرار گرفت که این انتشار از حالت طبیعی با تجمع مرکز لبولی تا موارد هیپرپلازی منتشر به صورت تصادفی (Randomly)، گسترده بوده است.

اندازه جزایر توسط یک میکرومتر کالیبره شده چشمی سنجیده شد و بزرگ‌ترین جزایر مشخص شدند. هم‌چنین تعداد متوسط جزایر در میدان‌های با بزرگ‌نمایی کم (x10) (در حداقل ۱۰ میدان) شمرده شد.

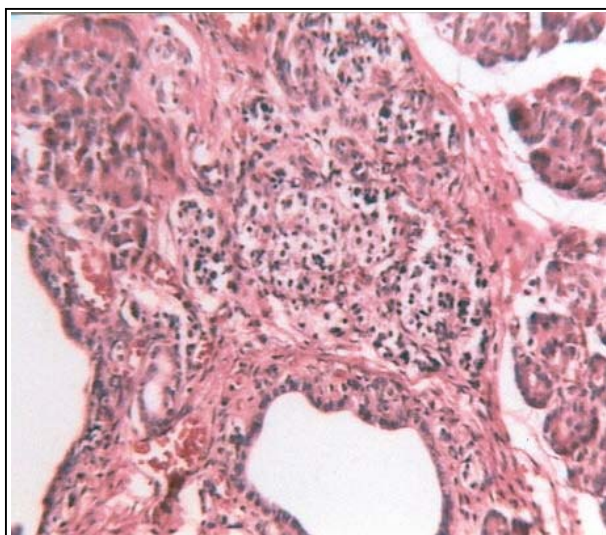
نکات دیگری که در جزایر مورد بررسی قرار گرفت شامل Contour جزایر، وجود یا عدم وجود mini-islets پراکنده، جزایر سپتال و ductulo-insular complex بوده است.

در داخل جزایر نیز وجود یا عدم وجود هسته‌های بزرگ (بزرگ‌تر از ۲ برابر هسته‌های مجاور) و هیپرکروم مورد توجه قرار گرفت (جدول شماره ۴).

جدول شماره ۴- یافته‌های آسیب‌شناسی پانکراس بیماران

تشخیص	تعداد متوسط جزایر در LPF	اندازه جزایر	
هیپرپلازی منتشر سلول جزیره‌ای	۱۶	۲۰۰-۵۰۰	۱
دیسپلازی سلول جزیره‌ای	۱۳	۱۵۰-۳۰۰	۲
انسولینوما	-	-	۳
هیپرپلازی منتشر سلول جزیره‌ای طبیعی	۱۵	۲۵۰-۴۵۰	۴
هیپرپلازی چندکانونی سلول جزیره‌ای	۷	۱۵۰-۲۵۰	۵
هیپرپلازی چندکانونی سلول جزیره‌ای	-	۲۰۰	۶
هیپرپلازی منتشر سلول جزیره‌ای	۱۴	۲۵۰-۵۰۰	۷
هیپرپلازی منتشر سلول جزیره‌ای	۱۲	۱۰۰-۷۰۰	۸

LPE= Low Power Field



تصویر شماره ۲- یک جزیره بزرگ سپتال در مجاورت مجرا

در تمام مواردی که تشخیص، هیپرپلازی منتشر جزایر بود (تصویر شماره ۱)، جزایر حدود نامنظم داشتند و جزایر کوچک پراکنده، جزایر سپتال (تصویر شماره ۲) و کمپلکس‌های ductulo-insular مشاهده گردید.

نتایج به دست آمده از ۸ بیمار مورد بررسی (۲ بیمار ۲ بار تحت عمل جراحی قرار گرفتند)، در جدول شماره ۵ نشان داده شده است.

شده‌اند و در اغلب موارد معادل هیپرپلازی منتشر جزایر در نظر گرفته می‌شود. هیپرپلازی چند کانونی جزایر یا Multifocal adenomatosis بندرت دیده می‌شود و معمولاً بیان‌کننده وجود یک سندرم درون‌ریز متعدد می‌باشد.

اصطلاح آدنوماتوزیز منتشر (diffuse adenomatosis) به موارد نادری گفته می‌شود که رشد بیش از حد جزایر وجود دارد و در آن ساختمان لوبول پانکراس در هم می‌ریزد و بافت غددی کاهش می‌یابد. این حالت مشخصه بیماران سندرم Beck with-Wiedemann می‌باشد (۵) که در مطالعه حاضر موردی از آن مشاهده نشد.

آدنوماها نادر هستند، به طور معمول حدود مشخصی دارند و برخلاف آدنوماتوزیس با اجزای غددی مخلوط نیستند. همچنین از یک نوع سلول تشکیل می‌شوند اما بندرت ممکن است بیش از یک نوع سلول دیده شود. در این مطالعه نیز یک مورد آدنوما مشاهده گردید (۴).

در بررسی مجدد اغلب ضایعاتی که در گزارش‌های مربوط به کودکان، تحت عنوان آدنوم تقسیم‌بندی شده بود، مشاهده شد که ضایعه در واقع آدنوماتوزیس بوده است (۹).

محدودیت این طرح عدم استفاده از رنگ‌آمیزی‌های ایمونوهیستوشیمیایی جهت رنگ‌آمیزی جزایر و سلول‌های اندوکراین موجود در آن بوده است که توسط آن می‌توان پراکندگی و گسترش جزایر و سلول‌های بتای موجود را به خوبی مشخص نمود که در تشخیص راحت و دقیق هیپرپلازی منتشر سلول‌های جزایر و نیز در مواردی که پانکراس در بررسی با میکروسکوپ نوری طبیعی است، کمک‌کننده می‌باشد.

در حالت اخیر سلول‌های بتا می‌توانند افزایش یافته یا همراه با گسترش غیرطبیعی باشند.

بررسی توسط میکروسکوپ الکترونی نیز کمک‌کننده است (۱۰). به همین دلیل توصیه می‌شود که بررسی‌های تکمیلی در آینده روی این موارد و در صورت امکان تعداد

جدول شماره ۵- فراوانی ضایعات پانکراس در بیماران PNHH

تشخیص	تعداد	درصد
هیپرپلازی منتشر سلول جزیره‌ای (Nesidioblastosis)	۴	۵۰٪
هیپرپلازی (چند)کانونی سلول جزیره‌ای پانکراس طبیعی	۱	۱۲/۵٪
پانکراس طبیعی	۱	۱۲٪
دیسپلازی سلول جزیره‌ای	۱	۱۲/۵٪
آدنوم	۱	۱۲/۵٪

همان گونه که در جدول شماره ۵ مشاهده می‌شود در نیمی از بیماران، ضایعه پاتولوژیک، هیپرپلازی منتشر سلول‌های جزیره‌ای بود و سایر ضایعات پاتولوژیک هر یک درصد کمتری را تشکیل می‌دادند.

بحث

یافته‌های مطالعه حاضر، تقریباً با بررسی‌های انجام شده در کشورهای غربی مطابقت دارد (۶ و ۷).

در این بررسی در تمام موارد بیماری به صورت تک‌گیر ظاهر شده بود.

یافته‌های بالینی، سن بروز، درمان طبی و جراحی انجام شده در این مطالعه، مانند بررسی‌های مشابه بوده است.

تنها نکته متفاوت، مساوی بودن میزان بروز در دو جنس بود بدین ترتیب که در مطالعات مشابه میزان بروز در پسران اندکی بیش از دختران گزارش شده است (۸).

نکته قابل ذکر دیگر امکان استفاده از تعداد متوسط جزایر در میدان بزرگ‌نمایی کم (LPF) نمونه پانکراس مورد بررسی می‌باشد که در موارد هیپرپلازی منتشر این تعداد معمولاً از ۱۲/LPF بیش‌تر است.

واژه نزیدیوبلاستوزیس (Nesidioblastosis) به یافته هیستولوژیکی گفته می‌شود که در آن جزایر افزایش یافته و از سلول‌های مجاری پانکراس به صورت جوانه‌هایی جدا

2- Charles G.D. Brook., Peter C. Hindmarsh. Clinical pediatric Endocrinology, Fourth edition, London Blackwel Scientific publications. 2000, PP: 89, 250.

3- Wellington Hung. Clinical Pediatric Endocrinology, First edotion, ST.Louis, Mosby yearbook, 1992, PP: 346-348.

4- Tong-Hua Liu., Hsien-chiu tseng., yu Zhu., Shou-vian Zhong., Jie Chen., Quan-Cai Cui. Insulinema, An immunohistochemical and morphologic analysis of 95 cases, cancer, 1985, 56: 1420-1429.

5- Thomas Stocker., Louis P. Dehner. Pediatric pathology, 2 nd edition, philadelphia, Lippincott Williams & Wilkins, 2001, PP: 820-824.

6- Leslie J. Degroot., Larry Jameson. Endocrinology, 4 th ed., Philadelphia, Saunders, 2001, PP: 930-934.

7- A. Goossens., J.M. Saudubray., J.P. Bonnefont., Nihoul-Fekete., Heitz, G. Kloppel. Diffuse and focal nesidioblastosis, a clinicopathologic study of 24 patients with persistent neonatal hyperinsulinemic hypoglycemia, Am J. surg Pathol, 1989, 13(9): 766-775.

8- Kenneth L. Becker. Principles and practise of endocrinology and metabolism; 3 rd ed., Philadelphia, Lippincott Williams and Wilkins, 2000, PP: 1488-1501.

9- Fima lifshitz. Pediatric endocrinology, 4 th ed., New York, Marcel-Dekker, 2003, PP: 558, 740-742.

10- Ronald Joffe., Yoshie Hashida., Eduardo J Yunis. Pancreatic pathology in hypoinsulinemic hypoglycemia of infancy, lab invest, 1980, 42(3): 356-365.

بیش‌تری از بیماران صورت گیرد. یک بار دیگر باید به این نکته اشاره کرد که شایع‌ترین نمای آسیب‌شناسی در بیماران هیپوگلیسمی پایدار ناشی از افزایش انسولین در دوران نوزادی (PHHN)، هیپرپلازی منتشر سلول‌های جزیره‌ای یا نزیدیوبلاستوز منتشر می‌باشد.

این نکته از نظر برخورد با بیمار و تصمیم‌گیری نوع جراحی مهم است زیرا معمولاً امکانات انجام سونوگرافی حین عمل یا نمونه‌گیری انتخابی وریدی (Selective venous sampling) حین عمل وجود ندارد و شاید بررسی نمونه منجمد حین عمل (Frozen section) نیز در تمام مراکز عملی نباشد یا تجربه کافی جهت گزارش آن وجود نداشته باشد.

اما باید به این نکته توجه کرد که تعیین نوع ضایعه اهمیت زیادی دارد زیرا تشخیص یک ضایعه کانونی از پانکراتکتومی کامل یا نزدیک به کامل و در نتیجه احتمال بروز بالای اختلال عملکرد سلول بتا و دیابت واقعی در بیمارانی که بعد از عمل طول عمر بالایی خواهند داشت، جلوگیری می‌کند.

در هر حال این بیماران نیاز به کنترل و پی‌گیری طولانی مدت برای اطمینان از عدم عود بیماری یا کمبود هورمونی دارند (۱۱).

قدردانی

در خاتمه از همکاران بخش جراحی کودکان (آقایان دکتر فرهود و دکتر نصیری) و بخش غدد درون‌ریز (سرکار خانم دکتر رزاقی آذر) بیمارستان کودکان حضرت علی‌اصغر(ع) و هم‌چنین کارکنان بخش آسیب‌شناسی این بیمارستان تشکر و قدردانی می‌شود.

منابع

1- Mark A. Sperling Pediatric Endocrinology, 2nd edition, Philadelphia, Saunders company, 2002, PP: 370-373.

11- James O'Neill., Marc I.Rowe., Jay Grosfeld., Eric W., Fonkalsrud., Arnold G. Coran. 5 th ed., St Louis, Mosby, 1998, P: 1535.

Pancreas Pathology in Hyperinsulinemia Hypoglycemia of Infancy

***M. Mehrazma, MD^I Sh. Yoosefi, MD^{II}**

Abstract

Hyperinsulinism is responsible for about 55% of hypoglycemia in children less than 1 year old. In this study pancreas from 8 children with idiopathic hyperinsulinemic hypoglycemia of infancy (HHI) who underwent pancreatectomy in Ali-Asghar Hospital from 10 years ago were examined, using histochemical method and morphometric measurements. The children ranged from 3 to 13 months, and were presented with seizure. They all had positive glucagon test and high serum ins/glu ratio and were unresponsive to medical therapy (Diazoxide, Somatostatin or Hydrocortisone). Sections were studied with particular reference to islet cell distribution in patients and controls. Quantitative assessments were made of islet size and total surface area of pancreas occupied by endocrine tissue. Four patients had diffuse islet cell hyperplasia and others showed multifocal islet cell hyperplasia, islet cell dysplasia, adenoma and normal pancreas, respectively. Immunostaining can show any recapitulation of islet structure or increase of B cells. Furthermore, frozen section study during surgery can help to distinguish different pathologies of HHI.

**Key Words: 1) Hyperinsulinemia 2) Hypoglycemia 3) Pancreas
4) Islet cells 5) Hyperplasia**

This article has been presented in the 6th Congress of Pathology in Tehran, 2002.

I) Assistant Professor of Pathology. Hazrat Ali-Asghar Children Hospital. Zafar St., Iran University of Medical Sciences and Health Services, Tehran, Iran (*Corresponding Author).

II) Assistant Professor of Pathology. Hazrat Ali-Asghar Children Hospital. Zafar St., Iran University of Medical Sciences and Health Services, Tehran, Iran.