

# آنژیوسارکوم دهلیز راست (گزارش ۱ مورد)

## چکیده

آنژیوسارکوم شایع‌ترین تومور بدخیم قلب است که علائم آن غیر اختصاصی بوده و سیر پیش‌رونده و بسیار کشنده‌ای دارد. بیماری که در این مقاله معرفی می‌شود، مرد ۵۱ ساله‌ای است که به علت تنگی نفس و درد سینه و افیوژن مکرر پریکارد به بیمارستان شهید رجایی مراجعه کرده بود. وی هم چنین سابقه خواب‌آلودگی، تعریق شبانه و تنگی نفس در زمان فعالیت را از چند ماه قبل ذکر می‌کرد. در اکوکاردیوگرافی انجام شده، افیوژن پریکارد و پرتامپوناد تشخیص داده شد در نتیجه بیمار به اتاق عمل منتقل گردید و بررسی هیستوپاتولوژی نمونه، آنژیوسارکوم را نشان داد.

دکتر علی صادق پور طبائی I  
دکتر غلامرضا عمرانی I  
\*دکتر مازیار غلامپور دهکی II  
دکتر غلامعلی ملاصادقی III

کلیدواژه‌ها: ۱- تومورهای قلبی ۲- تامپوناد قلبی ۳- افیوژن پریکارد  
۴- آنژیوسارکوم

## مقدمه

آنژیوسارکوم اولیه بسیار مهاجم بوده و به علت عود و متاستاز سیستیمیک (۸۰٪ بیماران در زمان تشخیص متاستاز دور دست دارند) بسیار کشنده است (۳). منشأ این تومورها ممکن است حفرات قلب یا اپی‌کارد باشد (۳). علائم تومور متغیر و غیراختصاصی بوده و با نارسایی قلب، آریتمی و تب همراه می‌باشد. مرگ ناگهانی و انسداد کاوال نیز گزارش شده است (۳). اکوکاردیوگرافی در بعضی از موارد در تشخیص کمک کننده است اما در بسیاری از موارد این تومورها طی جراحی یا در اتوپسی کشف می‌شوند. درمان شامل جراحی (دبالکینگ) همراه با پرتو درمانی یا شیمی‌درمانی می‌باشد اما موثرتر بودن آن، صرف نظر از روش جراحی ثابت نشده است (۳ و ۴).

تومورها می‌توانند به صورت اولیه یا ثانویه (متاستاتیک) قلب را درگیر نمایند (۱). شیوع تومورهای ثانویه، ۴۰-۲۰ برابر تومورهای اولیه و شیوع انواع خوش‌خیم آن ۳ برابر تومورهای اولیه بدخیم می‌باشد (۱). به طور کلی تومورهای قلب نادر بوده و شیوع آن ۷-۲۸٪ ذکر شده است (۱). در ۲۵٪ موارد تومورهای اولیه قلب بدخیم هستند (۲) و سارکوم‌ها، پس از میکزوم، شایع‌ترین تومور قلبی می‌باشند (۲). سارکوم از بافت مزانشیمال ایجاد می‌شود بنابراین بر اساس مورفولوژی به انواع آنژیوسارکوم، رابدومیوسارکوم، لیومیوسارکوم و لنفوسارکوم تقسیم‌بندی می‌شوند (۳). آنژیوسارکوم، شایع‌ترین (۳۳٪) تومور اولیه بدخیم قلب بوده و شیوع آن در مردان ۳-۲ برابر زنان می‌باشد (۴).

I) استادیار و فوق تخصص جراحی قلب و عروق، بیمارستان قلب شهید رجایی، خیابان ولی‌عصر، دانشگاه علوم پزشکی و خدمات بهداشتی - درمانی ایران، تهران.  
II) دستیار دوره فوق تخصصی جراحی قلب و عروق، بیمارستان قلب شهید رجایی، خیابان ولی‌عصر، دانشگاه علوم پزشکی و خدمات بهداشتی - درمانی ایران، تهران (\*مؤلف مسئول).  
III) دانشیار گروه بیهوشی، بیمارستان قلب شهید رجایی، خیابان ولی‌عصر، دانشگاه علوم پزشکی و خدمات بهداشتی - درمانی ایران، تهران.

## معرفی بیمار

بیمار مرد ۵۱ ساله‌ای بود که به علت تنگی نفس پیش‌رونده و درد سینه و ادم به اورژانس بیمارستان شهید رجایی مراجعه کرده بود.

سابقه خواب‌آلودگی، عرق شبانه، تب، تنگی نفس هنگام فعالیت و ادم صورت و اندام‌ها را نیز از چند ماه قبل داشت.

بیمار حدود ۱ سال قبل به علت ادم صورت و اندام‌ها و تنگی نفس هنگام فعالیت و درد سینه در بیمارستان بستری و با تشخیص افیوژن پریکارد، درناژ پریکارد (از ناحیه ساب گزیفویید) و بیوپسی پریکارد برای وی انجام شده بود.

بیوپسی پریکارد، عضله صاف و بافت‌های فیبروموسکولار را نشان داد.

بیمار سابقه کمبود پروتئین S نوع II را از ۹ سال قبل و سابقه فشار بالا و تشنج را از ۶ ماه قبل ذکر می‌کرد. هم‌چنین سابقه هیپرتیروئیدی و درمان با ید رادیواکتیو را داشت که از ۱ سال قبل منجر به هیپوتیروئیدی و در نتیجه درمان با لووتیروکسین شده بود.

در معاینه بالینی پالس پارادوکس نداشت و ورید ژوگولار برجسته نبود.

فشار خون ۱۶۰/۱۰۰ میلی‌متر جیوه، ضربان قلب ۸۸ ضربان در دقیقه و تعداد تنفس ۲۲ عدد در دقیقه بود.

در سمع قلب سوفل و صدای اضافی شنیده نشد اما در سمع ریه‌ها کاهش صدا در سمت چپ وجود داشت.

الکتروکاردیوگرافی تغییرات غیر اختصاصی را نشان داد و در رادیوگرافی قفسه صدری، افیوژن در فضای پلور چپ گزارش گردید که با توجه به وجود افیوژن، درن در فضای پلور چپ گذاشته شد.

در آزمایش‌های اولیه بیمار، هموگلوبین ۱۵/۹ گرم در دسی‌لیتر، تعداد گلبول‌های سفید  $10^2 \times 10^3$  در

میکرولیتر با ارجحیت پلی‌مورفونوکلئو (۸۰٪)، تعداد پلاکت  $130 \times 10^2$  در میکرولیتر، کراتینین ۰/۹، Bun=۲۰ و پتاسیم ۵ بود.

در اکوکاردیوگرافی ترانس توراسیک، افیوژن خفیف پریکارد گزارش گردید. سه روز بعد چست تیوپ خارج شد و به طور مجدد اکوکاردیوگرافی انجام گردید.

در اکوی مجدد، EF بطن چپ ۵۵٪، پریکاردیال افیوژن در بخش قدامی بطن راست ۲ سانتی‌متر و در پشت بطن چپ ۲-۱ میلی‌متر بود. هم‌چنین کلاپس ابتدای دیاستولیک بطن راست وجود داشت.

بیمار با تشخیص افیوژن پریکارد به اتاق عمل منتقل شد و با توجه به سابقه درناژ پریکارد از ناحیه ساب گزیفویید (در سال قبل) و احتمال چسبندگی برای بیمار، توراکتومی قدامی و طرفی از فضای چهارم بین دنده‌ای صورت گرفت اما با توجه به ضخامت و چسبندگی زیاد پریکارد و عدم امکان آزادسازی آن، استرنوتومی میانی انجام شد.

در داخل پریکارد یک توده به ابعاد  $5 \times 4$  سانتی‌متر با قوام نرم همراه با ۱۰۰ میلی‌لیتر مایع خونی و هم‌چنین یک توده تومورال در دهلیز راست با گسترش به بطن راست همراه با لخته وجود داشت. طی عمل توده به طور کامل برداشته شد که جهت بررسی به بخش آسیب‌شناسی ارسال گردید و پریکاردکتومی نسبی صورت گرفت سپس بیمار به واحد مراقبت‌های ویژه برای کنترل دقیق منتقل شد.

در بررسی آسیب‌شناسی توده، عروق دیلاته با تمایز خوب همراه با توده تو پر تمایز نیافته که حاوی سلول‌های پلی‌مورفیک و هیپرکروماتیک بود و هم‌چنین کانال‌های عروقی که با سلول‌های اندوتلیال آتیپیک پوشیده شده بود، گزارش گردید (تصویرهای شماره ۱ و ۲).

میگزوما شایع‌ترین تومور خوش‌خیم در افراد بالغ بوده و در خانم‌ها شایع‌تر می‌باشد.

نمای تومور ژلاتینی و شفاف است (۱) و در بعضی موارد از نظر ظاهری با میگزوم و آنژیوسارکوم مشابهت دارد. Alpaslam، یک مورد توده تومورال بطن چپ را گزارش کرد که از نظر ظاهری شبیه میگزوم بطن چپ بود اما پس از بیوپسی، نتیجه هیستوپاتولوژی آنژیوسارکوم گزارش گردید (۵).

در بین تومورهای بدخیم قلب (۲۵٪) سارکوم‌ها شایع‌ترین هستند و متوسط سن ابتلا برای آنژیوسارکوم ۴۱ سال می‌باشد و در مردان ۳-۲ برابر بیش‌تر از زنان دیده می‌شود (۲ و ۶).

علائم بالینی آنژیوسارکوم متغیر و غیراختصاصی بوده و می‌تواند رفتاری مشابه سایر بیماری‌های قلبی یا بیماری‌های سیستمیک داشته باشد.

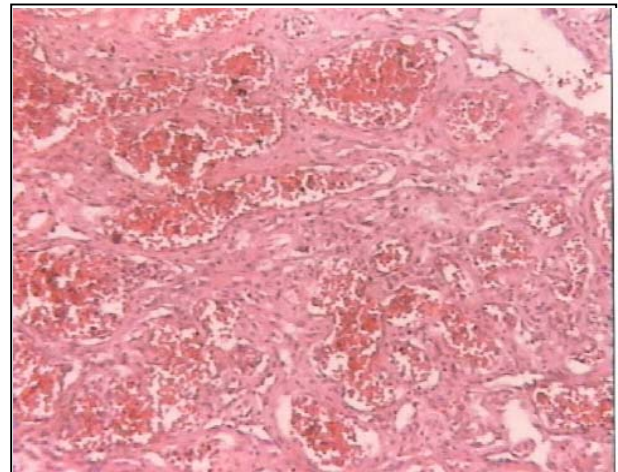
علائم آن شامل لتارژی، درد سینه، تنگی نفس، تب، عرق شبانه، بی‌اشتهایی، کاهش وزن، استفراغ، ارتوپنه و نشانه‌های آن شامل سوفل قلبی، نارسایی احتقانی قلب، هپاتومگالی و ورید ژوگولار برجسته می‌باشد (۲ و ۶).

آنژیوسارکوم به عنوان شایع‌ترین سارکوم در قلب، پیش‌آگهی بدی داشته و اغلب در دهلیز راست دیده می‌شود. این تومور با افیوژن خونی پریکارد به صورت راجعه همراه بوده و از این نظر با پریکاردیت سلی اشتباه می‌شود (۱).

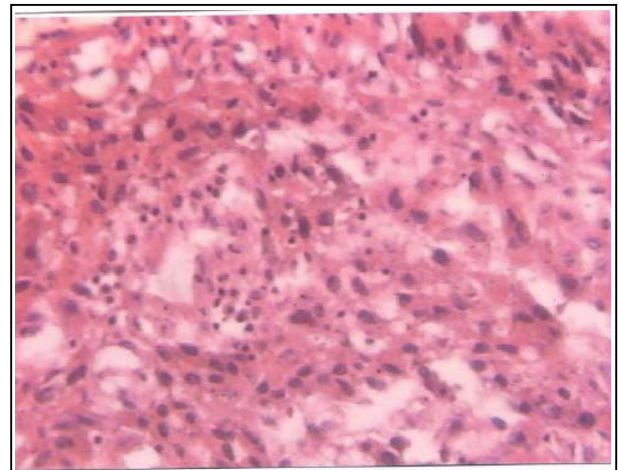
بیمار معرفی شده در این مطالعه نیز به علت افیوژن راجعه پریکارد مراجعه کرده بود. Lee و همکارانش نیز موردی مشابه را با علائم و سوابق ذکر شده همراه با افیوژن راجعه گزارش کردند که به علت پارگی قلب فوت کرده بود (۷).

در این مورد نیز با وجود انجام اکوکاردیوگرافی، پریکاردیوستنتز و بیوپسی پریکارد، آنژیوسارکوم پس از اتوپسی تشخیص داده شده بود.

در بیمار مطالعه حاضر نیز با وجود انجام اکوکاردیوگرافی، تشخیص آنژیوسارکوم پس از جراحی داده شد. در بزرگ‌نمایی، آنژیوسارکوم به صورت یک



تصویر شماره ۱- کانال‌های عروقی که با سلول‌های اندوتلیال آتیبیک پوشیده شده‌اند مشاهده می‌شود



تصویر شماره ۲- عروق گشاد شده همراه با تمایز خوب و توده توپر تمایز نیافته

بیمار ۲ روز پس از عمل به دنبال خون‌ریزی شدید، به علت اختلال شدید انعقادی و همودینامیک با وجود درمان‌های حمایتی، فوت کرد.

#### بحث

تومورهای اولیه قلب نادر بوده (۱) و شیوع آن براساس نمونه‌های اتوپسی در مطالعات مختلف بین ۰/۲۸-۰/۰۰۱٪ تخمین زده می‌شوند (۲).

بیست و پنج تا هشتاد درصد این تومورها خوش‌خیم بوده و شایع‌ترین آن میگزوما می‌باشد (۳ و ۴). فایبو و همکارانش در بررسی ۵۰ مورد تومور قلب نشان دادند که

در هیچ یک از بیماران، متاستاز وجود نداشت و پیوند قلب با موفقیت انجام شده بود (۸) اما بقای این بیماران پس از عمل ۹-۸ ماه، گزارش گردید.

بقای کوتاه مدت پس از عمل پیوند قلب در این بیماران، ممکن است به علت انتشار میکرومتاستازها در زمان ایمینوساپرسیون، پس از پیوند قلب باشد (۹). در بیمار این مطالعه پیوند قلب انتخاب مناسبی به نظر نمی‌رسید.

به علت رفتار تهاجمی تومور، پیش‌آگهی آن بسیار بد بوده و بقای بیماران معمولاً بین ۶/۶-۳ ماه می‌باشد (۱۰). در هر حال بیمار مورد بحث ۲ روز پس از عمل به علت اختلالات انعقادی و همودینامیک، با وجود درمان‌های حمایتی فوت کرد.

می‌توان چنین نتیجه‌گیری کرد که تومورهای اولیه قلبی نادر بوده و ممکن است علائم و نشانه‌ها، مشابه سایر بیماری‌های قلبی یا سیستمیک باشد بنابراین تشخیص آن‌ها نیاز به شک بالایی بالینی (Clinical Suspicion) دارد.

مطالعات نشان داده‌اند که با وجود بررسی‌های انجام شده درمان قطعی برای این تومور وجود ندارد و سروایوال ۵ ماهه آن بسیار پایین است.

#### تشکر و قدردانی

با سپاس فراوان از سرکار خانم دکتر سهیلا عارفی و جناب آقای دکتر اکبر صفائی که در تهیه این مقاله ما را یاری کردند.

#### منابع

1- Fabio Fernandes., Helena NS., Barbara ML., Edmundo Arteaga., Felix Ja R., Charles Medy. Primary neoplasm of the heart, clinical and histological presentation of 50 cases, Arq Bras Cardiol, 2001, 26: 235-7.

2- Dario Froto Fiho., Fernande A., Luchese., Paulo leaes., Luis Antonio Velente., Mariana S., et al. Primary cardiac angiosarcoma, A therapeutic dilemma, Arq Bras Cardiol, 2002, 78: 589-91.

تومور لوبوله همراه با نقاطی از نکروز دیده می‌شود که ابعادی بین ۲-۳۰ سانتی‌متر داشته و از طریق اپی‌کارد می‌تواند به داخل پریکارد نفوذ کند.

از نظر میکروسکوپی نیز، کانال‌های عروقی که با سلول‌های بدخیم پوشیده شده همراه با تراکم‌هایی از سلول‌های دوکی و آناپلاستیک دیده می‌شود (۲).

از نظر تشخیصی، اکوکاردیوگرافی و سی‌تی‌اسکن در صورت درگیری اپی‌کارد یا میوکارد می‌تواند آنژیوسارکوم را مطرح کند اما تشخیص قطعی با توراکتومی و بیوپسی امکان‌پذیر می‌باشد.

اخیراً بیوپسی اندوکارد از طریق ورید نیز پیشنهاد شده است (۶).

الکتروکاردیوگرافی ممکن است انحراف محور قلب به چپ، بلوک باندل راست و فیبریلاسیون دهلیزی و بالا رفتن ST و معکوس شدن موج T را نشان دهد (۲).

در بیمار معرفی شده این تغییرات وجود نداشت. بررسی رادیوگرافیک بیمار معرفی شده، افیوژن پلور چپ را نشان داد که این افیوژن می‌تواند به علت انسداد IVC (Inferior Vena Cava) یا متاستاز باشد، بررسی مایع پلور نیز سلول‌های بدخیم را نشان نداد.

در ۶۶-۸۸٪ موارد، در زمان تشخیص، متاستازهایی به ریه، کبد و مغز وجود دارد (۱).

Fabio موردی از آنژیوسارکوم را با متاستاز مغزی گزارش کرد (۱).

درمان به صورت برداشتن کامل تومور همراه با رادیوتراپی، قبل و پس از عمل یا شیمی‌درمانی ترکیبی (سیکلو فسفامید - داکسیرو بسین - وین کریستین - میتومایسین) است.

پیوند قلب از نظر تکنیکی موفقیت‌آمیز بوده و انتخاب جذابی است اما باید به این نکته توجه کرد که تومورهای قلبی خود از موارد منع پیوند قلب به شمار می‌روند.

Gold Stein و همکارانش ۸ مورد پیوند قلب در بیماران مبتلا به تومور قلب را انجام دادند و نتایج را پس از عمل منتشر کردند.

3- Spotnit 2 WD., Blow OS. Cardiac tumors. In: Kaiser LR., Korn IL., Spary TL., editors. *Mastery of cardiothoracic surgery*, First ed, Philadelphia, Lippincott-Raven Publishers, 1998, PP: 565-573.

4- Van Trigt, Sabiston DC. Tumors of the heart. In: Sabiston DC., Spencer FC., editors. *Surgery of the chest*, 6th ed., Philadelphia, WB Sanders publishers, 1998, PP: 2082-2084.

5- Alpaslan M., Onrat E., Ikizler M., Aslamaci S., Arikan V., Ota A. Unusual presentation of cardiac angiosarcoma mimicking left ventricular mixoma, *Euro Radiol*, 2002 Dec, 12 supply 3: s 158-61.

6- Ali M Alizzi., Raad U., Almehdi., Santiago A Endara., Alex Roati Benjamin P., Bidstrup. Angiosarcoma of the right ventricle: A rare encounter, *The heart surgery forum*, 2002, 5(4): 334-336.

7- Lee CH., Chan GS., Chan WM. Unexplained recurrent pericardial effusion: A lethal warning? *Anadolu Kardiyol Derg*, 2002 Dec, 2(4): 345-6.

8- Gold Stein DJ., OZ MC., Rose EA., Fisher P., Michler RE. Experience with heart transplantation for cardiac tumor, *J Heart Lung Transplant*, 1995, 14: 382-6.

9- Crespo MG., Pulpon LA., Pradas G., Serrano S., Segovia J., Vegazo I., et al. Heart transplantation for cardiac angiosarcoma: Should its indication be questioned? *J heart Lung Transplant*, 1993, 12: 527-30.

10- MCFadden PM., Ochsne JL. Atrial replacement and tricuspid valve reconstruction after angiosarcoma resection, *Ann Thorac Surg*, 1997, 64: 1164-6.

*Angiosarcoma of the Right Atrium*

**A. Sadeghpour Tabae, MD**<sup>I</sup>      **Gh. Omrani, MD**<sup>I</sup>  
**\*M. Gholampour Dehaki, MD**<sup>II</sup>      **Gh. Mollasadeghi, MD**<sup>III</sup>

*Abstract*

Angiosarcoma is the most frequent primary malignant tumor of the heart. The symptoms of this tumor is nonspecific and has aggressive course and fatal evolution. The patient of the present study was a 51-year-old man who referred to the emergency service with dyspnea, chest pain and history of recurrent pleural effusion. He complained of night sweating, exertional dyspnea and drowsiness. In transthoracic echocardiography, pleural effusion and pretamponade was evident. Surgical exploration was performed and histopathology showed Angiosarcoma.

**Key Words:** 1) Cardiac Tumors 2) Cardiac Tamponade  
 3) Pericardial effusion 4) Angiosarcoma

**I)** Assistant Professor of Cardiovascular Surgery. Shahid Rajaee Heart Hospital, Vali-Asr Ave., Iran University of Medical Sciences and Health Services, Tehran, Iran.

**II)** Resident of Cardiovascular Surgery. Shahid Rajaee Heart Hospital. Vali-Asr Ave., Iran University of Medical Sciences and Health Services, Tehran, Iran (\*Corresponding Author).

**III)** Associate Professor of Anesthesiology. Shahid Rajaee Heart Hospital, Vali-Asr Ave., Iran University of Medical Sciences and Health Services, Tehran, Iran.