

معرفی یک مورد فتق مورگانی

چکیده

زمینه: هرنی از خلال قسمت ساب کوستواسترنال دیافراگم به نام هرنی مورگانی شناخته می‌شود. نقص مورگانی اغلب در سمت راست روی می‌دهد. این فتق یافته نادری است و بیشتر در بزرگسالان دیده می‌شود. معرفی بیمار: بیمار کودک ۴ ساله‌ای است که با شکایت پنومونی‌های لوبار مکرر به مطب ارجاع داده شده بود. بیمار از دو سالگی تحت درمان دارویی برای پنومونی‌های مکرر بوده است. از بیمار CT scan به عمل آمد که سگمان‌های کولون عرضی همراه با سطوح مایع- هوای رترواسترنال در همی توراکس راست مشهود بود. نتیجه‌گیری: بیمار با تشخیص هرنی مورگانی آماده عمل شد. توراکتومی راست برای بیمار انجام شد. در مشاهده، سگمان کولونی از ورای نقص موجود در دیافراگم به توراکس رانده شده بود. ساک فتق از خلال یک نقص $2/5 \times 2/5$ سانتی‌متری واقع در قدام دیافراگم آزاد شد. کولون به سمت شکم جا انداخته شد و نقص موجود در دیافراگم با سوچورهای نایلون ۱-۰ ترمیم شد. پس از جراحی، حال عمومی بیمار خوب بوده و در طی یک سال و نیم پیگیری، بیمار بدون علامت بوده و مشکل خاصی ندارد.

*دکتر مجید مشکو

دکتر امین شمس اختری II

کلیدواژه‌ها: ۱- فتق مورگانی ۲- پنومونی مکرر ۳- توراکتومی

مقدمه

آمار مربوط به آن از یک درصد هزار تا یک در چهارصد هزار نفر متفاوت است.^(۱) اغلب موارد فتق‌های مورگانی بدون علامتند و معمولاً طی بررسی‌های تشخیصی بیمار به دلایل دیگر به‌طور تصادفی کشف می‌شوند. در موارد نادری، به دلیل عوارض فتق مثل انسداد و یا تنگی نفس، تشخیص داده می‌شوند. این عوارض معمولاً در دهه‌های ۴ و ۵ زندگی خود را نشان می‌دهند.^(۲) این فتق در کودکان بسیار نادر است. در این مقاله یک مورد کودک ۴ ساله مبتلا به فتق مورگانی معرفی می‌گردد تا ضمن توضیح بیمار و بحث پیرامون فتق مورگانی، نتیجه‌ای برای چگونگی تشخیص و تصمیم‌گیری در این موارد و نحوه رویکرد به بیمار حاصل شود.

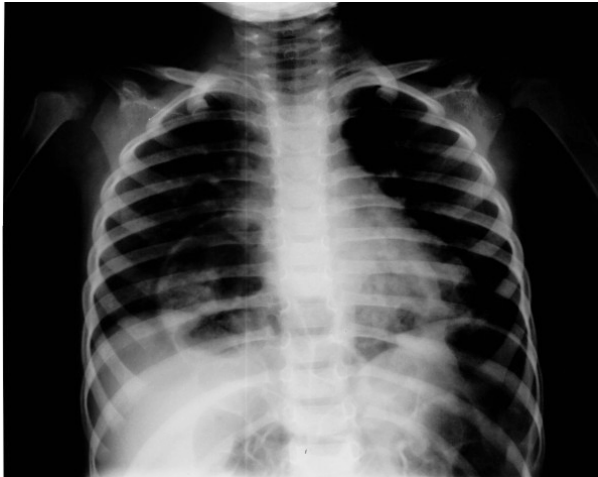معرفی بیمار

بیمار کودک ۴ ساله‌ای است که با شکایت پنومونی‌های لوبار مکرر به مطب ارجاع داده شده بود. بیمار از دو سالگی تحت درمان دارویی برای

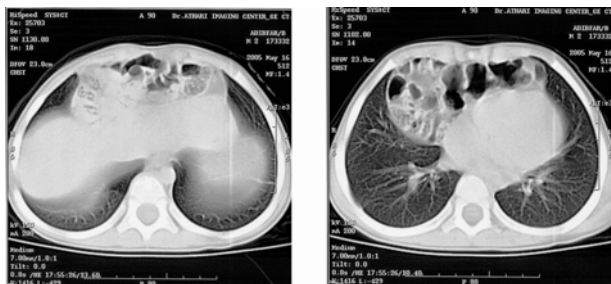
هرنی (فتق) از خلال قسمت ساب کوستواسترنال دیافراگم برای اولین بار توسط آناتومیست ایتالیایی Giovanni Morgagni در سال ۱۷۶۱ گزارش شد که در اولین مورد آن ساک فتق حاوی امنتوم و روده بود.^(۱) در سال ۱۸۲۸، Larrey، یک رویکرد جراحی جهت دسترسی به حفره پریکارد از طریق نقص موجود در دیواره قدامی دیافراگم را توضیح داد.^(۲) این نقص گزارش شده توسط Morgagni و Larrey یک فضای سه گوش موجود در بین فیبرهای عضلانی دیافراگم است که از گزیفویید و حاشیه کوستال شروع شده و به تاندون مرکزی دیافراگم (Central Tendon) وصل می‌شوند. این فضای سه گوش، به نام فضای مورگانی یا لاری شناخته می‌شود. این نقص فیبروتاندونی رابط دو حفره قفسه سینه و شکم است. نقص مورگانی اغلب در سمت راست روی می‌دهد که علت آن اثر محافظتی ساک پریکارد سمت چپ است. این نقص و به تبع آن فتق مورگانی یافته نادری است که

I) استادیار و متخصص جراحی عمومی و فوق تخصص جراحی توراکس، بیمارستان فیروزگر، میدان ولیعصر، خیابان به‌آفرین، دانشگاه علوم پزشکی و خدمات بهداشتی- درمانی ایران، تهران، ایران (*مؤلف مسؤول)
II) دستیار طب اورژانس، بیمارستان امام خمینی، تهران، ایران

کولون به سمت شکم جا انداخته شد و نقص موجود در دیافراگم با سوچورهای نایلون ۱-۰ ترمیم شد. پس از جراحی حال عمومی بیمار خوب بوده و در طی یک سال و نیم پیگیری، بیمار بدون علامت بوده و مشکل خاصی ندارد.



شکل شماره ۱- عکس قبل از عمل که لوپ‌های کولون در حاشیه راست قلب دیده می‌شود.



شکل شماره ۲- سی‌تی‌اسکن بیمار قبل از عمل که نشان‌دهنده هرنی کولون به درون توراکس است.

بحث

فورامن فتق مورگانی در اطفال معمولاً حاوی امتنوم است. با گذشت زمان ممکن است ساک فتق حاوی احشاء نیز باشد^(۵) که این مورد، مورد تمایز این بیمار با موارد گزارش شده است. در مورد بیمار حاضر علی‌رغم سن بسیار کم بیمار از نظر وقوع فتق مورگانی، ساک فتق حاوی کولون عرضی نیز بود. با وجود مادرزادی بودن این نقص در دیافراگم، معمولاً این نقص در دوران کودکی

پنومونی‌های مکرر بوده است. در معاینه کودک پسر چهار ساله با وزن ۱۲ kg و قد ۹۴ cm بود که در صدک رشد ۸۰ درصد قرار داشت. کودک هوشیار بوده، حال عمومی خوبی داشته و ill و توکسیک نبوده. دیسترس تنفسی نداشته، Oral temp: 37°C, PR: 100/min, RR: 28/min و BP: 90/65 mmHg بود. در معاینه سر و گردن، نکته خاصی نداشته و ملتحمه pale و ایکتریک نبوده. تراشه در میدلاین بود.

در سمع قلب، S2 و S1 طبیعی بوده و سوفل و صدای اضافی سمع نشد. در سمع ریه، ریه سمت چپ clear بود، ولی در سمع ریه سمت راست رونکای در لوپ میانی ریه راست و کاهش صدای واضح در لوپ تحتانی ریه راست داشت. در معاینه شکم نرم، بدون تندرنس و گاردینگ بود. صدای روده نرمال بود و کودک اجابت مزاج طبیعی داشت.

از بیمار CXR های متعدد به عمل آمده بود که کدورت منتشر در نیمه تحتانی ریه راست در آن‌ها مشهود بود. با توجه به گذشت دو ماه از آخرین آن‌ها، CXR مجدد گرفته شد که انفیلتراسیون‌های patchy در لوپ تحتانی ریه راست دیده می‌شد سایه یک لوپ کولون هم در نیمه تحتانی ریه راست مشهود بود. هر دو زاویه جنبی باز بود (شکل شماره ۱). از بیمار آزمایش‌های روتین به عمل آمد که موردی نداشت. جهت افتراق ضایعات ریوی و تأیید تشخیص، از بیمار CT scan به عمل آمد که سگمان‌های کولون عرضی همراه با سطوح مایع-هوای رترواسترنال در همی توراکس راست مشهود بود (شکل شماره ۲) که به نظر می‌رسید از خلال نقص موجود در دیافراگم، هرنی شده بود.

بیمار با تشخیص هرنی مورگانی آماده عمل شد. توراکوتومی راست برای بیمار انجام شد. در مشاهده، سگمان کولونی از ورای نقص موجود در دیافراگم به توراکس رانده شده بود. ساک فتق از خلال یک نقص ۲/۵ × ۲/۵ سانتی‌متری واقع در قدام دیافراگم آزاد شد.

و نوجوانی بدون علامت است و در دوران بلوغ و در دهه ۴ و ۵ معمولاً عارضه‌دار می‌شود.^(۴) در مورد بیمار این مقاله مطلب متفاوت بوده و بیمار از دو سالگی دچار پنومونی‌های مکرر بوده است.

۳۰٪ بیماران کلاً بدون علامت هستند و در طی مطالعات روتین، فتق مورگانی تصادفی کشف می‌شود.^(۱) زمانی که قطر ساک فتق بزرگ است، علایم در اطفال به صورت تنگی نفس و در بزرگسالان به صورت درد قفسه سینه رترواسترنال بروز می‌کند.^(۱) در مطالعه‌ای که توسط Sirmalli و همکارانش انجام شد بیماران بر مبنای سایز نقص موجود در دیواره به سه گروه تقسیم شدند: بیماران گروه یک، نقص کوچکی در دیواره دیافراگم داشتند و بدون علامت بودند؛ درحالیکه بیماران گروه دو و سه به دلیل بزرگ بودن نقص موجود و نیز درگیری احشاء از خلال نقص موجود، علامت‌دار بودند. آن‌ها نتیجه‌گیری کردند که بین سایز نقص دیافراگمی و درگیری احشاء و نیز علامت‌دار شدن فتق رابطه مستقیم وجود دارد. علائم شکمی فتق در مواردی که با اختناق احشاء شکمی همراه است، اغلب به صورت حاد بروز می‌کند. ولولوس متناوب و انسداد روده باریک جزء تظاهرات بسیار نادر بیماری است. در مواردی علایم قلبی مثل طپش قلب نیز گزارش شده است. ورزش و حرکات کششی با تشدید علایم در مواردی همراه بوده است.

با وجود آنکه نقص موجود در دیافراگم یک نقص رشدی - نموی است، به نظر می‌رسد عوامل دیگری مثل افزایش فشار شکمی (چاقی، تروما) در ایجاد فتق مؤثر باشند. در مطالعه Sirmalli و همکارانش، بیماران بزرگسال چاق دارای نقص دیواره دیافراگم، همگی علامت‌دار شده بودند. درحالیکه در بیماران نرمال، تنها ۵/۵٪ مبتلایان به فتق مورگانی علامت‌دار بودند. علایم شکمی در بیماران چاق تابلوی بالینی غالب است؛ درحالیکه در بیماران نرمال، شایع‌ترین علامت تنگی نفس است. علاوه بر این در بیماران چاق به دلیل افزایش فشار شکمی،

بازگرداندن کامل انتوم به داخل حفره شکم مشکل بوده و در اغلب موارد نیازمند امنتکتومی است. همچنین در مطالعه مذکور بیمارانی که در آن‌ها ساک فتق حاوی کولون عرضی و روده باریک بود، در ۸۶/۶٪ چاق بودند که ریسک اختناق و گیر افتادن فتق را افزایش می‌دهد.^(۷)

با وجود اینکه جراحان معدودی معتقدند که نیازی به جراحی در موارد بدون علامت فتق مورگانی نیست،^(۸) اغلب جراحان بر این باورند که بعد از قطعی شدن تشخیص فتق مورگانی عمل جراحی در اولین فرصت ممکن صورت بگیرد؛ چون ریسک اختناق و گیر افتادن فتق بالاست.^(۴) در بیمارانی که بدون علامت هستند و درگیری احشاء در فتق وجود ندارد ولی بیمار سابقه‌ای از تروما و چاقی و یا سایر عوامل زمینه‌ای را دارد، احتمال اختناق سریع ارگان‌ها و احشاء به دنبال ورود ناگهانی به ساک فتق بالاست. بنابراین جراحی، به محض تشخیص فتق مورگانی ضروری است.

ترمیم فتق فورامن مورگانی هم با لاپاراتومی و هم توراوتومی ممکن است.^(۴و۶) رویکرد ابدومینال در بیمارانی که فتق دوطرفه دارند و یا ساک فتق دچار عارضه شده است، ارجح می‌باشد.^(۵و۶) یک رویکرد ابدومینو - مدیاستینال اولین بار توسط Moghissi ارائه شد، که شامل یک لاپاراتومی فوقانی شکم در خط میدلاین و در امتداد آن یک استرنوتومی میانی تحتانی است و بیشتر در مواردی که ساک فتق هر دو طرف مدیاستن قدامی را دربر گرفته است، استفاده می‌شود.^(۹) یکی از مشکلات ترمیم ترانس ابدومینال این است که کشش موجود بر روی کبد و نیز آزادسازی پلور و پریکارد از چسبندگی‌ها، ممکن است مشکل‌ساز باشد. علاوه بر این، احتمال ایجاد فتق انسیزیونال در بیمارانی که تحت لاپاراتومی قرار می‌گیرند، وجود دارد.^(۵)

از آنجایی که در فتق مورگانی احشاء شکمی به سمت توراکس هرنی می‌شوند، با استفاده از رویکرد ترانس توراسیک، برداشتن ساک فتق، جا انداختن احشاء درون

و نقص دیافراگم را مجدد سوچور می‌کنند که به تجربه دیده شده است که این عمل از عود فتق جلوگیری می‌کند.^(۱) مواردی از درمان لاپاروسکوپیک و توراوسکوپیک فتق مورگانی هم گزارش شده است که تجربه کافی در این مورد هنوز وجود ندارد.^(۱۰)

ساک به شکم و ترمیم نقص موجود در دیافراگم ساده‌تر و ایمن‌تر است. علاوه بر این نویسندگان این مقاله و اغلب جراحان توراکس ضمن سوچور اولیه نقص، از یک متد سوچور تقویتی استفاده می‌کنند که از مجاور جدار قفسه سینه شروع شده و به سمت نقص دیافراگم امتداد می‌یابد

فهرست منابع

1- Comer TP, Clagett OT. Surgical treatment of hernia of the foramen of the Morgagni. J Thorac Cardiovasc Surg 1996; 52: 461-468.

2- Minneci PC, Deans KJ, Kim P, Mathisen DJ. Foramen of Morgagni hernia: changes in diagnosis and treatment. Ann Thorac Surg 2004; 77: 1956-59.

3- Kilic D, Nadir A, Doner E, Kavukgu S, Akal M, Ozdemir N, et al. Transthoracic approach in surgical management of Morgagni hernia. Eur J Cardiothorac Surg 2001; 20: 1016-1019.

4- Fedrico JA, Ponn RB. Foramen of Morgagni hernia. In: Sheilds TW, LoCicero J III, Ponn RB, editors. General thoracic surgery. Edition no 1. Philadelphia: Lippincott Williams & Wilkins; 2005. P. 647-659.

5- Christopher S, Yuvansen J, Estephan B, An over review of Morgagni hernia. Ann Thorac Surg 2005; 189L: 17-21.

6- Yuving C, Oheih G, Lienzhin A. Morgagni hernia presentation in childhood, J Pedia Surg 2003; 423: 167-170.

7- Sirmalli, Yildirim A, Yagmur C. Clinical and radiologic evaluation of foramen Morgagni Hernia. Worl J Surg 2005; 29: 1520-24.

8- Reynolds L, Strings D, Brayan M. Congenital posterolateral diaphragmatic hernia and other less common hernias of diaphragm in infants and children . Eur J Pedia Surg 2001; 198: 1345-347.

9- Moghissi K, Kouhon R, Ishio L. Operation for repair of obstructed substernocostal (Morgagni) hernia. Thorax 1981; 36: 392-394.

10- Hussong RL Jr, Landerneau RJ, Cole FH Jr. Diagnosis and repair of Morgagni hernia with video-assisted thoracoscopic surgery. Ann Thorac Surg 2000; 197: 1474-75.

Case Report of Morgagni Hernia

*M. Moshkgo, MD^I

A. Shams Akhtary, MD^{II}

Abstract

Intoduction: Morgagni hernia is a herniation through the costosternal portion of diaphragm. Morgagni's defect usually occurs on the right side. Morgagni hernia is a rare hernia and occurs more commonly in adults.

Case report: A 4 years old child was referred to office for recurrent pneumonias. The patient was under treatment for his pneumonias since 2 years ago. On chest CT scan, transverse colonic segment and air fluid level was seen in the right hemi thorax.

Conclusion: With the diagnosis of Morgagni hernia, the patient was prepared for operation. Surgical approach was right thoracotomy. Herniated colon through morgagni defect was observed. The hernial sac was set free from a 2.5x2.5 cm defect in the anterior part of diaphragm. The colon was moved in to abdomen. The defect was repaired by 1-0 nylon sutures. After operation and often 1.5 years follow up, the patient is well with no complications.

Key Words: 1) Morgagni hernia 2) Recurrent pneumonia 3) Thoracotomy

I) Assistant Professor of General Surgery, Subspecialty in Thoracic surgery, Behafarin Str., Valiasr Sq, Firozgar Hospital, Iran University of Medical Sciences and Health Services, Tehran, Iran (*Corresponding Author)

II) Resident of Emergency Medicine, Imam Khomeini Hospital, Tehran, Iran