گزارش یک مورد نادر از نقصان مادرزادی استخوان اولنا

دکتر هومن شریعت‌زاده[I]
دکتر داود جعفری کردلر[II]
دکتر حمید طاهری[III]
*دکتر فرید نجد مظهر[IV]

چکیده

زمینه و هدف: نقصان مادرزادی استخوان اولنا، یکی از نادرترین ناهنجاری‌های مادرزادی اندام فوقانی است که در گروه نقصان‌های طولی اندام فوقانی طبقه‌بندی می‌شود. بسته به نوع و تقسیم‌بندی، گرفتاری سیستم اسکلتی عضلانی در این ناهنجاری شایع بوده و دست در طرف مبتلا همیشه دچار ناهنجاری است. مورد گزارش شده، نقصان استخوان اولنا با همراهی سین استوز هومرو رادیال است که نکته مهم و قابل گزارش عدم وجود ناهنجاری‌های سایر اندام‌ها و به خصوص در دست و انگشتان طرف مبتلا است.

معرفی بیمار: بیمار پسر بچه‌ای ۸ ساله است که به علت کوتاهی اندام فوقانی چپ به درمانگاه مراجعه کرده بود. در معاینه ستون فقرات، اندام‌های تحتانی و اندام فوقانی راست یافته‌ای غیر طبیعی یافت نشد.در معاینه اندام مبتلا یا همان اندام فوقانی چپ، اندام به وضوح کوتاه‌تر از اندام فوقانی راست بود. آرنج بیمار در اکستانسیون کامل بوده و هیچ حرکتی ندارد و مچ دست چپ از نظر ظاهر شبیه مچ دست راست بود. دردست چپ؛ انگشت شست طبیعی بوده و استخوان‌های متاکارپ همگی لمس می‌شدند. تعداد انگشتان پنج عدد و هر کدام دارای سه بند بودند. اثری از سین داکتیلی یا حلقه‌های پوستی وجود نداشت. در رادیوگرافی آرنج سین‌استوز هومرو رادیال و در رادیوگرافی مچ و دست چپ، تمامی استخوان‌ها وجود داشته و ناهنجاری در آن‌ها رویت نمی‌شود.

نتیجه‌گیری: گزارش حاضر دلالت بر آن دارد که نقصان مادرزادی استخوان اولنا می‌تواند بدون گرفتاری دست و انگشتان طرف مبتلا باشد.

کلیدواژه‌ها: ۱- نقصان مادرزادی اولنا ۲- سین استوز هومرو رادیال ۳- نقصان طولی اندام فوقانی

مقدمه

نقصان مادرزادی استخوان اولنا، یکی از نادرترین ناهنجاری‌های اندام فوقانی است[۱]. این ناهنجاری، تقریباً یک در صد هزار تولد زنده اتفاق می‌افتد و ۱۰- ٤ برابر شیوع کمتری از نقصان مادرزادی استخوان رادیوس دارد. این ناهنجاری، جزء ناهنجاری‌های نقصان طولی اندام فوقانی طبقه‌بندی می‌شود[۲]. بیماری با ناهنجاری‌های مختلف دستگاه اسکلتی عضلانی همراه است[۳].دست و مچ همیشه در این ناهنجاری به درجات مختلف گرفتار هستند[۳]. در حدود ۹۰٪ موارد یک یا چند انگشت در دست‌ها کم بوده و در ۷۰٪ آن‌ها، ناهنجاری انگشت شست وجود دارد[۱]. جامع‌ترین و مقبول‌ترین طبقه‌بندی از آن Swanson است. بیمار معرفی شده از نوع تیپ ۳ بوده و از آن جهت اهمیت فوق‌العاده دارد که بر خلاف موارد گزارش شده در کتاب‌ها و مقالات، هیچ گرفتاری در استخوان‌های کارپ، متاکارپ، انگشتان و بافت‌های نرم آن مناطق یافت نشد. به علاوه، سایر اندام‌ها و ستون فقرات هم مشکلی نداشتند.

معرفی بیمار

بیمار، پسر بچه‌ای ۸ ساله از یکی از استان‌های غربی کشور است که به علت کوتاهی اندام فوقانی چپ و عدم خم شدن آرنج چپ به درمانگاه سرویس جراحی دست بیمارستان شفا یحیائیان وابسته به دانشگاه علوم پزشکی ایران مراجعه کرده بود. بیمار دانش‌آموز بوده و از نظر تحصیلی دانش‌آموز موفقی است. بیمار راست دست واز نظر عملکرد در وضعیت بسیار خوبی قرار دارد. به علت کوتاهی اندام فوقانی چپ و دامنه حرکتی مناسب در مفاصل مچ دست، شانه و ستون فقرات

I) استادیار و متخصص ارتوپدی، بیمارستان شفا یحیائیان، دانشگاه علوم پزشکی و خدمات بهداشتی- درمانی ایران، تهران، ایران
II) دانشیار و متخصص ارتوپدی، بیمارستان شفا یحیائیان، دانشگاه علوم پزشکی و خدمات بهداشتی- درمانی ایران، تهران، ایران
III) استادیار و متخصص ارتوپدی، بیمارستان شفا یحیائیان، دانشگاه علوم پزشکی و خدمات بهداشتی- درمانی ایران، تهران، ایران
IV) متخصص ارتوپدی، فلوی جراحی دست، بیمارستان شفا یحیائیان، میدان بهارستان، دفتر آموزش گروه ارتوپدی، دانشگاه علوم پزشکی و خدمات بهداشتی- درمانی ایران، تهران، ایران (*مؤلف مسؤول)

[Downloaded from rjms.iums.ac.ir on 2026-01-31]

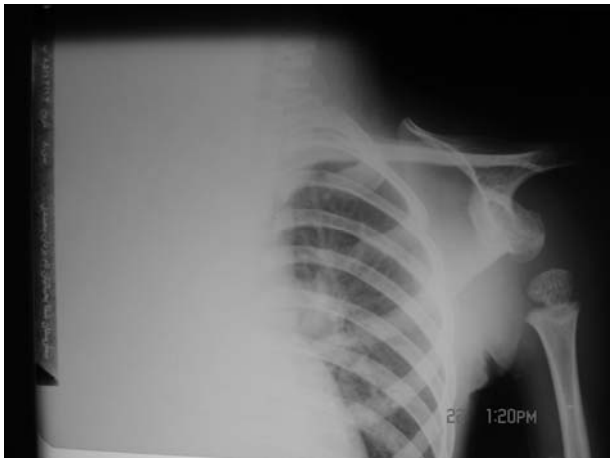

شکل شماره ۱- رادیو گرافی رخ شانه مبتلا

گردنی، اندام فوقانی چپ کارآیی خوبی داشته و بیمار می‌تواند به راحتی با دست چپ غذا بخورد. در معاینه ستون فقرات، اندام‌های تحتانی و اندام فوقانی راست یافته‌ای غیرطبیعی یافت نشد. در معاینه اندام مبتلا یا همان اندام فوقانی چپ، اندام به وضوح کوتاه‌تر از اندام فوقانی راست بوده و طول آن ۷۰ ٪ اندام فوقانی راست است. شانه چپ بیمار، متحرک و دامنه حرکت آن در تمام جهات ۳۰ تا۳۵ درجه ازشانه راست کمتر است. آرنج بیمار در اکستانسیون کامل بوده و هیچ حرکتی ندارد. مچ دست چپ از نظر ظاهر شبیه مچ دست راست بوده و دامنه حرکات آن دراکستانسیون و فلکسیون ده درجه کمتر از طرف مقابل است. سوپیناسیون و پروناسیون از طریق مفصل شانه امکان‌پذیر بود. در دست چپ، انگشت شست طبیعی بوده و استخوان‌های متاکارپ همگی لمس می‌شدند. تعداد انگشتان پنج عدد و هر کدام دارای سه بند بودند. اثری از سین داکتیلی یا حلقه‌های پوستی وجود نداشته و حرکات انگشتان کاملاً طبیعی بود. آزمایش‌های خونی و هورمونی بیمار در حد طبیعی بوده و در مطالعه رادیوگرافی‌های اندام‌های فوقانی و مقایسه آن‌ها با هم مشخص شد که شانه چپ هیپوپلاستیک بوده و سر استخوان بازو پائین‌تر از حفره گلنوئید قرار دارد (شکل شماره ۱). استخوان‌های بازو و رادیوس سین استوز کامل در محل آرنج و در اکستانسیون کامل قرار دارند (شکل شماره ۲). استخوان اولنا باریک‌تر از طرف مقابل و زائیده اوله کرانون تکامل نیافته و در قسمت فوقانی محل آرنج قرار دارد. در رادیوگرافی مچ و دست، چپ تمامی استخوان‌ها وجود داشته و ناهنجاری در آن‌ها رویت نمی‌شود (شکل شماره ۳).

شکل شماره ۲- رادیوگرافی رخ از آرنج اندام مبتلا

شکل شماره ۳- رادیوگرافی رخ و نیم‌رخ دست و مچ اندام مبتلا

[Downloaded from rjms.iums.ac.ir on 2026-01-31]

بحث

نقصان مادرزادی استخوان اولنا، جزء نقصان‌های طولی اندام‌های فوقانی بوده و بسیار نادر است.[۱-۵] برخلاف نقصان رادیوس که همراه ناهنجاری‌های سیستم‌هایی غیر از اسکلتی عضلانی است، این نقصان اغلب با ناهنجاری‌های اسکلتی عضلانی همراه است. اعتقاد بر این است که گرفتاری در دست همان طرف همیشه وجود دارد[۵] و دست به خصوص شست مقابل، در بسیاری از اوقات گرفتار هستند. ناهنجاری در اندام‌های تحتانی به شکل نقصان استخوان فیبولا و در ستون فقرات به شکل اسکلیوز ظاهر می‌شود. سیستم‌های مختلف تقسیم‌بندی این بیماری ابداع شده است. برخی از آن‌ها بر میزان درگیری انگشت شست تکیه کرده است. ولی Swanson در جامع‌ترین بررسی این بیماری و با مطالعه بیست ساله بیماران یک مرکز ارجاعی، بیماران را در ٤ گروه قرار داد.[۱] این تقسیم‌بندی که مقبولیت بسیاری در بین جراحان ارتوپدی دارد به این شکل است:

تیپ ۱- نقصان نسبی یا هیپوپلازی اولنا

تیپ ۲- نبودن کامل اولنا

تیپ ۳- نقصان کامل یا نسبی اولنا با سین استوز هومرورادیال

تیپ ٤- نقصان کامل یا نسبی اولنا به همراه آمپوتاسیون در ناحیه مچ دست

سین استوز در تیپ ۳ یا به شکل اکستانسیون است یا آرنج در ۹۰ درجه فلکسیون دچار سین استوز شده است[۱ و ۲]. بیمار مورد اشاره در این مقاله در تیپ ۳ بوده و آرنج در اکستانسیون کامل قرار دارد. هر کدام از این تیپ‌ها بر حسب گروه با نواقصی در اندام‌ها و ستون فقرات همراه هستند و به خصوص دست همان طرف همیشه به طریقی دچار نقصان است. در بررسی متون و مقالات موردی مشابه که دست و به خصوص انگشتان، علی‌رغم وجود نقصان مادرزادی اولنا بدون گرفتاری باقی مانده‌اند، پیدا نشد. با این نگرش نویسندگان این مقاله معتقد هستند که این گزارش به عنوان اولین مورد می‌تواند تکمیل‌کننده مقالات قبلی در خصوص تظاهرات ناهنجاری نقصان مادرزادی اولنا باشد.

فهرست منابع

1- Swanson AB, Tada K, Yonenobu K. Ulnar ray deficiency: its various manifestation. J Hand Surg 1984; 9A: 658.

2- Swason AB. A classification for congenital limb malformation. J Hand Surg 1976; 1: 8-22.

3- Broudy AS, Smith RJ. Deformities of the hand and wrist with ulnar deficiency. J Hand Surg 1979; 4:304-15.

4- Schmidt CC, Neufeld SK. Ulnar ray deficiency. Hand Clin 1998 Feb; 14(1):65-76.

5- Colo RJ, Manske PR. Classification of ulnar deficiency according to the thumb and first web. J Hand Surg [Am] 1997; 22:479-488.

6- Green DP, Hotchkiss RN, Pederson WC, Wolfe SW. Greens Operative Hand Surgery. 5th ed. Philadelphia: Elsevier; 1995. P.1479.

[Downloaded from rjms.iums.ac.ir on 2026-01-31]

A Rare Case of Congenital Ulnar Bone Deficiency

H. Shariatzadeh, MD[I] D. Jafari, MD[II] H. Taheri, MD[III]
***F. Najdmazhar, MD[IV]**

Abstract:

Introduction: Ulnar bone deficiency is one of rarest congenital anomalies of upper limb which is classified under longitudinal deficiencies of upper limb. Ulnar bone deficiency is classified to several subgroups and musculoskeletal deformities are very common in this abnormality. Hand always has abnormality in the involved limb. The presenting case has ulnar deficiency with humero-radial synostosis, but interestingly no abnormality in ipsilateral hand and digits.

Case Report: The patient is an 8 year old boy who had referred to the clinic because of short left upper extremity. On examination of the spine, lower extremities and right upper extremity no abnormality was found. The involved left upper limb was shorter than the right upper limb, elbow was in extension and there was no motion at that joint. Left wrist was similar to the right one. In the left hand, thumb was normal and all metacarpal bones were normal. Hand had five digits with three phalanges without any syndactylism and constrictive bonds. On radiographic examination, there was humero - radial synostosis, but no abnormalities in the bones of hand.

Conclusion: Presenting report indicates the presence of ulnar bone deficiency without the abnormality of the hand in the involved limb.

Key words: 1) Ulnar Deficiency 2) Humero-radial synostosis 3) Upper Limb Congenital Deficiency

I) *Assistant Professor of Orthopedic Surgery, Shafa Yahyaeiyan Hospital, Iran University of Medical Sciences and Health Services, Tehran, Iran*
II) *Associate Professor of Orthopedic Surgery, Iran University of Medical Sciences and Health Services, Tehran, Iran*
III) *Assistant Professor of Orthopedic Surgery, Iran University of Medical Sciences and Health Services, Tehran, Iran*
IV) *Fellow of Orthopedic Hand Surgery, Baharestan Sq., Shafa Yahyaeiyan Hospital, Iran University of Medical Sciences and Health Services, Tehran, Iran (*Corresponding Author)*

[Downloaded from rjms.iums.ac.ir on 2026-01-31]