

بررسی علل تأخیر تشخیصی بیماران دچار آسپیراسیون جسم خارجی راه هوایی

چکیده

زمینه و هدف: آسپیراسیون اجسام خارجی بصورت خیلی شایعی بچه‌های کوچک را درگیر می‌کند. شرح حال و معاینه دقیق می‌تواند منجر به تشخیص شود. در صورتی که جسم خارجی تا ۲۴ ساعت درآورده نشود، منجر به عوارضی همچون پنومونی، آبسه و آتلکتازی خواهد شد. در این مطالعه تلاش شده است تا علل تأخیر تشخیصی بیماران دچار آسپیراسیون جسم خارجی راه هوایی در بیمارستان کودکان تبریز بررسی شود.

روش بررسی: این مطالعه به روش توصیفی - مقطعی و بر روی ۱۵۵ بیمار که در سالهای ۸۳-۱۳۸۰ در بیمارستان کودکان تبریز با احتمال جسم خارجی ریه، بستری شده و تحت برونکوسکوپی ریژید و خارج سازی جسم خارجی قرار گرفته بودند، انجام شده است. برای بیماران، اطلاعات مربوط به سابقه پریدن جسم خارجی به حلق، فاصله زمانی از شروع علائم تا بستری شدن (مدت زمان تأخیر در تشخیص)، مراجعه به پزشک قبل از بستری، تشخیص اولیه بیمار و نتایج برونکوسکوپی در چک لیستی که از قبل تهیه شده بود، ثبت شد. داده‌های بدست آمده از مطالعه بوسیله روشهای آماری توصیفی و با استفاده از نرم‌افزار آماری (Excel (version 11.0 مورد بررسی قرار گرفتند.

یافته‌ها: میانگین سنی بیماران، $21/58 \pm 12/90$ ماه بود. $81/3\%$ بیماران در گروه سنی زیر ۳ سال بودند. سرفه مزمن بیش‌تر از ۳ هفته، شایع‌ترین علامت بود که در $73/5\%$ موارد وجود داشت. متوسط فاصله زمانی از آسپیراسیون تا مراجعه به بیمارستان، $24/71 \pm 8/96$ روز بود، تنها $24/5\%$ از بیماران در ۲۴ ساعت اول مراجعه نموده بودند. علل تأخیر تشخیصی، عدم توجه والدین و عدم تشخیص صحیح توسط پزشک بودند.

نتیجه‌گیری: در مرکز پزشکی کودکان، $75/5\%$ کودکان مبتلا به آسپیراسیون جسم خارجی بعد از ۲۴ ساعت مراجعه می‌کنند و مدت زمان تأخیر تشخیصی، خیلی بیش‌تر از مطالعات مربوط به سایر مراکز می‌باشد. عدم آگاهی والدین و عدم آموزش کافی پزشکان می‌تواند منجر به تأخیر در تشخیص اجسام خارجی راه هوایی و بروز عوارض جدی شود.

کلیدواژه‌ها: ۱- آسپیراسیون جسم خارجی ۲- راه هوایی ۳- تأخیر تشخیصی

*دکتر شهین عبدالمی فخیم I

دکتر داوود بادبرین II

دکتر علی گلجانیان تبریزی III

مقدمه

شایع‌ترین علایم آسپیراسیون جسم خارجی می‌باشند که با باقی ماندن جسم خارجی، این علایم به سرعت تخفیف می‌یابند.^(۱) آسپیراسیون جسم خارجی ممکن است منجر به مرگ ناشی از خفگی و یا عوارض جدی همچون پنومونی‌های مکرر، آتلکتازی، تشکیل بافت گرانولاسیون و برونشکتازی شود که برای پیشگیری از این عوارض، تشخیص و مداخله بموقع حیاتی است.^(۲-۵) در صورتی که جسم خارجی تا ۲۴ ساعت در آورده نشود، منجر به موربیدیته خواهد شد.^(۶)

آسپیراسیون جسم خارجی هنوز هم یکی از مباحث مهم تشخیصی و درمانی برای پزشکان محسوب می‌شود. بیش‌ترین شیوع آسپیراسیون جسم خارجی در کودکان ۱ تا ۳ ساله می‌باشد. میزان مرگ و میر و همچنین بیماری‌های ناشی از اجسام خارجی راه هوایی به دلیل باریک بودن راه هوایی، و عدم تکامل کافی مکانیسم‌های حفاظتی، در کودکان بیش‌تر است.^(۱) سرفه، پریدن جسم خارجی به حلق، دیسترس تنفسی حاد و شروع حاد خس‌خس سینه،

این مقاله خلاصه‌ای از پایان نامه آقای دکتر داوود بادبرین در مقطع پزشکی عمومی به راهنمایی خانم دکتر شهین عبدالمی فخیم می‌باشد.

(I) استادیار و متخصص گوش و حلق و بینی و جراحی سر و گردن، بیمارستان کودکان، دانشگاه علوم پزشکی و خدمات بهداشتی - درمانی تبریز، تبریز، ایران (*مؤلف مسؤول).

(II) دستیار جراحی عمومی، دانشگاه علوم پزشکی و خدمات بهداشتی - درمانی تبریز، تبریز، ایران.

(III) دستیار گوش و حلق و بینی و جراحی سر و گردن، دانشگاه علوم پزشکی و خدمات بهداشتی - درمانی تبریز، تبریز، ایران.

بدست آمده از مطالعه بوسیله روشهای آماری توصیفی (فراوانی - درصد و میانگین \pm انحراف معیار) و با استفاده از نرم افزار آماری (Excel version 11.0) مورد بررسی قرار گرفتند.

یافته‌ها

در این مطالعه ۱۵۵ مورد برونکوسکوپی ریژید که همراه با خارج‌سازی جسم خارجی بودند مورد بررسی قرار گرفتند. میانگین سنی بیماران، $21/58 \pm 12/90$ ماه بود و بیماران در محدوده سنی یک ماه تا ۶ سال بودند. ۱۲۶ بیمار (۸۱/۳٪) در گروه سنی زیر ۳ سال و ۲۹ بیمار (۱۸/۷٪) در گروه سنی بالاتر از ۳ سال بودند. ۸۱ بیمار (۵۲/۲٪) پسر و ۷۴ بیمار (۴۷/۷٪) دختر بودند.

سرفه مزمن که بیش‌تر از ۳ هفته طول کشیده بود، شایع‌ترین علامت بود که در ۱۱۴ بیمار (۷۳/۵٪) وجود داشت. سایر علائم به ترتیب شیوع شامل شروع ناگهانی سرفه در ۱۰۸ بیمار (۶۹/۷٪)، خس‌خس سینه در ۹۰ بیمار (۵۸/۱٪) و دیسترس تنفسی در ۲۱ بیمار (۱۳/۶٪) بود.

فقط در ۳۱ بیمار (۲۱/۹٪)، والدین سابقه مثبت پریدن جسم خارجی به گلو را ذکر کرده بودند ولی با پرسش‌های بیش‌تر و توضیح به والدین در ۱۳۶ بیمار (۸۵/۸٪)، والدین شروع ناگهانی سرفه، دیسترس تنفسی و یا خس‌خس سینه را به یاد آوردند.

متوسط زمان مراجعه، $24/71 \pm 8/96$ روز بود. ۳۸ بیمار (۲۴/۵٪) در طی ۲۴ ساعت اول و ۱۱۷ بیمار (۷۵/۵٪) پس از ۲۴ ساعت اول مراجعه نموده بودند. ۵۸ بیمار (۳۷/۴٪) در فاصله یک روز تا یک هفته، ۴۲ بیمار (۳۷/۱٪) در فاصله یک هفته تا یک ماه و ۱۷ بیمار (۱۰/۹٪) با تأخیر بیش‌تر از یک ماه مراجعه نموده بودند (نمودار شماره ۱).

از آنجایی که آسپیراسیون جسم خارجی ممکن است بیماری‌های دیگر را تقلید نماید، این مسأله می‌تواند منجر به عدم تشخیص و بروز عوارض ناشی از آن شود. عدم تشخیص ممکن است ناشی از عدم ارائه تاریخچه صحیح از طرف والدین و یا یافته‌های بالینی و پرتوشناسی مبهم باشد.^(۷)

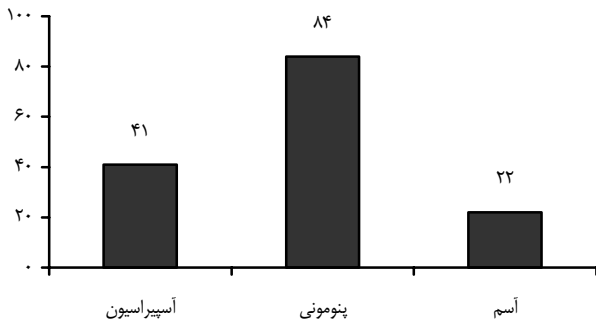
ممکن است بیماران مبتلا به جسم خارجی طول کشیده به علت وجود التهاب و بافت گرانولاسیون در اطراف جسم خارجی به مدت طولانی، با تشخیص پنومونی و یا آسم درمان شوند.^(۸) در چنین مواردی تشخیص و درمان اجسام خارجی راه هوایی بسیار دشوارتر خواهد بود.^(۹)

در بخش گوش و حلق و بینی بیمارستان کودکان که مرکز ارجاعی منطقه شمال غرب کشور برای بیماران مبتلا به اجسام خارجی می‌باشد، به نظر می‌رسد که بسیاری از بیماران مبتلا به جسم خارجی با تأخیر ارجاع می‌شوند، لذا در این مطالعه تلاش شده است که علل مراجعه دیررس بیماران مبتلا به اجسام خارجی راه هوایی بررسی شوند.

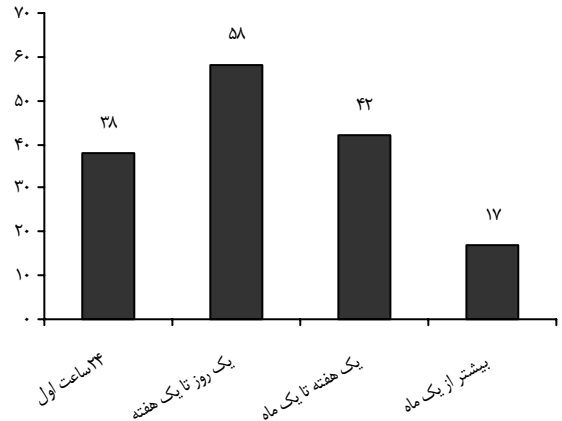
روش بررسی

این مطالعه که به روش توصیفی - مقطعی و بر روی ۱۵۵ بیمار که در طول مدت ۳ سال از فروردین سال ۱۳۸۰ تا فروردین سال ۱۳۸۳، در بخش گوش و حلق و بینی بیمارستان کودکان تبریز، بستری شده و تحت برونکوسکوپی ریژید و خارج‌سازی جسم خارجی راه هوایی قرار گرفته بودند، انجام شده است. کلیه بیماران تحت بیهوشی عمومی استنشاقی و خارج‌سازی جسم خارجی با برونسکوپ ریژید Storz قرار گرفتند.

مشخصات بیماران، علائم و نشانه‌ها، سابقه پریدن جسم خارجی به حلق (choking)، فاصله زمانی از شروع علائم تنفسی تا زمان بستری جهت برونکوسکوپی (مدت تأخیر)، تشخیص اولیه، یافته‌های رادیوگرافی سینه، نتایج برونکوسکوپی و علل تأخیر در تشخیص، مورد بررسی قرار گرفتند. تشخیص و برونکوسکوپی بعد از ۲۴ ساعت اول به عنوان، تشخیص دیررس در نظر گرفته می‌شود. داده‌های



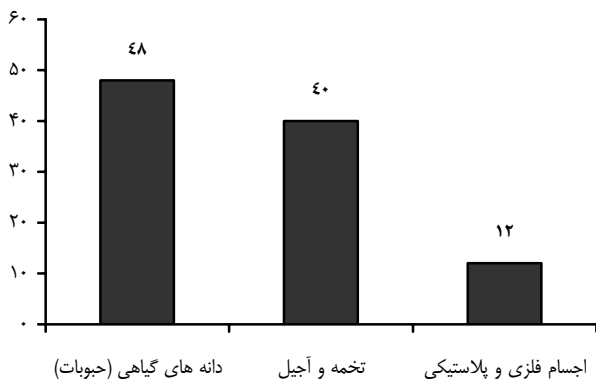
نمودار شماره ۲- تشخیص‌های اولیه پزشکان در اولین مراجعه بیماران دچار آسپیراسیون جسم خارجی



نمودار شماره ۱- زمان مراجعه بیماران

در بررسی گرافی قفسه سینه، پنومونی در ۷۵ بیمار (۴۸/۴٪) و آمفیژم یکطرفه در ۴۹ بیمار (۳۱/۶٪)، شایع‌ترین یافته‌ها بودند. آتلکتازی در ۲۶ بیمار (۱۶/۸٪) رویت شد که همگی این بیماران مراجعه دیررس بعد از ۲۴ ساعت داشتند. جسم خارجی به شکل اپاک فقط در ۲۲ بیمار (۱۴/۲٪) قابل رویت بود. در برونکوسکوپی، برونش راست با ۸۵ مورد (۵۴/۸٪)، شایع‌ترین محل وجود جسم خارجی راه هوایی بود و پس از آن برونش چپ با ۶۱ مورد (۳۹/۳٪)، تراشه با ۷ مورد (۴/۵٪) و سوپراگلوت با ۲ مورد (۱/۳٪) سایر موارد را تشکیل می‌دادند.

همانطوری که در نمودار شماره ۳ آمده است، شایع‌ترین جسم خارجی بدست آمده، دانه حبوبات و انواع تخمه و آجیل بودند.



نمودار شماره ۳- انواع اجسام خارجی بدست آمده از برونکوسکوپی بیماران

از ۳۸ بیماری که در ۲۴ ساعت اول مراجعه نموده بودند، ۲۰ بیمار (۱۲/۹٪) از طریق ارجاع پزشک و ۱۸ بیمار (۱۱/۶٪) مستقیماً و بدون مراجعه قبلی به پزشک مراجعه نموده بودند که دیسترس تنفسی حاد در همه این ۱۸ بیمار وجود داشت. ۶۸ بیمار (۴۳/۸٪) در ۲۴ ساعت اول مراجعه به پزشک داشتند که تنها در ۲۰ بیمار (۱۲/۹٪) تشخیص صحیح مطرح شده بود.

در میان ۱۱۷ بیماری که پس از ۲۴ ساعت اول مراجعه نموده بودند، در ۶۹ بیمار (۵۹٪) عدم توجه والدین و عدم مراجعه به پزشک، مهم‌ترین عامل عدم مراجعه بموقع بود و در ۴۸ بیمار باقیمانده (۴۱٪)، علی‌رغم مراجعه به پزشک در ۲۴ ساعت اول، تشخیص صحیح مطرح نشده بود.

در کل در ۸۸ بیمار (۵۶/۷٪) در مراجعه به پزشک جسم خارجی راه هوایی تشخیص داده نشده بود. در ۴۵ بیمار (۲۹/۱٪) یکبار مراجعه به پزشک، در ۲۴ بیمار (۱۵/۴٪) دو مرتبه مراجعه به پزشک، در ۱۴ بیمار (۹٪) سه مرتبه مراجعه به پزشک و در ۵ بیمار (۳/۲٪) چهار مرتبه مراجعه به پزشک بدون تشخیص صحیح ذکر گردید. در کل ۱۳۷ بیمار (۸۸/۴٪) مراجعه به پزشک داشتند که در اولین مرتبه مراجعه، فقط در ۴۱ بیمار (۲۶/۴٪) تشخیص صحیح مطرح داده شده بود.

در ۸۴ بیمار (۵۴/۲٪) پنومونی و در ۲۲ بیمار (۱۴/۲٪) آسم به عنوان تشخیص اولیه مطرح شده بود (نمودار شماره ۲).

air trapping ناشی از جسم خارجی (آمفیزم یکطرفه) با ۳۱/۶٪؛ شایع‌ترین علایم پرتوشناسی بودند. Tokar و همکارانش میزان بروز پنومونی تاخیری را ۳۷٪ ذکر کرده‌اند.^(۹) Sersar و همکارانش این میزان را ۲۷/۶٪ بیان کرده‌اند.^(۷) در بررسی حاضر این میزان ۴۸/۴٪ بود که بیش‌تر از نتایج فوق است. میزان شیوع آتلکتازی در موارد تاخیری از ۲۵٪ تا ۳۲/۷٪ ذکر گردیده است.^(۹، ۱۰) در بررسی حاضر آتلکتازی در ۲۱٪ از موارد مراجعه دیررس رویت شده بود.

در بررسی علل تأخیر در ۱۱۷ بیماری که مراجعه دیررس داشتند، عدم توجه والدین در ۵۸/۹٪ و عدم تشخیص صحیح پزشک در ۴۱/۱٪ موارد منجر به تأخیر در تشخیص شده بود. در مراجعات بیماران به پزشک تنها در ۲۶/۴٪ در اولین مرتبه مراجعه به پزشک، تشخیص صحیح داده شده بود و در ۷۳/۶٪ تشخیص‌های دیگر مطرح شده بودند.

در این مطالعه با پزشکانی که بیماران را مورد معاینه قرار داده بودند، ارتباطی مستقیم برقرار نشده بود و براساس مشاهده نسخه‌ها و مدارک بیمار و شرح حال اخذ شده از والدین بیمار به تشخیص پزشک پی برده شد. از محدودیت‌های دیگر، کم بودن تعداد بیماران و عدم دسترسی به اطلاعات مربوط به موارد مرگ و میر به علت عدم ثبت صحیح علل مرگ می‌باشد.

نتیجه‌گیری

عدم آگاهی والدین و نیز عدم تشخیص صحیح از طرف پزشکان منجر به تشخیص دیررس آسپیراسیون جسم خارجی راه‌هوایی می‌شود. درصد بالای تشخیص نادرست از طرف پزشکان و عدم دقت به علایم آسپیراسیون جسم خارجی در مراحل حاد و نیز در نظر نگرفتن احتمال آسپیراسیون جسم خارجی در موارد پنومونی‌های مقاوم و یا راجعه و یا آسم مقاوم به درمان و همچنین تکیه بیش از حد به رادیوگرافی قفسه سینه برای تشخیص آسپیراسیون جسم خارجی توسط پزشکان، ضرورت آموزش بیش‌تر جامعه پزشکی در زمینه اجسام خارجی راه‌هوایی را بیش‌تر مطرح می‌کند.

در بررسی حاضر تنها ۲۴/۵٪ بیماران در ۲۴ ساعت اول مراجعه داشتند و مدت زمان تأخیر تشخیصی (۲۴/۷ روز) خیلی بیش‌تر از مطالعات مربوط به سایر مراکز می‌باشد. در بررسی‌های مختلف، متوسط زمان مراجعه با توجه به کشور و سطح فرهنگ، متفاوت است. در تحقیق Schmidt و همکارانش، ۴۲٪ بیماران در ۲۴ ساعت اول مراجعه نموده بودند و متوسط زمان مراجعه، ۵/۴ روز بود.^(۱۰) در تحقیقی که در عربستان توسط Khalid و همکارانش انجام شده است، ۳۰٪ بیماران در ۲۴ ساعت اول مراجعه کرده بودند.^(۱۱) در مطالعه chiu، ۴۳٪ از بیماران در ۲۴ ساعت اول تشخیص داده شدند و متوسط تأخیر در تشخیص ۱۰/۴ روز بود.^(۱۲)

تشخیص آسپیراسیون جسم خارجی در بیمارانی که با تأخیر مراجعه می‌کنند، امری دشوار است که نیازمند اخذ تاریخچه دقیق از والدین و شک بالینی قوی است.^(۹) کودکان ممکن است با عدم ارائه تاریخچه آسپیراسیون توسط والدین و یا علایم غیراختصاصی مراجعه کنند.^(۱۳-۱۵) در موارد مشکوک توجه به سن بیمار یکی از مهم‌ترین فاکتورها محسوب می‌شود، چرا که اکثر بیماران در گروه سنی زیر ۳ سال قرار دارند.^(۱۶، ۱۷) در بررسی حاضر غالب بودن گروه سنی زیر ۳ سال مشهود بود (۸۱/۳٪). شایع‌ترین علایم و نشانه‌های آسپیراسیون جسم خارجی شامل سرفه، پریدن جسم خارجی به گلو، خس‌خس سینه و کاهش صداهای تنفسی می‌باشند که قابل اعتمادترین مورد، مشاهده پریدن جسم خارجی به گلو توسط والدین یا افراد دیگر است.^(۱۸، ۱۷) اجسام خارجی طول کشیده بویژه حبوبات و دانه‌های روغنی می‌توانند موجب التهاب شدید شوند که در این موارد پنومونی مقاوم به درمان و یا راجعه و نیز سرفه مزمن بر تابلوی بیماری افزوده خواهد شد.^(۱۵، ۱۶) با توجه به فراوان بودن نتایج منفی کاذب در گرافی‌های قفسه سینه، نمی‌توان بر پایه گرافی قفسه سینه طبیعی، جسم خارجی راه‌هوایی را رد کرد.^(۵) در بررسی حاضر نیز جسم خارجی فقط در ۱۴/۲٪ موارد در گرافی قفسه سینه قابل رویت بود. Hyperinflation به علت air trapping ناشی از جسم خارجی علامت مشخصه غیرمستقیم وجود جسم خارجی در ریه است که می‌تواند هم در موارد حاد و هم در موارد مزمن رویت شود.^(۱) در بررسی حاضر پنومونی با ۴۸/۴٪ و Hyperinflation به علت

تقدیر و تشکر

بدینوسیله نویسندگان مقاله، مراتب تقدیر و تشکر خود را از کلیه کادر پزشکی و پرستاری بخش گوش و حلق و بینی و اتاق عمل بیمارستان کودکان ابراز می‌دارند.

فهرست منابع

- 13- Franzese CB, Schweinfurth JM. Delayed diagnosis of a pediatric airway foreign body: case report and review of the literature. *Ear Nose Throat* 2002; 81: 655-6.
- 14- Messner AH. Pitfalls in the diagnosis of aerodiagestic tract foreign bodies. *Clin Pediatr* 1998; 37: 359-65.
- 15- Papsin BC, Fredberg J. Aerodiagestic tract foreign bodies in children: pitfalls in management. *J Otol* 1994; 23: 102-8.
- 16- Zaytoun GM, Rouadi PW, Baki DH. Endoscopic management of foreign bodies in the tracheobronchial tree: Predictive factors for complications. *Otolaryngol Head Neck Surg* 2000; 123: 311-6.
- 17- Vining DJ, Liu K, Choplin RH, Haponik EF. Virtual bronchoscopy: relationships of virtual reality endobronchial simulations to actual bronchoscopic findings. *Chest* 1996; 109: 549-53.
- 18- Ferretti GR, Vining DJ, Knoplioch J, Coulomb M. Tracheobronchial tree: Three dimensional spiral CT with bronchoscopic perspective. *J Comput Assist Tomogr* 1996; 20: 777-81.
- 1- Johnson DG, Condon VR. Foreign bodies in pediatric patients. *Curr Probl Surg* 1998; 35: 273-9.
- 2- Sersar S, Rizk WH, Bilal M, EIDiasty MM, Eltantawy TA, Abdelhakam BB< et al. Inhaled foreign bodies: presentation, management and value of history and plain chest radiography in delayed presentation. *Otolaryngol Head Neck Surg* 2006; 134: 92-9.
- 3- Mittleman RE. Fatal choking in infants and children. *Am J Forensic Med Pathol* 1984; 5: 201-10.
- 4- Black RE, Johnson DG, Matlak ME. Bronchoscopic removal of aspiration foreign bodies in children. *J Pediatr Surg* 1994; 29: 682-4.
- 5- Zerella JT, Dimler M, McGill LC, Pippus KJ. Foreign body aspiration in children: Value of radiography and complications of bronchoscopy. *J Pediatr Surg* 1998; 33: 1651-4.
- 6- Foreign Body Aspiration Warshawsky(ME): emedicine specialists. Last Updated: May 25, 2006.
- 7- Metrangelo S, Monetti C, Menenghini L, Zadra N, Giusti F. Eight years experience with foreign body aspiration in children: What is really important for a timely diagnosis? *J Pediatr Surg* 1999; 34: 1229-31.
- 8- Swischuk LE. The chest. In: Swischuk LE, editors. *Emergency imaging of the acutely ill or injured child*. 3 rd ed. Baltimore: Williams and Wilkins; 1994. p. 1-150.
- 9- Tokar B, Ozkan R, Ilhan H. Tracheobronchial foreign bodies in children: Importance of accurate history and plain chest radiography in delayed presentation. *Clin Radiol* 2004; 59: 609-15.
- 10- Schmidt H, Mangeold B. Foreign body aspiration children. *J Pediatr Surg* 2000; 29: 682-4.
- 11- Khalid M, Saeed AA. A retrospective review of foreign body aspiration in the Asir region. *Saudi Med J* 1996; 11: 73-7.
- 12- Chiu Chih-Yung, Wong Kin-Sun, Lai Shen-Hao, Hsia Shao-Hsuan, Wu Chang-Teng. Factors predicting early diagnosis of Foreign body aspiration in children. *Pediatric Emergency Care* 2005 March; 21(3): 161-4.

Study of the Causes of Delayed Diagnosis in Patients with Foreign Body Aspiration

*Sh. Abdollahi Fakhim, MD^I D. Badbarin, MD^{II} A. Goljanian Tabrizi, MD^{III}

Abstract

Background & Aim: Foreign body aspiration commonly involves very young children and taking a precise history and doing a careful physical examination can lead to diagnosis. If the extraction of the object is delayed beyond 24 hours, it will lead to complications such as pneumonia, abscess, and atelectasis. Therefore, the present study tries to investigate the duration and reasons of delayed diagnosis of airway foreign body aspiration in children admitted to pediatric Hospital in Tabriz.

Patients and Method: This cross-sectional descriptive study was done over a period of 36 months, from 2001 to 2004, in the ENT Department of Children's Hospital in Tabriz. 155 cases who had been admitted for foreign body aspiration and had undergone successful bronchoscopic removal were studied. The information such as the history of choking, the gap between initiation of symptoms and admission (duration of delayed diagnosis), outpatient visits, the first diagnosis, and the results of bronchoscopy was all recorded in the checklists. To analyze the data, descriptive statistics, and Excell 11.0 were used.

Results: The mean age of the patients was 21.58 (± 12.90) months. 81.3% were under 3 years of age and 18.7% were above 3. Protracted cough lasting beyond 3 weeks was the most common symptom found in 73.5% of the cases. The average interval between aspiration and admission was 24.71 (± 8.96) days. Only 24.5% arrived in the first 24 hours. The main causes of delayed diagnosis were lack of notice on the part of parents and incorrect diagnoses made by physicians.

Conclusion: 75.5% of the cases with foreign body aspiration were referred after 24 hours and the duration of delayed diagnosis in the present study was longer than that mentioned in the reports of other centers. Parents' unawareness and physicians' insufficient training can delay the diagnosis of airway foreign body aspiration and cause serious complications. Thus, providing proper education is necessary to prevent them.

Key Words: 1) Foreign Body Aspiration 2) Airway 3) Delayed Diagnosis

This article is an abstract of Mr. Badbarin's thesis advised by Dr. Abdollahi Fakhim in partial fulfillment of a medical doctor's degree.

I) Assistant Professor of Otolaryngology. ENT Department. Pediatric Hospital. Tabriz University of Medical Sciences and Health Services. Tabriz, Iran. (Corresponding Author)*

II) Resident of General Surgery. Tabriz University of Medical Sciences and Health Services. Tabriz, Iran.

III) Resident of ENT. Tabriz University of Medical Sciences and Health Services. Tabriz, Iran.