

گزارش یک مورد کارسینوئید تیپیک حنجره

چکیده

مقدمه: تومور کارسینوئید تیپیک، یکی از انواع نادر کارسینوم‌های نورواندوکراین حنجره است که تنها ۱۴ مورد آن تاکنون گزارش شده است. تمام این موارد، ناحیه سوپراگلوت را درگیر کرده بودند. رزکسیون موضعی وسیع، درمان انتخابی است. معرفی بیمار: بیمار آقای ۶۸ ساله با خشونت صدای دائمی و پیشرونده از ۶ ماه قبل بود که در لارنگوسکوپی مستقیم، توده اگزوفیتیک در سوپراگلوت مشاهده شده بود. لارنگوسکوپی مستقیم و بیوپسی انجام شد. گزارش پاتولوژی، کارسینوئید تیپیک بود. نتیجه‌گیری: از آنجایی که تومورهای نورواندوکراین حنجره، رفتار بیولوژیک متفاوت و اقدام درمانی خاصی نیاز دارند، تشخیص دقیق آنها مهم است. وقتی جراح به وجود این تومورها مشکوک است، رنگ‌آمیزی‌های ایمونوپراکسیداز مخصوصی جهت تأیید تشخیص باید انجام شوند.

*دکتر فرزاد ایزدی I

دکتر بهزاد پوستی II

دکتر حمیدرضا نوری III

دکتر فاطمه حسن‌نیا IIII

کلیدواژه‌ها: ۱- تومور کارسینوئید تیپیک ۲- نئوپلاسم نورواندوکراین ۳- تومور کارسینوئید آتیپیک

۴- پاراگانگلیوم

مقدمه

تومورهای نورواندوکراین، دسته نادری از تومورهای حنجره را تشکیل می‌دهند. سازمان جهانی بهداشت این تومورها را به عنوان کارسینوئید تیپیک، کارسینوئید آتیپیک، کارسینوم نورواندوکراین سلول کوچک و پاراگانگلیوم تقسیم کرده است. بیش از ۵۰۰ مورد از نئوپلاسم‌های نورواندوکراین حنجره تا کنون گزارش شده است.^(۱) در میان چهار نوع این تومورها، کارسینوئید تیپیک نادرترین می‌باشد و تنها ۱۴ نمونه از آن تاکنون گزارش شده است.^(۲ و ۳) رفتار بیولوژیک متفاوت نئوپلاسم‌های نورواندوکراین حنجره سبب شده که تشخیص دقیق این تومورها از اهمیت بالایی برخوردار باشد، چرا که درمان، کاملاً به دقت تشخیص بستگی دارد. در این مقاله یک تومور کارسینوئید تیپیک حنجره گزارش می‌شود.

معرفی بیمار

یک مرد ۶۸ ساله جهت بررسی علت خشونت صدا به درمانگاه گوش و حلق و بینی بیمارستان حضرت رسول اکرم(ص) مراجعه کرد. خشونت صدای اودائمی و پیشرونده بود و بیمار همچنین از درد متناوب گوش راست نیز شاکی بود. علائم بیمار از ۶ ماه قبل شروع شده بود. بیمار مشکلی در بلعیدن، ترشح چرکی گوش و یا کاهش شنوایی نداشت. او به مدت ۴۰ سال روزی دو پاکت سیگار می‌کشید و گهگاه الکل مصرف می‌کرد. سابقه هیچ گونه بیماری طبی یا جراحی در گذشته نداشت. در معاینه، حفره دهان و اوروفارنکس طبیعی بود. مجرای خارجی گوش و پرده گوش نرمال بودند. مفصل تمپورومندیبولار راست در لمس دردناک نبود. در لارنگوسکوپی غیرمستقیم، یک توده زخمی و اگزوفیتیک در

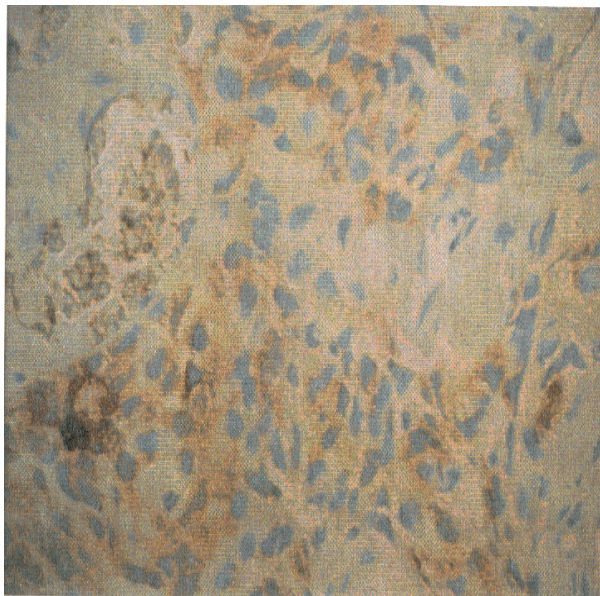
(I) استادیار و متخصص گوش و حلق و بینی و جراحی سر و گردن و فوق تخصص حنجره، بیمارستان حضرت رسول اکرم(ص)، مرکز تحقیقات گوش و حلق و بینی، خیابان ستارخان، خیابان نیایش، دانشگاه علوم پزشکی و خدمات بهداشتی - درمان ایران، تهران، ایران (*مؤلف مسؤول).

(II) استادیار و متخصص گوش و حلق و بینی و جراحی سر و گردن، بیمارستان حضرت رسول اکرم(ص)، مرکز تحقیقات گوش و حلق و بینی، خیابان ستارخان، خیابان نیایش، دانشگاه علوم پزشکی و خدمات بهداشتی - درمان ایران، تهران، ایران.

(III) دستیار تخصصی گوش و حلق و بینی و جراحی سر و گردن، دانشگاه علوم پزشکی و خدمات بهداشتی - درمان ایران، تهران، ایران.

سطح طناب صوتی کاذب راست (False vocal cord=FVC) با گسترش به غضروف آریتنوئید همان طرف مشهود بود. لنفادنوپاتی گردنی لمس نشد.

بیمار در این مرکز پذیرش شد و سی‌تی‌اسکن گردن انجام شد. یافته‌های سی‌تی‌اسکن، تنها یک توده سوپراگلوتیک یکطرفه را نشان داد. لنفادنوپاتی گردنی یا گسترش خارج حنجره‌ای و درگیری تیروئید مشهود نبود. بیمار تحت لارنگوسکوپی مستقیم و بیوپسی قرار گرفت. نمونه بیوپسی به عنوان آدنوکارسینوم بد تمایز یافته گزارش شد. بیمار متعاقباً تحت لارنژکتومی توتال و تیروئیدکتومی راست قرار گرفت و مجدداً نمونه برای پاتولوژی قطعی فرستاده شد. در بررسی پاتولوژیک، تومور از صفحات یکدست سلولهای اپیتلیالی همراه با هسته‌های پلئومورفیک بیضی تا گرد که توسط استرومای فیروواسکولار نازک از هم جدا شده بودند، تشکیل شده بود (شکل شماره ۱).



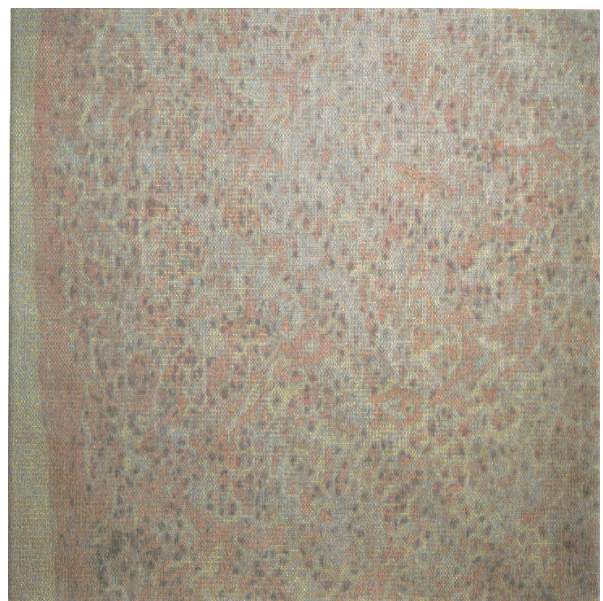
شکل شماره ۲- رنگ آمیزی ایمونوپراکسیداز تومور کارسینوئید تیپیک حنجره

بحث

نئوپلاسم‌های نورواندوکراین حنجره تومورهای نادری هستند که تصور می‌شود از سلولهای APUD (Amine Precursor Uptake and Decarboxylase) یا سیستم سلولهای نورواندوکراین پراکنده تشکیل شده باشند.^(۴ و ۵) در مورد تقسیم‌بندی این تومورها، سردرگمی زیادی وجود دارد. در سال ۱۹۹۱ سازمان جهانی بهداشت تومورهای نورواندوکراین حنجره را به این صورت تقسیم‌بندی کرد: تومور کارسینوئید تیپیک، کارسینوئید آتیپیک، کارسینوم نورواندوکراین سلول کوچک و پاراگانگلیوم.

کارسینوئید تیپیک حنجره، نادرترین تومور نورواندوکراین حنجره و کارسینوئید آتیپیک، شایع‌ترین آنهاست. تنها ۱۴ مورد مستند از کارسینوئید تیپیک حنجره گزارش شده است. این تومور ۳٪ کل تومورهای نورواندوکراین حنجره را تشکیل می‌دهد.^(۱ و ۲ و ۶) در مردان از شیوع بیش‌تری برخوردار است، تنها یک مورد از موارد گزارش شده، زن بوده است.^(۳ و ۲) بیماران مبتلا اغلب در دهه سوم تا هفتم بوده‌اند.^(۷ و ۸) این تومورها از سلولهای بنیادی تمایز نیافته در ناحیه سوپراگلوت منشأ می‌گیرند. شایع‌ترین شکایت بیماران، احساس توده یا درد گلو، خشونت صدا، دیسفاژی و گوش درد می‌باشد.^(۳ و ۹ و ۱۰) ایجاد سندرم کارسینوئید در

در رنگ آمیزی ایمونوپراکسیداز، این سلولها واکنش مثبت سیتوپلاسمی برای سیتوکراتین، کارسینومبریونیک آنتی‌ژن (Carsinoembryonic Antigen=CEA) و سیناپتوفیزین نشان دادند (شکل شماره ۲). تشخیص نهایی، کارسینوم نورواندوکراین خوب تمایز یافته (کارسینوئید تیپیک) بود.



شکل شماره ۱- پاتولوژی تومور کارسینوئید تیپیک حنجره

Otolaryngology and head and neck surgery 1999; 120: 536-9.

7- J Cary Moorhead. Neuroendocrine tumors of the larynx. Head and neck journal 1993; 13: 498-508.

8- Batsakis JG, Naggar AK, Luna MA. Neuroendocrine carcinoma of the larynx. Ann otol rhinol laryngol 1992; 101: 710-14.

9- Woodruff JM, Huvos AG, Erlandson RA, Shah JP, Gerold FP. Neuroendocrine carcinoma of the larynx: A study of two types one of which mimics thyroid medullary carcinoma. American journal of surgical pathology 1999; 9: 771-90.

10- Barnes L. Paraganglioma of the larynx, A clinical review of the literature. Journal of otorhino laryngol and its related specialists 1991; 53: 20-234.

11- Seiichi Tamai, Hisami Vri, Takashi Maruyamai, M Kasahara. Laryngeal carcinoid tumors: light and electron microscopic studies. Cancer 2006; 10: 2256-9.

12- Woodruff JM, Senie RT. A typical carcinoid tumor of the larynx: A clinical review of the literature. Journal of oto rhino laryngol and its related specialists 1991; 53: 194-209.

کارسینوئید تیپیک حنجره نادر است.^(۷) از نظر هیستولوژیک، این تومورها از صفحات سلولهای یکنواخت با هسته‌های گرد تا بیضی مرکزی در یک سیتوپلاسم ائوزینوفیلیک دانه‌دار تشکیل شده‌اند. میتوز، پلئومورفیسم و نکروز وجود ندارد. رنگ‌آمیزی Argyrophil، بصورت مشخصی، مثبت می‌باشد و رنگ‌آمیزی Argentaffin، اغلب منفی می‌باشد. تومور مارکرهای متعددی مانند کروم‌وگرانین (chromogranin)، سیناپتوفیزین (synaptophysin) و پروتئین S100 به تشخیص کمک می‌کنند. تشخیص بر پایه هیستولوژی تومور می‌باشد.^(۱۱ و ۷)

تنها یک مورد از کارسینوئیدهای تیپیک گزارش شده، در زمان تشخیص، متاستاز منطقه‌ای به گره‌های لنفاوی داشته است^(۱۲) و فقط ۴ مورد از ۱۴ مورد گزارش شده، متاستاز دوردست داشته‌اند و تنها در یک مورد، بیمار به دلیل کارسینوئید تیپیک جان خود را از دست داده است.^(۳ و ۲) اکثر کارسینوئیدهای تیپیک در زمان تشخیص با رزکسیون لوکال یا اندوسکوپیک قابل درمان هستند.^(۱۲ و ۳) کموتراپی یا رادیوتراپی در بهبود نتایج دراز مدت درمانی موثر نبوده‌اند. بقای پنج ساله بیماران در کارسینوئید تیپیک بعد از رزکسیون لوکال حدود ۹۰٪ می‌باشد.^(۷ و ۳)

فهرست منابع

1- Ferlito A, Barnes L, Rinaldo A, Gneep DR, Milory CM. A review of neuroendocrine neoplasms of the larynx, Update on diagnosis and treatment. J Laryngol Otol 1998; 112: 827-34.

2- Naggar AK, Batsakis JG. Carcinoid tumor of the larynx. A critical review of the literature. Journal of Oto Rhino Laryngol and its related specialists 1991; 53: 188- 93.

3- Cuzzourt J, Pezold JC, Warren Dunn C. Typical carcinoid tumor of the larynx occurring with otalgia: A case report. ENT journal 2002; 81: 40-43.

4- Overholt SM, Donovan DT, Schwartz MR, Laucirica R, Green LK, Alford BR. Neuroendocrine neoplasms of the larynx. Laryngoscope 1995; 105: 789-94.

5- Ferlito A, Friedman I. Review of neuroendocrine carcinoma of the larynx. Annals of otology, rhinology and laryngology 1989; 103: 525-36.

6- MC Bride LC, Righi PD, Krakovitz PR. Case study of well differentiated carcinoid tumor of larynx and review of laryngeal neuroendocrine tumors.

