

گزارش یک مورد لنفوم غیر هوچکین با تظاهر اولیه لق شدگی دندان

چکیده

مقدمه: لنفوم سینوس ماگزیلاری، صرف نظر از اولیه یا ثانویه، تقریباً در تمامی موارد به فرم NonHodgkin's تیپ سلول B گزارش شده است و اغلب با تظاهراتی چون علایم درگیری سینوس‌ها، حفره بینی، دهان و اربیت بروز می‌کند. معرفی بیمار: بیمار، مرد ۲۰ ساله‌ای است که بدون هیچ گونه علایمی دال بر درگیری سیستم سینونازال و اربیتال مراجعه کرد. تنها علامت و شکایت بیمار احساس توده در سقف دهان و لق شدگی دو دندان پیش بود. طبق بررسی‌های به عمل آمده و انجام بررسی‌های رادیولوژیک و بیوپسی موضعی، تشخیص لنفوم نوع B-cell مطرح شد. نتیجه‌گیری: لق شدگی دندان، هر چند از تظاهرات بسیار ناشایع است اما در صورت بروز خودبه‌خودی و بدون علت توجیه کننده، می‌تواند مطرح کننده بدخیمی‌های سینوس علی‌الخصوص فرم لنفوم آن باشد.

دکتر هیربد بهنام I

*دکتر فائزه فرهت II

کلیدواژه‌ها: ۱- لنفوم سینوس ماگزیلاری ۲- لنفوم غیر هوچکین ۳- لنفوم B-cell ۴- درگیری دهانی ۵- لق شدگی دندان

تاریخ دریافت: ۸۵/۹/۲۵، تاریخ پذیرش: ۸۶/۶/۶

مقدمه

نرم پری‌آنترال و یا توده‌های وسیع داخل سینوس کشف می‌شود. افزایش ضخامت نسج نرم، و در موارد نادرتری دست‌اندازی‌های استخوانی (لیتیک و اسکروتیک) هم مشاهده شده‌اند.^(۶)

تقریباً، تمامی موارد لنفوم اولیه سینوس ماگزیلاری را نوع B-cell تشکیل می‌دهد.

این بدخیمی در مقایسه با لنفوم سایر سینوس‌ها، با ارجحیت نوع T-cell با بقای ۵ ساله ۵۳٪-۱۲٪^(۱۰) بهترین

لنفوم اولیه سینوس‌های پارانازال، با گزارش جهانی تشخیص کمتر از ۱۰۰ مورد در سال، از موارد بسیار نادر است که ۸٪ کل موارد بدخیمی سینوس‌های پارانازال را تشکیل می‌دهد. در این میان، سینوس ماگزیلاری شایعترین محل درگیری است.^(۱-۹)

لنفوم سینوس ماگزیلاری صرف نظر از اولیه یا ثانویه، تقریباً همواره از نوع غیر هوچکین است و اغلب طی بررسی‌های imaging به صورت انفیلتراسیون نسج

I) استادیار و متخصص گوش و حلق و بینی، فلوشیپ گوش، دانشگاه آزاد اسلامی، واحد پزشکی تهران، تهران، خیابان شریعتی، خیابان خاقانی (زرگنده)، خیابان عطاری مقدم، تهران، ایران.

II) دانشجوی پزشکی، دانشگاه آزاد اسلامی تهران (واحد زرگنده)، تهران، ایران (*مؤلف مسؤول).

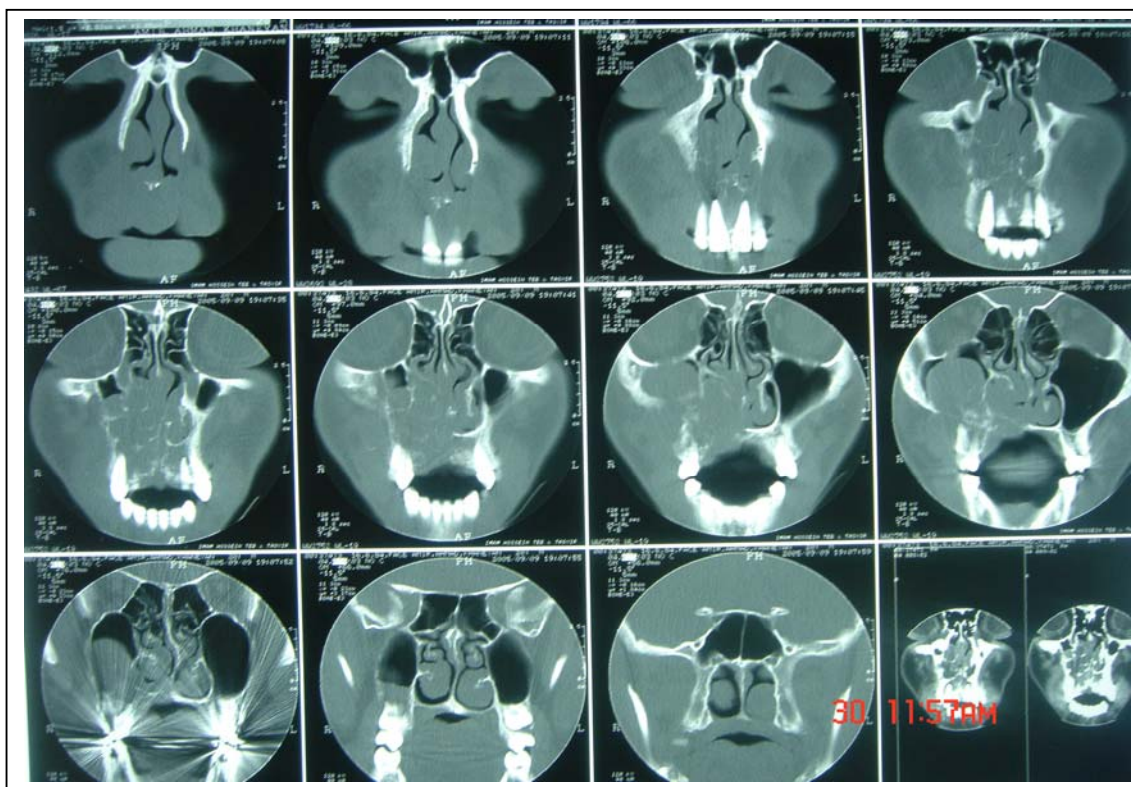
شده بود. اولین علامت بیمار در شروع بیماری لقشذگی دندان (حدود ۵ ماه) قبل بوده است، که به دنبال آن به همکار دندان پزشک مراجعه کرد که بعد از انجام معاینات کافی، توصیه به بررسی‌های بیشتر شد. در معاینه، لقشذگی دو دندان پیش و توده‌ای با قوام سفت در کام نرم قابل لمس بود. هیچگونه لنف آدنوپاتی یافت نشد.

در تصاویر مقاطع کروئال CT اسکن سینوس‌های پارانازال بیمار، تصویر یک توده در حفره سینوس ماگزیلاری راست به همراه انسداد حفره بینی همان طرف با گسترش تومور به سپتوم و کف سینوس و نسج قدامی صورت مشهود بود (شکل‌های شماره ۱-۳).

پروگنوز را در میان لنفوم‌های سینوس دارد (۸۰٪ بقای عمر ۵ ساله در برخی مطالعات).^(۹، ۱۰) لنفوم سینوس ماگزیلاری، اغلب با علائم بالینی همچون درگیری بینی، سینوس، اربیت و حفره دهانی تظاهر می‌یابد^(۱۱-۱۴) و لقشذگی دندان از تظاهرات بسیار ناشایع این بیماری می‌باشد.^(۱۵)

معرفی بیمار

بیمار، مرد ۲۰ ساله‌ای است که با شکایت احساس یک توده در ناحیه کام سخت و قدام دندانهای پیش، در مهر ماه سال ۸۴ به بیمارستان بوعلی مراجعه کرد. علائم فوق، از سه ماه قبل از مراجعه به این مرکز ایجاد



شکل شماره ۱- سی‌تی‌اسکن سینوس‌های پارانازال نمای کروئال؛ به گسترش تومور به کف سینوس ماگزیلاری، سپتوم بینی و نسج قدامی صورت توجه شود.

بحث

گرچه، لنفوم سینوس ماگزیلاری شایعترین لنفوم اولیه سینوس‌های پارانازال می‌باشد، اما تقریباً همیشه موارد گزارش شده به نوع غیر هوچکین محدود بوده‌اند.^(۳)

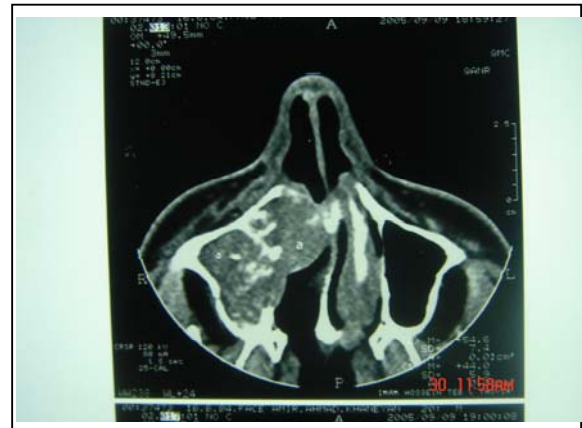در بیمار حاضر، اولین تظاهر بالینی به صورت لق‌شدگی دو دندان پیش بود که این مورد در مطالعات به عمل آمده از علائم نادر بالینی در درگیری بینی، سینوس، سقف دهان و اربیت می‌باشد.^(۴) همچنین اولین پرزانتاسیون بیماری به صورت لق‌شدگی دندان پیش، تا کنون گزارش نشده است که بیمار مذکور و مقاله حاضر از این جهت در نوع خود منحصر به فرد می‌باشد.

سایر علائم لنفوم‌های سینوس ماگزیلاری عبارتند از: درد صورت، گوش درد، خونریزی از بینی، و حتی انسداد بینی و متاستازهای گردنی.^(۱-۴)

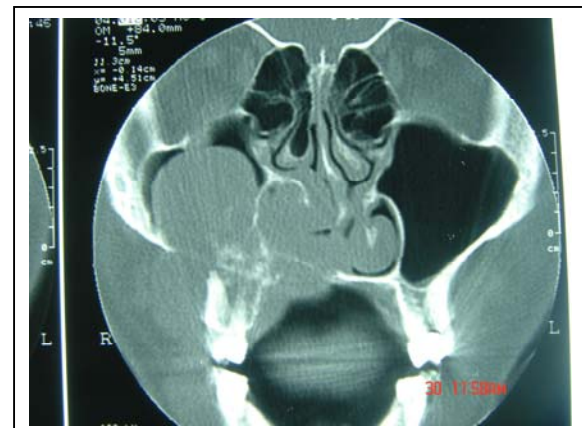
نظر به یافته‌های فوق، در صورت وجود شک بالینی در هر بیمار مبتلا به شل‌شدگی خودبه‌خودی دندانهای پیش فک بالا (بدون علت قابل توجیه) می‌بایست بررسی‌های دقیق‌تری از نظر بدخیمی‌های سینوس ماگزیلاری به عمل آید که در این میان سی تی اسکن بیشترین ارزش را داراست. همچنین، در تشخیص افتراقی هر گونه توده و اپاسیته سینوس، سینوزیت مزمن را باید در نظر گرفت.

فهرست منابع

- 1- Tami TA. Neoplasms & Cysts. In: Seiden AM, Tami TA, Pensak LA, Cotton RT, Gluckman JL. Otolaryngology, The Essentials. 1st ed. New York: Thieme; 2002. p.113-119.
- 2- Mc Arthur CJ, Smith RJH. Neoplasms. In: Cummings CW, Flint PW, Harker LA, Haughey BH, Richardson MA, Robbins KT. Cumming's Otolaryngology-Head and Neck Surgery. 4th ed. USA: Mosby; 2005. p. 4185-4190.
- 3- Tran LM, Mark R, Fu YS, Calcoterra T, Juillard G. Primary non-Hodgkin's lymphoma of the paranasal sinuses and nasal cavity. Am J Clin Oncol 1992; 15: 222-5.
- 4- Matsumoto S, Shibuya H, Tatera S, Yamazaki E, Suzuki S. Comparison of CT findings in non-Hodgkin's lymphoma and squamous cell carcinoma of the maxillary sinus. Acta Radiologica 1992; 33: 523-7.



شکل شماره ۲- سی تی اسکن - مقطع اگزیکال؛ به وجود یک توده در سینوس ماگزیلاری راست با انتشار به سپتوم بینی و انسداد حفره بینی همان طرف توجه شود.



شکل شماره ۳- سی تی اسکن - مقطع کروئال؛ به وجود یک توده در سینوس ماگزیلاری راست با انتشار به سپتوم بینی و انسداد حفره بینی همان طرف و گسترش تومور به کف سینوس ماگزیلاری و نسج قدامی صورت توجه شود.

با توجه به گسترش وسیع تومور و تخریب استخوانی، با انسزیون کالدول دوک، قسمتی از توده جهت بیوپسی به صورت لوکال خارج شد. در گزارش میکروسکوپی و بررسی‌های ایمنوهیستوشیمیایی، لنفوم Undifferentiated B-cell type گزارش شد. بعد از تایید تشخیص، بیمار تحت درمان رادیوکوتراپی قرار گرفت.

5- Desai UR, Peyman GA, Blinder KJ, Alturki WA, Paris CL, Nelson NC Jr. Orbital extension of sinus lymphoma in an AIDS patient. *Jpn J Ophthalmol* 1992; 36: 205-14.

6- Langford A, Dienemann D, Pohle HD, Pauli G, Stein H, Reichard P. Oral manifestations of AIDS-associated non-Hodgkin's lymphomas. *Int J Oral Maxillofac Surg* 1991; 20: 136-41.

7- Koo JY, Kadonaga JN, Wintroub BV, Lozada-Nur FI. The development of B-cell lymphoma in a patient with psoriasis treated with cyclosporine. *J AM Acad Dermatol* 1992; 26: 836-40.

8- American Joint Committee on Cancer Staging and End Results reporting. Manual for staging of cancer. 2nd ed. Chicago: Whiting Press, 1978: 43-7.

9- Johnson CD, Kent DM, Varjabedian GC, Lepoudre C. Malignant lymphoma of the maxillary sinus. *J Am Osteopath ASSOC* 1993; 93: 252-8.

10- Shima N, Kobayashi Y, Tsutsui K, Shabuty S. Extranodal non-Hodgkin's lymphoma of the head and neck: a clinicopathologic study in the Kyoto-Nara area of Japan. *Cancer* 1990; 15: 1190-7.

11- Cabanillas F. Chemotherapy as definitive treatment of Stage I-II large cell and diffuse mixed lymphomas. *Hematol Oncol* 1985; 3: 25-31.

12- Paryani SB, Hoppe RT, Cox RS, Colby TV, Rosenberg SA, Kaplan HS. Analysis of non-Hodgkin's lymphomas with nodular and favorable histologies, stage I and II. *Cancer* 1983; 52: 2300-97.

13- Carde P, Burgers JM, Van Glabbeke M, Hayat M, Cosset JM, Somers R, et al. Combined radiotherapy-chemotherapy for early stages non-Hodgkin's lymphomas: the 1975-1980 EORTC controlled lymphoma trial. *Radiother Oncol* 1984; 2: 301-12.

14- Hayabuchi N, Kishikawa T, Jingu K, Mioshi M, Kikuchi M, et al. The management of stage I lymphomas of the B-cell type with special reference to the role of radiation therapy. *Nippon Acta Radiologica* 1991; 51: 1045-52.

A Case Report of Non-Hodgkin Lymphoma with the Primary Presentation of the Loosening of the Teeth

^I
H. Behnam, MD

^{II}
*F. Farhat, MD

Abstract

Introduction: Maxillary sinus lymphoma, regardless of being primary or secondary, is almost always of B-cell type and in most cases is presented with the symptoms of the involvement of sinus, oral, nasal and orbital cavities.

Case Report: The patient was a 20-year-old man with no sinonasal and orbital involvement symptoms who had complaints of having a mass in the hard palate and loosening of the two incisor teeth. Diagnostic procedures such as X-ray and local biopsy confirmed B-cell lymphoma.

Conclusion: Although loosening of the teeth is a rare presentation, it can open up the possibility of sinus malignancies specially lymphoma if happening spontaneously and without a vindicating reason.

Key Words: 1) Maxillary Sinus Lymphoma 2) Non-Hodgkin Lymphoma 3) B-Cell Lymphoma
4) Oral Cavity Involvement 5) Tooth Loosening

I) Assistant Professor of ENT. Fellowship of Ear. Islamic Azad University. Tehran Medical Branch. Attari Moghaddam St., Zargandeh St., Shari'ati Ave. Tehran, Iran.

II) Medical Student. Intern. Islamic Azad University. Tehran Medical Branch. Attari Moghaddam St. Zargandeh St., Shari'ati Ave. Tehran, Iran. (*Corresponding Author)