



## نقش تصویربرداری تشدید مغناطیسی با کنتراست پویا و تصویربرداری دیفیوژن در ارزیابی ضایعات آندومتر: مرور سیستماتیک و متا آنالیز

**راضیه شاه نظری:** متخصص رادیولوژی، استادیار، گروه رادیولوژی، مرکز توسعه تحقیقات بالینی فیروزآبادی (FACRDU)، دانشکده پزشکی، دانشگاه علوم پزشکی ایران، تهران، ایران  
**سمانه ثقفیان لاریجانی:** متخصص زنان و زایمان، استادیار، گروه زنان و زایمان، مرکز توسعه تحقیقات بالینی فیروزآبادی (FACRDU)، دانشکده پزشکی، دانشگاه علوم پزشکی ایران، تهران، ایران  
**حسنا میرفخرانی:** متخصص بیماری‌های داخلی، استادیار، بخش داخلی، مرکز توسعه تحقیقات بالینی فیروزآبادی (FACRDU)، دانشکده پزشکی، دانشگاه علوم پزشکی ایران، تهران، ایران  
**مریم مظلومی:** متخصص زنان و زایمان، استادیار، گروه زنان و زایمان، مرکز توسعه تحقیقات بالینی فیروزآبادی (FACRDU)، دانشکده پزشکی، دانشگاه علوم پزشکی ایران، تهران، ایران

**نیکو امتیازی:** متخصص پاتولوژی، استادیار، بیمارستان رسول اکرم، گروه پاتولوژی، دانشکده پزشکی، دانشگاه علوم پزشکی ایران، تهران، ایران (\* نویسنده مسئول)  
Nikooemtiazi9@gmail.com

### چکیده

#### کلیدواژه‌ها

تصویربرداری تشدید مغناطیسی،  
تصویربرداری تشخیصی،  
نئوپلاسم‌های آندومتر،  
حساسیت،  
ویژگی

تاریخ دریافت: ۱۴۰۲/۱۲/۱۱

تاریخ چاپ: ۱۴۰۳/۰۵/۲۳

**زمینه و هدف:** ضایعات آندومتر چالش‌های مهمی در تشخیص و مدیریت ایجاد می‌کنند و به تکنیک‌های تصویربرداری پیشرفته برای ارزیابی دقیق نیاز دارند. در میان این تکنیک‌ها، تصویربرداری تشدید مغناطیسی با کنتراست پویا (DCE) و تصویربرداری بر وزن انتشار یا تصویربرداری دیفیوژن (DW) به عنوان ابزار ارزشمندی پدیدار شده‌اند. مطالعه حاضر با هدف بررسی نقش DWI-MRI و DCE-MRI در ارزیابی ضایعات آندومتر انجام شد.

**روش کار:** پایگاه‌های اطلاعاتی بین‌المللی (Embase، Scopus، PubMed، Web of Science) جست‌وجو گردید و مطالعاتی که نقش DWI-MRI و DCE-MRI را در ارزیابی ضایعات آندومتر را بررسی می‌کردند استخراج شدند. داده‌های جمع‌آوری شده با استفاده از مدل اثرات تصادفی در STATA (نسخه ۱۵) مورد تجزیه و تحلیل قرار گرفتند.

**یافته‌ها:** از مجموع مطالعات جمع‌آوری شده، ۱۶ مورد معیارهای واجد شرایط بودن را داشتند که شامل حجم نمونه کل ۷۵۴ نفر بود. میانگین سنی افراد مورد مطالعه  $58 \pm 10/03$  سال بود. نتایج نشان داد که حساسیت DWI-MRI در ارزیابی ضایعات آندومتر ۸۳٪ (۷۹٪ تا ۸۶٪)، ویژگی ۸۷٪ (۸۴٪ تا ۹۰٪) و دقت آن ۸۸٪ (۸۳٪ تا ۹۴٪) می‌باشد. همبستگی حساسیت DCE-MRI ۸۶٪ (۸۰٪ تا ۹۱٪)، ویژگی ۸۷٪ (۸۳٪ تا ۹۰٪) و دقت ۸۵٪ (۸۰٪ تا ۹۰٪) به دست آمد.

**نتیجه‌گیری:** به طور خلاصه، نتایج این مطالعه از کاربرد DWI-MRI و DCE-MRI به عنوان ابزارهای ارزشمند در تکنیک‌های تشخیصی برای ارزیابی ضایعات آندومتر حمایت می‌کند.

**تعارض منافع:** گزارش نشده است.

**منبع حمایت‌کننده:** حامی مالی ندارد.

شیوه استناد به این مقاله:

Shahnazari R, Saghafian Larijani S, Mirfakhraee H, Mazloomi M, Emtiazi N. Role of Dynamic Contrast-Enhanced and Diffusion-Weighted Magnetic Resonance Imaging in Evaluating Endometrial Lesions: A Systematic Review and Meta-analysis Study. Razi J Med Sci. 2024(13 Aug);31.88.

Copyright: ©2024 The Author(s); Published by Iran University of Medical Sciences. This is an open-access article distributed under the terms of the CC BY-NC-SA 4.0 (<https://creativecommons.org/licenses/by-nc-sa/4.0/deed.en>).

\*انتشار این مقاله به صورت دسترسی آزاد مطابق با CC BY-NC-SA 4.0 صورت گرفته است.

## Role of Dynamic Contrast-Enhanced and Diffusion-Weighted Magnetic Resonance Imaging in Evaluating Endometrial Lesions: A Systematic Review and Meta-analysis Study

**Razieh Shahnazari:** MD, Radiologist, Assistant Professor of Radiology, Firoozabadi Clinical Research Development Unit (FACRDU), Department of Radiology, School of Medicine, Iran University of Medical Sciences, Tehran, Iran

**Samaneh Saghafian Larijani:** MD, Obstetrician and Gynecologist, Assistant Professor, Department of Obstetrics and Gynecology, Firoozabadi Clinical Research Development Unit (FACRDU), School of Medicine, Iran University of Medical Sciences, Tehran, Iran

**Hosna Mirfakhraee:** MD, Specialist in Internal Medicine, Assistant Professor, Firoozabadi Clinical Research Development Center (FACRDU), Department of Internal Medicine, School of Medicine, Iran University of Medical Sciences, Tehran, Iran

**Maryam Mazloomi:** MD, Obstetrician and Gynecologist, Assistant Professor, Department of Obstetrics and Gynecology, Shahid Akbarabadi Clinical Research Development Unit (ShACRDU), School of Medicine, Iran University of Medical Sciences, Tehran, Iran

**Nikoo Emtiazi:** MD, Pathologist, Assistant Professor, Department of Pathology, Rasoul Hospital, School of Medicine, Iran University of Medical Sciences, Tehran, Iran (\* Corresponding Author) [Nikooemtiazi9@gmail.com](mailto:Nikooemtiazi9@gmail.com)

### Abstract

**Background & Aims:** The endometrium, the inner lining of the uterus, is a place for the formation and growth of various lesions that can be detected by medical imaging. Accurate and timely diagnosis of endometritis is essential because these lesions may cause serious complications such as infertility and severe pain. In this context, medical imaging plays a very important role in the diagnosis and evaluation of endometrial lesions. An abnormal appearance of the endometrium is possible. On magnetic resonance imaging (MRI) of the pelvis, it can be identified as an incidental finding in the absence of associated symptoms. However, characterizing an endometrial abnormality on MRI as benign or malignant is challenging. It is a variable secondary to imaging of both benign lesions such as endometrial polyps, hyperplasia, and intracavitary fibroids, and malignant lesions including endometrial adenocarcinoma, carcinosarcoma, and endometrial stromal sarcoma. Magnetic resonance imaging with dynamic contrast (DCE-MRI) and diffusion-weighted imaging (DW-MRI) as two advanced methods in the field of medical imaging, are of great importance in the evaluation of endometrial lesions. These two imaging methods, by providing detailed and comprehensive information on the morphological and physiological characteristics of the lesions, allow doctors to make better decisions regarding diagnosis, determining the clinical stage, and managing patients with abnormal endometrium and related lesions. This review aims to investigate the role of DCE-MRI and DW-MRI in the evaluation of endometrial lesions, highlighting their strengths, limitations, and clinical applications in the field of gynecological imaging.

**Methods:** The present study was conducted based on the checklist of selected reporting items for systematic reviews and meta-analyses (PRISMA). International databases (Web of Science, PubMed, Scopus, and Embase) were searched and studies that examined the role of DWI-MRI and DCE-MRI in the evaluation of endometrial lesions were extracted. After removing duplicate studies, the titles and abstracts of the remaining articles were reviewed to find eligible studies based on the following inclusion and exclusion criteria. Inclusion criteria include: 1- Case-control studies on the role of DCE-MRI and DW-MRI in the evaluation of endometrial

### Keywords

Magnetic Resonance Imaging,  
Diagnostic Imaging,  
Endometrial Neoplasms,  
Sensitivity,  
Specificity

Received: 02/03/2024

Published: 13/08/2024

lesions with extractable data, 2- Studies with similar objectives and statistical methods, as well as sufficient published data to estimate the odds ratio. (OR) and the confidence interval was 95%. Exclusion criteria included review articles, meta-analyses, congress abstracts, and studies in languages other than English. Eligible studies were selected by two authors and reviewed and approved by all authors. Data were extracted from selected studies by two different authors and included author name, location, publication date, sample size, age, study design, and sensitivity, characteristics of DCE and DWI methods. The Newcastle-Ottawa scale was used to evaluate the methodology and quality of the studies (9). Articles with scores of 0-3, 4-6, and 7-9 were considered as low, medium, and high quality. None of the studies scored <4. Begg's plots and Egger's test were used to evaluate data publication bias, and P values less than 0.05 were considered significant. Effect sizes and 95% confidence intervals (CI) were calculated using Stata version 15. We measured the heterogeneity of each group using the index of incompatibility (I<sup>2</sup>). I<sup>2</sup> greater than 50% or a P-value less than 0.05 is considered significant heterogeneity. If heterogeneity was high, a random effect model was used to calculate the pooled effect and 95% CI. Otherwise, the fixed effect was used. The diagnostic value of dynamic contrast-enhanced and diffusion-weighted magnetic resonance imaging in the evaluation of endometrial lesions was determined by calculating specificity, sensitivity, PPV, NPV, and accuracy, with a 95% confidence interval (CI).

**Results:** After removing duplicate and irrelevant studies, finally, 16 articles aligned with the inclusion criteria, published between 2014 and 2022, were included in the study. This meta-analysis includes six prospective articles, eight retrospective articles, and two cross-sectional articles. A total of 754 people were examined. The mean  $\pm$  standard deviation of the age of the subjects was  $58.10 \pm 3$  years. The results showed that the sensitivity of DWI-MRI in evaluating endometrial lesions was 83% (79% to 86%), the specificity was 87% (84% to 90%) and the accuracy was 88% (83% to 94%). Similarly, DCE-MRI sensitivity was 86% (80% to 91%), specificity was 87% (83% to 90%) and accuracy was 85% (80% to 90%). The publication bias was shown symmetrically in the funnel plot and the P-value was calculated as 0.092, which means there is a publication bias.

**Conclusion:** In summary, the results of this study support the use of DWI-MRI and DCE-MRI as valuable tools in diagnostic techniques to evaluate endometrial lesions. The demonstrated sensitivity, specificity, and accuracy emphasize their potential to aid clinical decision-making and patient management in the field of endometrial pathology.

**Conflicts of interest:** None

**Funding:** None

#### Cite this article as:

Shahnazari R, Saghaifan Larijani S, Mirfakhraee H, Mazloomi M, Emtiazi N. Role of Dynamic Contrast-Enhanced and Diffusion-Weighted Magnetic Resonance Imaging in Evaluating Endometrial Lesions: A Systematic Review and Meta-analysis Study. *Razi J Med Sci.* 2024(13 Aug);31.88.

Copyright: ©2024 The Author(s); Published by Iran University of Medical Sciences. This is an open-access article distributed under the terms of the CC BY-NC-SA 4.0 (<https://creativecommons.org/licenses/by-nc-sa/4.0/deed.en>).

**\*This work is published under CC BY-NC-SA 4.0 licence.**

## مقدمه

آندومتر (Endometrium)، بافت پوششی درونی رحم، مکانی برای تشکیل و رشد ضایعات مختلفی است که می‌تواند به وسیله تصویربرداری پزشکی تشخیص داده شود (۱). تشخیص دقیق و به موقع آندومتریتر ضروری است زیرا ممکن است این ضایعات باعث عوارض جدی مانند عقیمی و درد شدید شود (۱). در این زمینه، تصویربرداری پزشکی نقش بسیار مهمی در تشخیص و ارزیابی ضایعات آندومتر ایفا می‌کند. ظاهر غیر طبیعی آندومتر ممکن است در تصویربرداری رزونانس مغناطیسی (MRI) لگن به عنوان یک یافته تصادفی در غیاب علائم مرتبط شناسایی شود. با این حال، توصیفیک ناهنجاری آندومتر در MRI به عنوان خوش خیمیا بدخیم چالش برانگیز است. این ثانویه به ظاهر متغیر تصویربرداری هر دو ضایعات خوش خیم مانند پولیپ آندومتر، هیپرپلازی، و فیبروم‌های داخل حفره‌ای و ضایعات بدخیم شامل آدنوکارسینوم آندومتر، کارسینوسارکوم و سارکوم استرومای آندومتر است (۲،۳).

تصویربرداری تشدید مغناطیسی با کنتراست پویا (DCE-MRI) (Dynamic Contrast-Enhanced-MRI) و تصویربرداری بر وزن انتشار یا تصویربرداری دیفیوژن (DW-MRI) (Diffusion-Weighted MRI) به عنوان دو روش پیشرفته در زمینه تصویربرداری پزشکی، از اهمیت بالایی در ارزیابی ضایعات آندومتر برخوردارند (۴). این دو روش تصویربرداری، با ارائه اطلاعات دقیق و جامع از خصوصیات مورفولوژیکی و فیزیولوژیکی ضایعات، به پزشکان امکان می‌دهند تا تصمیم‌گیری‌های بهتری در خصوص تشخیص، تعیین مرحله بالینی، و مدیریت بیماران با آندومترهای ناهنجار و ضایعات مرتبط با آنها انجام دهند (۵).

DCE-MRI، با استفاده از مواد حاجب مغناطیسی مخصوص (مثل ماده گادولینیم)، امکان نمایش دقیق‌تر جریان خون و فرآیندهای پیرامونی در ضایعات آندومتر را فراهم می‌کند. این روش قادر است به‌طور دقیق‌تر و مفصل، اطلاعاتی ارائه دهد که برای تشخیص و ارزیابی ضایعات و ارتباط آنها با بافت اطراف بسیار مهم است (۶).

همچنین، DW-MRI با اندازه‌گیری حرکت ذرات آب

در بافت، قابلیت تشخیص تغییرات میکروسکوپی و ساختاری در سطح سلولی را فراهم می‌کند. این روش می‌تواند اطلاعات مفیدی درباره تراکم و دوام بافت‌های آندومتر یال غیرطبیعیو میزان نفوذپذیری بافت‌ها ارائه دهد که به پزشکان کمک می‌کند تا مراحل تشخیصی و درمانی را بهبود بخشند و تصمیمات مناسب‌تری در مدیریت بیماران با آندومترهای ناهنجار انجام دهند (۷). هدف این مطالعه مروری بر سی نقش DCE-MRI و DW-MRI در ارزیابی ضایعات آندومتر، برجسته کردن نقاط قوت، محدودیت‌ها و کاربردهای بالینی آنها در زمینه تصویربرداری زنان است. در نتیجه سوال مطالعه حاضر این است که نقش DCE-MRI و DW-MRI در ارزیابی ضایعات آندومتر، از جمله نقاط قوت، محدودیت‌ها و کاربردهای بالینی آنها در تصویربرداری زنان چیست؟

## روش کار

مطالعه حاضر بر اساس چک لیست موارد گزارش برگزیده برای مرورهای سیستماتیک و متا‌آنالیز Preferred Reporting Items for) (PRISMA) (Systematic) انجام شد (۸).

## استراتژی‌های جستجو

یک جستجوی جامع برای استخراج مطالعات منتشر شده که نقش نقش DCE-MRI و DW-MRI را در ارزیابی ضایعات آندومتر گزارش کرده بودند، انجام شد. جستجو به انگلیسی و فارسی با کلمات کلیدی مورد استفاده شامل "تقویت کنتراست پویا"، "تصویربرداری تشدید مغناطیسی با وزن انتشار"، "DCE"، "DWI"، "MRI"، "حساسیت"، "ویژگی" و "ضایعه آندومتر" انجام شد. این کلمات کلیدی همچنین با استفاده از عملگرهای Boolean ("OR" و "AND") و برای جستجو در پایگاه‌های داده بین‌المللی، از جمله ISI، PubMed، Embase و Scopus ترکیب شدند Google Scholar برای مطالعاتی که در پایگاه‌های اطلاعاتی ذکر شده گنجانده نشده بودند جستجو شد. پس از آن، منابع مطالعات استخراج شده برای یافتن مطالعات بالقوه مرتبط بررسی شد. سپس همه رکوردها به EndNote وارد شدند و موارد تکراری حذف شدند.



جدول ۱- ویژگی‌های مطالعات بررسی شده در پژوهش حاضر

نام نویسنده (رفرنس)	سال	کشور	تعداد نمونه	رنج سنی	سن (میانگین $\pm$ انحراف معیار)	نوع مطالعه	روش تصویربرداری
Thieme (۱۰)	۲۰۱۸	آلمان	۳۸	۲۸-۸۳	-	آینده نگر	DCE-MRI DWI
Taufiq (۱۱)	۲۰۱۲	پاکستان	۸۵	۳۲-۸۷	۵۹/۲ $\pm$ ۱۰/۴	مقطعی	DWI- MRI
Basant (۱۲)	۲۰۲۱	مصر	۲۰	-	۵۸/۴۵ $\pm$ ۱۱/۵	آینده نگر	DCE-MRI DWI
Amin (۱۳)	۲۰۲۰	مصر	۴۰	۴۲-۶۵	۵۲/۴ $\pm$ ۹/۷	گذشته نگر	DCE-MRI DWI
Zheng (۱۴)	۲۰۱۵	چین	۲۲	-	۶۰/۱ $\pm$ ۹/۲	گذشته نگر	DCE-MRI DWI
Mansour (۱۵)	۲۰۱۹	مصر	۵۰	۲۵-۸۷	۴۹/۶ $\pm$ ۱۰/۸	گذشته نگر	DWI- MRI
Li (۱۶)	۲۰۱۶	چین	۵۴	-	۵۹/۸	گذشته نگر	DCE-MRI
Mourad (۱۷)	۲۰۱۷	مصر	۶۲	۴۳-۷۸	۶۰/۵ $\pm$ ۱۱/۶	مقطعی	DCE-MRI DWI
Shady (۱۸)	۲۰۱۶	مصر	۲۷	۴۸-۸۱	-	آینده نگر	DWI- MRI
Kececi (۱۹)	۲۰۱۶	ترکیه	۵۶	-	-	گذشته نگر	DWI- MRI
Nougaret (۲۰)	۲۰۱۵	آمریکا	۷۰	۲۴-۹۱	۶۴ $\pm$ ۱۰/۳	گذشته نگر	DCE-MRI DWI
Bonatti (۲۱)	۲۰۱۵	ایتالیا	۵۳	۳۴-۷۹	۵۸	گذشته نگر	DCE-MRI DWI
Koplay (۲۲)	۲۰۱۴	ترکیه	۵۸	-	-	آینده نگر	DWI- MRI
Gallego (۲۳)	۲۰۱۴	اسپانیا	۵۱	۳۶-۸۹	-	آینده نگر	DWI- MRI
Nurdillah (۲۴)	۲۰۲۲	مالزی	۳۲	۳۹-۷۹	۶۸	گذشته نگر	DCE-MRI DWI
Elsayed (۲۴)	۲۰۲۲	مصر	۳۶	۲۷-۸۵	۴۵/۵	آینده نگر	DWI- MRI

سوگیری انتشار به صورت متقارن در نمودار funnel نشان داده شد و P-value برابر ۰/۰۹۲ محاسبه شد، به این معنی که یک سوگیری انتشار وجود دارد.

### بحث

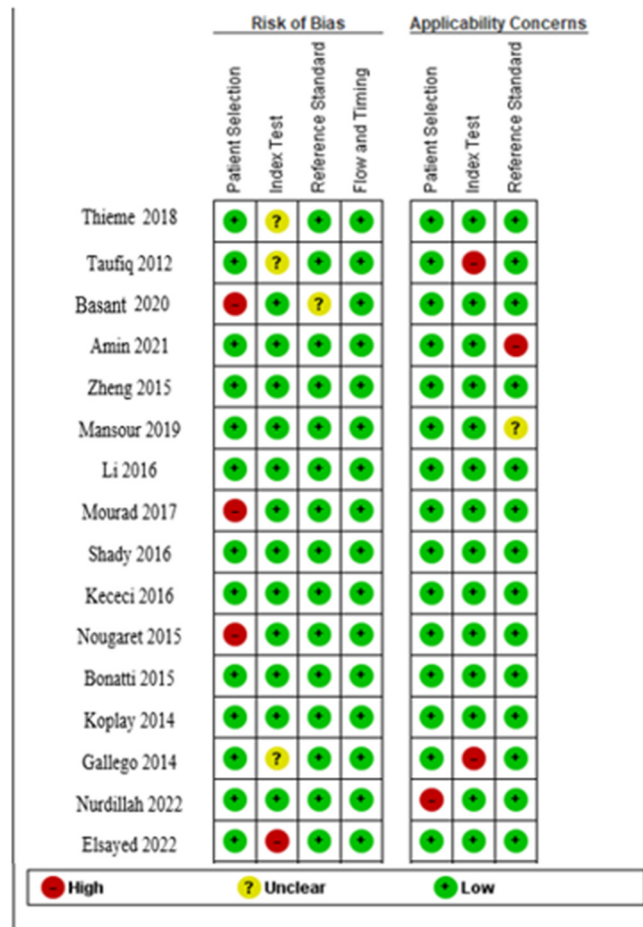
ضایعات آندومتر چالش‌های مهمی در تشخیص و مدیریت ایجاد می‌کنند و به تکنیک‌های تصویربرداری پیشرفته برای ارزیابی دقیق نیاز دارند. در میان این تکنیک‌ها، DCE-MRI و DW-MRI به عنوان ابزارهای ارزشمندی پدیدار شده‌اند (۴). مطالعه حاضر با هدف بررسی نقش DCE-MRI و DW-MRI در ارزیابی ضایعات آندومتر انجام شد. در مطالعه حاضر، DCE-MRI عملکرد تشخیصی قوی، با حساسیت ۰/۸۶، ویژگی

هفت مقاله با هر دو دستگاه DCE-MRI، DWI-MRI و در یک مقاله با دستگاه DCE-MRI مورد مطالعه قرار گرفتند. از نظر کیفیت مطالعات، ۱۳ مقاله با کیفیت خوب و سه مقاله با کیفیت متوسط وارد مطالعه شدند (شکل ۲).

**DWI-MRI** > حساسیت ۰/۸۳ (۷۹٪ تا ۰/۸۶)، ویژگی ۰/۸۷ (۰/۸۴ تا ۰/۹۰)، PPV ۰/۸۰ (۰/۷۴ تا ۰/۸۶)، NPV ۰/۸۴ (۰/۷۷ تا ۰/۹۲) و دقت ۰/۸۸ (۸۳٪ تا ۰/۹۴) به دست آمد (شکل ۳ و ۴).

**DCE-MRI** > حساسیت ۰/۸۶ (۸۰٪ تا ۰/۹۱)، ویژگی ۰/۸۷ (۰/۸۳ تا ۰/۹۰)، PPV ۰/۷۸ (۰/۶۴ تا ۰/۹۲)، NPV ۰/۷۸ (۰/۶۲ تا ۰/۹۳) و دقت ۰/۸۵ (۸۰٪ تا ۰/۹۰) به دست آمد (شکل ۵ و ۶).





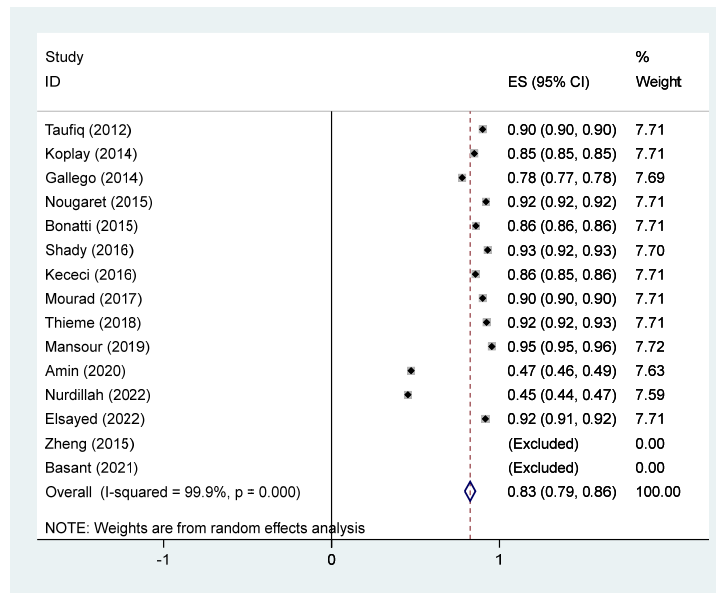
شکل ۲- بررسی کیفیت مطالعات گنجانده شده

جدول ۲- حساسیت، ویژگی، PPV، NPV، AUC و دقت بر اساس نوع MRI

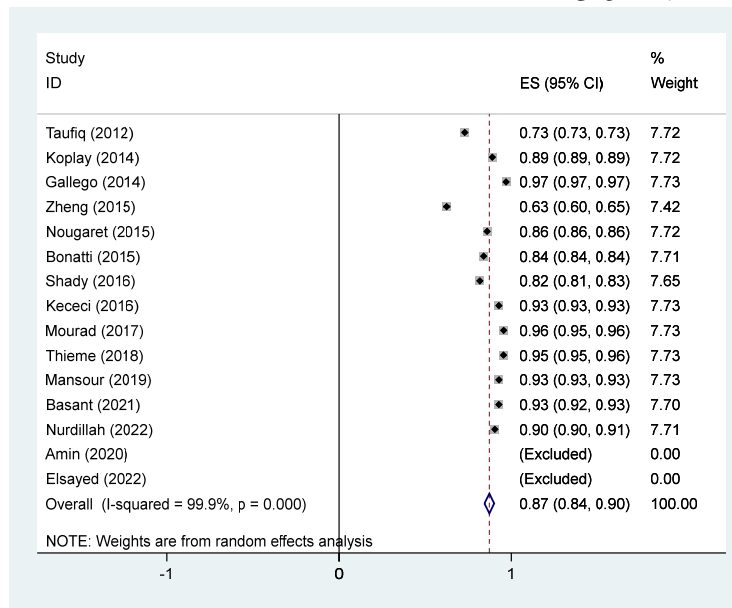
P-value	دقت (95% CI)	NPV (95% CI)	PPV (95% CI)	ویژگی (95% CI)	حساسیت (95% CI)	تعداد مقالات	MRI
۰/۷۱۵	(%۹۴ تا %۸۳)/%۸۸	(%۹۲ تا %۷۷)/%۸۴	(%۸۶ تا %۷۴)/%۸۰	(%۹۰ تا %۸۴)/%۸۷	(%۸۶ تا %۷۹)/%۸۷	۱۵	DWI- MRI
۰/۰۸۹	(%۹۰ تا %۸۰)/%۸۵	(%۹۳ تا %۶۲)/%۷۸	(%۹۲ تا %۶۴)/%۷۸	(%۹۰ تا %۸۳)/%۸۷	(%۹۱ تا %۸۰)/%۸۶	۹	DCE-MRI

DCE-MRI امکان ارزیابی رگ‌زایی تومور (Tumor angiogenesis) را فراهم می‌کند، که یک عامل مهم در رشد و متاستاز تومور است. مطالعات متعددی کاربرد DCE-MRI را در مشخص کردن ضایعات آندومتر نشان داده‌اند. به عنوان مثال، مطالعه‌ای توسط Tamai و همکاران (۲۰۱۷) نشان داد که DCE-MRI دقت افتراق کارسینوم آندومتر از ضایعات خوش خیم را در مقایسه با MRI معمولی به

۸۷٪ نشان داد. مقادیر حساسیت و ویژگی بالا نشان‌دهنده اثربخشی DCE-MRI در تشخیص و مشخص کردن ضایعات آندومتر است و در نتیجه به افزایش تشخیص بالینی کمک می‌کند. در ارزیابی ضایعه آندومتر، DCE-MRI بینش‌هایی را در مورد عروق و الگوهای جریان خون ارائه می‌دهد. افزایش عروق اغلب با ضایعات بدخیم همراه است و به تمایز تومورهای خوش خیم و بدخیم کمک می‌کند (۲۵). علاوه بر این،



شکل ۳- حساسیت DWI در ارزیابی ضایعات آندومتر. مربع تخمین اثر هر مطالعه را با بیش از ۹۵٪ فاصله اطمینان (CI) با اندازه های مربع متناسب با وزن اختصاص داده شده به مطالعه در متآنالیز منعکس می کند.

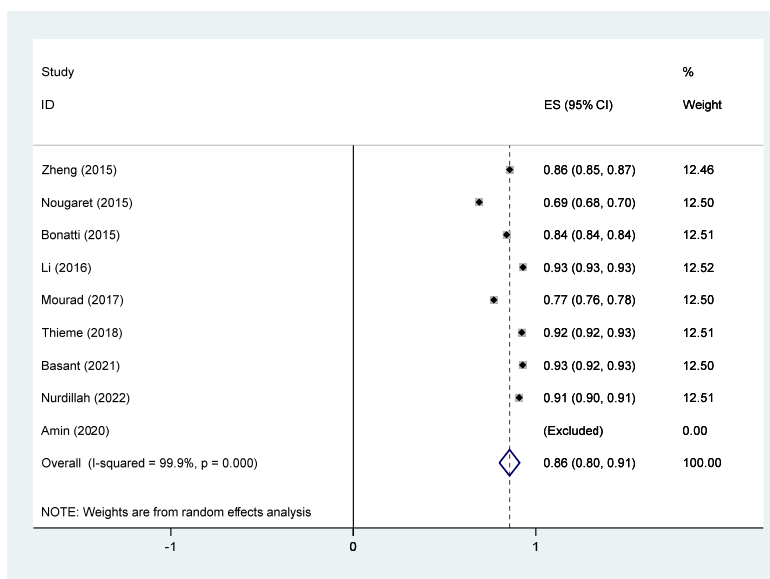


شکل ۴- ویژگی DWI در ارزیابی ضایعات آندومتر. مربع تخمین اثر هر مطالعه را با بیش از ۹۵٪ فاصله اطمینان (CI) با اندازه های مربع متناسب با وزن اختصاص داده شده به مطالعه در متآنالیز منعکس می کند.

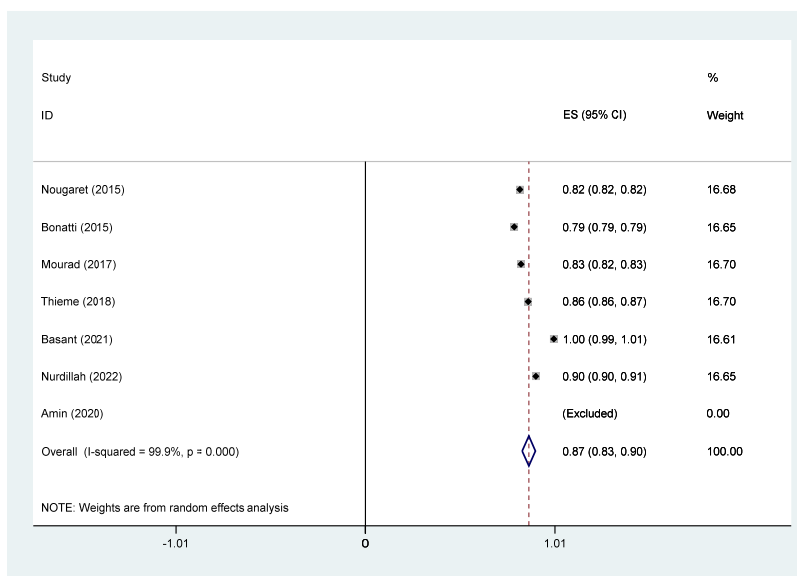
به دست آمده ۸۳٪. ویژگی ۸۷٪. نشان دهنده اثربخشی آن در تشخیص ضایعات آندومتر است. این نتایج توانایی DWI-MRI را برای شناسایی دقیق و تمایز شرایط پاتولوژیک برجسته می کند و اطلاعات ارزشمندی را برای تصمیم گیری آگاهانه در اختیار پزشکان قرار

تنهایی بهبود می بخشد (۲۶). توانایی ارزیابی تغییرات زمانی در افزایش کنتراست، دقت تشخیصی DCE-MRI را افزایش می دهد و آن را به یک مکمل ارزشمند در ارزیابی ضایعات آندومتر تبدیل می کند. همچنین، در مطالعه ما، برای DWI-MRI، حساسیت





**شکل ۵- حساسیت DCE** در ارزیابی ضایعات آندومتر. مربع تخمین اثر هر مطالعه را با بیش از ۹۵٪ فاصله اطمینان (CI) با اندازه های مربع متناسب با وزن اختصاص داده شده به مطالعه در متآنالیز منعکس می کند.



**شکل ۶- ویژگی DCE** در ارزیابی ضایعات آندومتر. مربع تخمین اثر هر مطالعه را با بیش از ۹۵٪ فاصله اطمینان (CI) با اندازه های مربع متناسب با وزن اختصاص داده شده به مطالعه در متآنالیز منعکس می کند.

می دهد. بدخیم معمولاً در مقایسه با ضایعات خوش خیم سلولاریتی بالاتر و انتشار محدودتری از خود نشان می دهند (۲۷). بنابراین DW-MRI می تواند در تشخیص زود هنگام بدخیمی ها و راهنمایی استراتژی های مدیریتی مناسب کمک کند. چندین مطالعه کاربردی DW-MRI را در ارزیابی

می دهد. حرکت براونی مولکول های آب را در بافت ها اندازه گیری می کند و اطلاعاتی درباره سلولی بودن و ساختار بافت ارائه می کند. در ضایعات آندومتر، DW-MRI به ویژه برای ارزیابی سلولی بودن بافت و تشخیص مناطق انتشار محدود مفید است. ضایعات

تأثیر ضایعات آندومتر قرار دارند، اگرچه این مطالعه تلاش می‌کند ناهمگونی را با استفاده از روش‌های آماری محاسبه کند، اما مطالعات وارد شده به طور قابل توجهی در طراحی (آینده‌نگر، گذشته‌نگر، مقطعی) و عوامل جمعیت‌شناختی متفاوت هستند که ممکن است بر نتایج کلی تأثیر بگذارد، همچنین این مطالعه داده‌های ارزیابی ضایعات خوش خیم و بدخیم را بدون تمایز واضح بین آنها در تجزیه و تحلیل ترکیب می‌کند، که ممکن است چالش‌های تشخیصی خاص و معیارهای عملکرد مربوط به هر نوع ضایعه را مبهم کند.

### نتیجه‌گیری

به طور خلاصه، نتایج این مطالعه از کاربرد-DWI MRI و DCE-MRI به عنوان ابزارهای ارزشمند در تکنیک‌های تشخیصی برای ارزیابی ضایعات آندومتر حمایت می‌کند. حساسیت، ویژگی و دقت نشان داده شده بر پتانسیل آنها برای کمک به تصمیم‌گیری بالینی و مدیریت بیمار در زمینه آسیب شناسی آندومتر تأکید می‌کند.

### ملاحظات اخلاقی

مقاله مروری بوده و نیازی به درج ملاحظات اخلاقی نمی‌باشد.

### مشارکت نویسندگان

نویسنده اول در ایده اولیه، جمع‌آوری داده‌ها و تحلیل و نگارش مقاله ۳۰ درصد همکاری داشته است. نویسنده مسؤل در جمع‌آوری داده‌ها و تحلیل و نگارش مقاله ۳۰ درصد همکاری داشته است. نویسنده دوم در طراحی مطالعه و تحلیل و نگارش متن مقاله به میزان ۲۰ درصد همکاری داشته است. نویسنده سوم مقاله در نگارش مقاله و تحلیل داده‌ها ۱۰ درصد همکاری داشته‌اند. همچنین نویسنده چهارم در نگارش مقاله و تحلیل داده‌ها ۱۰ درصد همکاری داشته‌اند.

ضایعات آندومتر برجسته کرده‌اند. به عنوان مثال، مطالعه ای توسط ناگاناوا و همکاران (۲۰۱۹) نشان داد که DW-MRI دارای حساسیت و ویژگی بالایی در افتراق سرطان آندومتر از ضایعات خوش خیم است (۲۷). ماهیت غیر تهاجمی DW-MRI و توانایی آن در ارائه اطلاعات عملکردی، آن را به روشی ارزشمند در ارزیابی جامع ضایعات آندومتر تبدیل کرده است.

ادغام DCE و DW-MRI در ارزیابی ضایعات آندومتر یک رویکرد جامع را ارائه می‌دهد که از نقاط قوت هر دو تکنیک استفاده می‌کند. این ترکیب امکان توصیف دقیق تر ضایعات، بهبود دقت تشخیصی و تسهیل برنامه ریزی درمان را فراهم می‌کند. مطالعات نشان داده‌اند که استفاده ترکیبی از DCE و DW-MRI حساسیت و ویژگی تشخیص ضایعات بدخیم آندومتر را افزایش می‌دهد (۲۸).

در مطالعه توماسین-ناگارا (Thomassin-Naggara) و همکاران (۲۰۱۱)، استفاده ترکیبی از DCE و DW-MRI به طور قابل توجهی دقت تشخیص سرطان آندومتر را در مقایسه با روش‌های فردی بهبود بخشید (۲۹). اثر هم افزایی ارزیابی هر دو اجزای عروقی و سلولی، درک جامع تری از ضایعات آندومتر را فراهم می‌کند و به مدیریت مناسب بیمار کمک می‌کند.

یک مطالعه متاآنالیز که توسط داس (Das) و همکاران انجام شد. (۲۰۱۴)، (۳۰) نشان داد که در تمام مطالعات، حساسیت و ویژگی DWI برای تشخیص تهاجم عمیق میومتر به ترتیب ۰/۸۹ و ۰/۹۰ درصد بود. همچنین در مطالعه متاآنالیز دیگری که توسط وانگ (Wang) و همکاران (۳۱) (۲۰۲۱) انجام شد، نشان داد که هیچ تفاوت معنی‌داری بین DWI و DCE برای تشخیص تهاجم عمیق میومتر در سرطان رحم وجود ندارد. حساسیت DWI کمی بالاتر از DCE بود. نتایج مطالعه ما برخلاف نتایج مطالعه وانگ و همکاران نشان داد که حساسیت DWI کمتر از DCE است.

مطالعه حاضر مانند هر مطالعه‌ای دارای محدودیت‌هایی می‌باشد از قبیل: حجم نمونه کل نسبتاً کوچک است و محدوده سنی محدود است که ممکن است نشان‌دهنده جمعیت و وسیع‌تری نباشد که تحت

## References

1. Scioscia M, Virgilio BA, Laganà AS, Bernardini T, Fattizzi N, Neri M, et al. Differential diagnosis of endometriosis by ultrasound: a rising challenge. *Diagn*. 2020;10(10):848.
2. Kido A, Himoto Y, Moribata Y, Kurata Y, Nakamoto Y. MRI in the Diagnosis of Endometriosis and Related Diseases. *Korean J Radiol*. 2022;23(4):426.
3. Gala FB, Gala KB, Gala BM. Magnetic resonance imaging of uterine cervix: a pictorial essay. *Indian J Radiol Imaging*. 2021;31(02):454-67.
4. Nurdillah I, Rizuana IH, Suraya A, Syazarina SO. A Comparison of Dynamic Contrast-Enhanced Magnetic Resonance Imaging and T2-Weighted Imaging in Determining the Depth of Myometrial Invasion in Endometrial Carcinoma—A Retrospective Study. *J Pers Med*. 2022;12(8):1268.
5. Satta S, Dolciami M, Celli V, Di Stadio F, Perniola G, Palaia I, et al. Quantitative diffusion and perfusion MRI in the evaluation of endometrial cancer: validation with histopathological parameters. *Brit J Radiol*. 2021;94(1125):20210054.
6. Andescavage N, Limperopoulos C. Emerging placental biomarkers of health and disease through advanced magnetic resonance imaging (MRI). *Exp Neurol*. 2022; 347:113868.
7. Feng Y, Jiang P, Hu Q, Sun S, He J, Chen W, et al. Initial experience with diffusion-weighted magnetic resonance imaging for the evaluation of endometrial fibrosis. *J Comput Assist Tomogr*. 2021;45(3):383-8.
8. Liberati A, Altman DG, Tetzlaff J, Mulrow C, Gøtzsche PC, Ioannidis JP, et al. The PRISMA statement for reporting systematic reviews and meta-analyses of studies that evaluate health care interventions: explanation and elaboration. *Ann Intern Med*. 2009;151(4): 65-94.
9. Luchini C, Veronese N, Nottegar A, Shin JI, Gentile G, Granzol U, et al. Assessing the quality of studies in meta-research: Review/guidelines on the most important quality assessment tools. *Pharm Stat*. 2021;20(1):185-95.
10. Thieme SF, Colletini F, Sehouli J, Biocca L, Lella A, Wagner M, et al. Preoperative evaluation of myometrial invasion in endometrial carcinoma: prospective intra-individual comparison of magnetic resonance volumetry, diffusion-weighted and dynamic contrast-enhanced magnetic resonance imaging. *Anticancer res*. 2018;38(8):4813-7.
11. Taufiq M, Masroor I, Hussain Z. Diagnostic accuracy of diffusion-weighted magnetic resonance imaging in the detection of myometrial invasion in endometrial carcinoma. *J Coll Physicians Surg Pak*. 2016;26(1):13-7.
12. Basant M, Sherine K, Ali EM. Role of Preoperative DWI-MRI and Dynamic Contrast-Enhanced MRI in Predicting Aggressive Disease in Endometrial Carcinoma. *Med J Cairo Univ*. 2021; 89:2757-68.
13. Amin MM, Osman MM, Abdel Reheim AR, Hassan RM. The Role of Dynamic Post Contrast-Enhanced and Diffusion-Weighted Magnetic Resonance Imaging in Detection of Endometrial Carcinoma. *Minia J Med Res*. 2020;31(4):322-31.
14. Zheng L, Zheng S, Yuan X, Wang X, Zhang Z, Zhang G. Comparison of dynamic contrast-enhanced magnetic resonance imaging with T2-weighted imaging for preoperative staging of early endometrial carcinoma. *OncoTargets and therapy*. 2015:1743-51.
15. Mansour TMM, Ahmed YAA-a, Ahmed GAE-R. The usefulness of diffusion-weighted MRI in the differentiation between focal uterine endometrial soft tissue lesions. *Egypt J Radiol Nucl Med*. 2019;50(1):1-8.
16. Li R, Zhao Q, Xin S, Zhang L, Qi X, Zheng N. Diagnostic accuracy of dynamic contrast-enhanced magnetic resonance imaging and diffusion-weighted imaging in endometrial carcinoma: a retrospective study on 54 cases. *Appl MagnReson*. 2016;47(9):977-85.
17. Mourad MA-F, Mousa EM. Comparing T2 weighted images/diffusion weighted imaging and T2 weighted images/dynamic contrast-enhanced MRI for endometrial carcinoma myometrial invasion. *Egypt J Radiol Nucl Med*. 2017;48(1):323-7.
18. Shady MS, Bakry MA, Mazroa JA, Gadelhak BN. MR diffusion imaging in preoperative evaluation of the depth of myometrial invasion in endometrial carcinoma. *Egypt J Radiol Nucl Med*. 2016;47(2):611-9.
19. Kececi I, Nural M, Aslan K, Danacı M, Kefeli M, Tosun M. Efficacy of diffusion-weighted magnetic resonance imaging in the diagnosis and staging of endometrial tumors. *Diagn Interv Imaging*. 2016;97(2):177-86.
20. Nougaret S, Reinhold C, Alsharif SS, Addley H, Arceneau J, Molinari N, et al. Endometrial cancer: combined MR volumetry and diffusion-weighted imaging for assessment of myometrial and lymphovascular invasion and tumor grade. *Radiol*. 2015;276(3):797-808.
21. Bonatti M, Stuefer J, Oberhofer N, Negri G, Tagliaferri T, Schifferle G, et al. MRI for local staging of endometrial carcinoma: Is endovenous contrast medium administration still needed? *Eur J Radiol*. 2015;84(2):208-14.
22. Koplay M, Dogan NU, Erdogan H, Sivri M, Erol C, Nayman A, et al. Diagnostic efficacy of diffusion-weighted MRI for pre-operative assessment of myometrial and cervical invasion and pelvic lymph node metastasis in endometrial carcinoma. *J Med Imaging Radiat Oncol*. 2014;58(5):538-46.
23. Gallego JC, Porta A, Pardo MC, Fernández C. Evaluation of myometrial invasion in endometrial cancer: comparison of diffusion-weighted magnetic

resonance and intraoperative frozen sections. *Abdom Imaging*. 2014; 39:1021-6.

24. Elsayed SEA, Gouhar GK, Hamed EM, Amin MI. Diffusion-weighted images and its application in the clinical diagnostic testing of endometrial focal lesions. *Egypt J Hosp Med*. 2022;86(1):605-12.

25. Klerkx W, Veldhuis W, Spijkerboer A, Van Den Bosch M, Mali W, Heintz A, et al. The value of 3.0 Tesla diffusion-weighted MRI for pelvic nodal staging in patients with early-stage cervical cancer. *Eur J Cancer*. 2012;48(18):3414-21.

26. Tamai K, Koyama T, Saga T, Morisawa N, Fujimoto K, Mikami Y, et al. The utility of diffusion-weighted MR imaging for differentiating uterine sarcomas from benign leiomyomas. *Eur Radiol*. 2008; 18:723-30.

27. Naganawa S, Sato C, Kumada H, Ishigaki T, Miura S, Takizawa O. Apparent diffusion coefficient in cervical cancer of the uterus: comparison with the normal uterine cervix. *Eur Radiol*. 2005; 15:71-8.

28. Liu Y, Bai R, Sun H, Liu H, Zhao X, Li Y. Diffusion-weighted imaging in predicting and monitoring the response of uterine cervical cancer to combined chemoradiation. *Clinic Radiol*. 2009;64(11):1067-74.

29. Thomassin-Naggara I, Toussaint I, Perrot N, Rouzier R, Cuenod CA, Bazot M, et al. Characterization of complex adnexal masses: value of adding perfusion-and diffusion-weighted MR imaging to conventional MR imaging. *Radiol*. 2011;258(3):793-803.

30. Das SK, Niu XK, Wang JL, Zeng LC, Wang WX, Bhetuwal A, et al. Usefulness of DWI in preoperative assessment of deep myometrial invasion in patients with endometrial carcinoma: a systematic review and meta-analysis. *Cancer Imaging*. 2014; 14:1-11.

31. Wang LJ, Tseng YJ, Wee NK, Low JJH, Tan CH. Diffusion-weighted imaging versus dynamic contrast-enhanced imaging for pre-operative diagnosis of deep myometrial invasion in endometrial cancer: A meta-analysis. *Clin Imaging*. 2021; 80:36-42.