



بررسی اکوکاردیوگرافیک فونکسیون بطن راست در کودکان با تترالوزی فالوت وکاندید تعویض دریچه پولمونری؛ مقایسه با یافته‌های MRI

رویا عیسی تفرشی: فوق تخصص قلب کودکان، دانشیار، گروه کودکان، دانشگاه علوم پزشکی ایران، تهران، ایران (* نویسنده مسئول) isatafreshi.r@iums.ac.ir

محمد راد گودرزی: فوق تخصص قلب کودکان، دانشیار، گروه کودکان، دانشگاه علوم پزشکی ایران، تهران، ایران

مریم حسینی: متخصص کودکان، دانشگاه علوم پزشکی ایران، تهران، ایران

محمد علی نوایی شیرازی: استاد جراحی قلب، دانشگاه علوم پزشکی تهران، تهران، ایران

چکیده

کلیدواژه‌ها

تترالوزی فالوت،
تعویض دریچه شریان
پولمونری،
عملکرد بطن راست،
اکوکاردیوگرافی،
MRI،
کودکان

تاریخ دریافت: ۱۴۰۲/۰۸/۰۶

تاریخ چاپ: ۱۴۰۳/۰۲/۱۶

زمینه و هدف: بسیاری از بیماران مبتلا به تترالوزی فالوت بعد از ترمیم جراحی اولیه، نیاز به تعویض دریچه شریان پولمونری (Pulmonary valve replacement -PVR) به علت نار سایی پولمونری پی شونده خواهند داشت. اغلب زمان مناسب برای جراحی بر اساس معیارهای عملکرد و اندازه بطن راست در MRI تعیین می‌گردد. هدف از این مطالعه بررسی ارزش تشخیصی معیارهای اکوکاردیوگرافیک در پیش بینی شاخص‌های استاندارد در MRI و جلوگیری از تعدد انجام این تست قبل از انجام PVR است. **روش کار:** طی مطالعه توصیفی - مقطعی حاضر، اکوکاردیوگرافی استاندارد در ۳۷ بیمار $2/2 \pm 10/8$ سال با سابقه جراحی ترمیمی و نارسایی پولمونری شدید انجام و معیارهای عملکرد و اندازه بطن با یافته‌های استاندارد شده در MRI مقایسه گردید. **یافته‌ها:** RV Fractional area change (RV- FAC) و همین طور Fractional shortening محاسبه شده برای مجرای خروجی بطن راست (RVOT-FS) با کسر جهشی بطن راست (Right ventricular ejection fraction- RVEF) در MRI ارتباط آماری مستقیم داشتند (به ترتیب $p=0/58$ و $r=0/1$ ، $r=0/1$ و $p=0/57$). سرعت موج S' و میزان Isovolumetric myocardial acceleration (IVA) و همین طور میزان MPI-- (Myocardial performance index) به دست آمده با داپلر بافتی، با حجم بطن راست در MRI وابستگی آماری نشان دادند. **نتیجه‌گیری:** اندازه‌گیری هر دو شاخص RVOT-FS و RV-FAC در پیش بینی میزان CMR-RVEF به عنوان یکی از مهم‌ترین معیارهای تعیین کننده نیاز به انجام PVR حائز اهمیت است. همین طور محاسبه معیارهای عملکرد طولی بطن توسط داپلر بافتی در پیش‌بینی و پیگیری روند دیلاتاسیون بطن در MRI ثانویه به افزایش بار حجمی بطن، به عنوان شاخص‌های مهم بعدی کاربرد دارند. لذا بررسی مجموعه شاخص‌های اکوکاردیوگرافیک فوق در طی مراجعات دوره‌ای در تخمین شاخص‌های استاندارد فعلی در MRI مفید و در کاهش دفعات انجام MRI در پیگیری بیماران نقش به‌سزایی خواهد داشت.

تعارض منافع: گزارش نشده است.

منبع حمایت‌کننده: حامی مالی ندارد.

شیوه‌نامه استناد به این مقاله:

Isa Tafreshi R, Radgoodarzi M, Hassani M, Navabi Shirazi MA. Evaluation of Right Ventricular Function in Children with Repaired Tetralogy of Fallot Who May Undergo Pulmonary Valve Replacement by Echocardiography; A Comparison with MRI findings. Razi J Med Sci. 2024(5 May);31.22.

Copyright: ©2024 The Author(s); Published by Iran University of Medical Sciences. This is an open-access article distributed under the terms of the Creative Commons Attribution License (<https://creativecommons.org/licenses/by/4.0>), which permits unrestricted use, distribution, and reproduction in any medium, provided the original work is properly cited.

*انتشار این مقاله به صورت دسترسی آزاد مطابق با [CC BY-NC-SA 4.0](https://creativecommons.org/licenses/by-nc-sa/4.0) صورت گرفته است.

Evaluation of Right Ventricular Function in Children with Repaired Tetralogy of Fallot Who May Undergo Pulmonary Valve Replacement by Echocardiography; A Comparison with MRI findings

Roya Isa Tafreshi: MD, Pediatric Cardiologist, Associate Professor, Iran University of Medical Sciences, Tehran, Iran (*Corresponding Author) isatafreshi.r@iums.ac.ir

Mohammad Radgoodarzi: MD, Pediatric Cardiologist, Associate Professor, Iran University of Medical Sciences, Tehran, Iran

Maryam Hassani: MD, Pediatrician, Iran University of Medical Sciences, Tehran, Iran

Mohammad Ali Navabi Shirazi: MD, Professor of Pediatric Cardiac Surgery, Private Consultant of Pediatric Cardiac Surgery, Tehran University of Medical Sciences, Tehran, Iran

Abstract

Background & Aims: Tetralogy of Fallot (TF) represents the most prevalent form of cyanotic congenital heart disease, characterized by chronic pulmonary regurgitation, the foremost postoperative complication leading to right ventricular (RV) dilation, progressive RV dysfunction, and life-threatening arrhythmia (2). Multiple criteria have been established to determine the optimal timing for surgical intervention in asymptomatic patients for this progressive condition. Nevertheless, achieving consensus on the optimal timing of pulmonary valve replacement (PVR) remains elusive (2, 11). An essential criterion for this decision is the assessment of RV systolic function, which proves challenging due to the complex RV geometry and the absence of standardized methods for RV volume assessment. Consequently, the limitations of echocardiography have prompted the use of cardiac MRI (CMR) as an essential tool for RV size and function assessment (6, 10). However, the limited availability and accessibility of CMR compared to echocardiography highlight the need for reliable and reproducible echocardiographic methods to determine the appropriate timing for CMR assessment (8, 9, 50).

The objective of our study was to identify optimal echocardiographic parameters for RV function and size that would indicate the necessity for further CMR evaluation. Additionally, we aimed to investigate potential correlations between echocardiographic measures of RV systolic function and CMR-derived parameters.

Methods: This is a prospective study of patients with repaired TF who revealed severe pulmonary regurgitation or severe RV dilation and who underwent cardiac MRI between 2015 and 2022. A trained physician, blinded to CMR data, conducted the transthoracic echocardiographic study within six months before the CMR evaluation. Inclusion criteria were: (1) age below 18 years, (2) significant RV dilation, (3) absence of significant residual cardiac lesions or arrhythmias, (4) left ventricular ejection fraction (LVEF) greater than 50%, (5) no limitations in daily physical activities (NYHA functional class I), and (6) absence of concomitant diseases.

All patients exhibited regular sinus rhythm with complete right bundle branch block. The study protocol followed the guidelines of the Declaration of Helsinki for humans and was approved by our institutional review board.

Echocardiographic data were obtained and analyzed according to the guidelines of the American Society of Echocardiography (14, 15, 26). To measure ventricle size in the four-chamber view, the largest transverse diameter of the right ventricle in the basal third was recorded and expressed in millimeters, then compared with the data obtained in MRI.

Quantitative RV function was assessed by calculating fractional area change (FAC) and right ventricular outflow tract fractional shortening (RVOT-FS) using 2D echocardiography. FAC, considered one of the best-validated quantitative methods for measuring RV function, with a value of less than 35%, is considered indicative of ventricular dysfunction (16, 20). Tricuspid annular plane systolic excursion (TAPSE) of the lateral tricuspid annulus, a reproducible

Keywords

Tetralogy of Fallot,
Pulmonary valve
replacement,
Right ventricular
function,
Echocardiography,
MRI

Received: 28/10/2023

Published: 05/05/2024

marker of RV systolic function, was measured using 2D-guided M-mode from the apical 4-chamber view. Previous reports have shown that TAPSE less than 16 mm is correlated with RV systolic dysfunction(21). The longitudinal performance of the RV was evaluated using Tissue Doppler Imaging (TDI) by measuring parameters at the lateral corner of the tricuspid valve annulus. The peak longitudinal systolic velocity of the RV free wall (s') was obtained as an index of regional RV systolic function, with values less than 9.5 cm/s considered indicative of right ventricular dysfunction(26). Additionally, myocardial acceleration during isovolumic contraction (IVA) as a measure of ventricular contractility was calculated from the basal level of the RV-free wall. Also, the TDI-derived myocardial performance index (TDI-MPI) was determined from the lateral ring of the tricuspid valve(22).

Results: The study included 37 patients with an average age of 10.8 ± 2.2 (range:7-17) years who underwent TF repair at an average age of 13.8 ± 5.5 months. All patients received a trans annular patch enlargement of the right ventricular outflow tract, with a median follow-up post-operation of 9.5 ± 2.1 years. All patients exhibited LVEF within the normal range, and none had RVEF less than 40% by CMR. We observed a significant correlation between echocardiographic-derived RV end-diastolic diameter and RV end-diastolic volume obtained by CMR ($r=0.61$, $p<0.05$). RV-FAC $<35\%$ was not seen in any of the patients and the values of RV-FAC were correlated with CMR-derived RVEF ($P<0.01$, $r=0.58$). Furthermore, RVOT-FS, as one of the new measures of RV systolic function, showed a direct statistical relationship with CMR-RVEF ($P<0.02$, $r=0.57$) (20). Although TAPSE values were lower than those reported in the normal population, there was no statistical correlation with CMR-RVEF or right ventricular volumes (9, 37). MPI was calculated as an important measure of global RV function with an average value of 0.48 ± 0.08 , but no significant correlation was found with CMR-RVEF. IVA values, as another measure of longitudinal function of the right ventricle, were found within the normal range, but the statistical relationship between this measure and CMR-RVEF was not seen (29, 47). The average s' wave velocity was 7.2 ± 1.4 cm/s, lower than the normal population in previous reports, but had no statistical relationship with CMR-RVEF (26). On the other hand, our findings revealed a significant correlation between s' velocity, and IVA values with ventricular diastolic volume, which is consistent with previous studies (30, 39).

Conclusion: Measuring both RVOT-FS and RV-FAC indices by echocardiography is crucial in predicting CMR-RVEF, serving as one of the most important standard criteria in deciding the appropriate timing for PVR. Simultaneously, monitoring the increase of right ventricular diameter with echocardiography offers an easy and accurate method to estimate the severity of ventricular dilatation. IVA and s' wave, as indicators of regional right ventricular myocardial function, along with MPI as an index of global ventricular function, correlated with the degree of ventricular dilatation caused by increased volume load and will play a role in the follow-up process of patients with repaired TF. Therefore, measuring this set of echocardiographic indices is important in estimating both CMR-derived RVEF and RV diastolic volume, significantly contributing to reducing the frequency of MRI in the follow-up of patients with repaired TF.

Conflicts of interest: None

Funding: None

Cite this article as:

Isa Tafreshi R, Radgoodarzi M, Hassani M, Navabi Shirazi MA. Evaluation of Right Ventricular Function in Children with Repaired Tetralogy of Fallot Who May Undergo Pulmonary Valve Replacement by Echocardiography; A Comparison with MRI findings. Razi J Med Sci. 2024(5 May);31.22.

Copyright: ©2024 The Author(s); Published by Iran University of Medical Sciences. This is an open-access article distributed under the terms of the Creative Commons Attribution License (<https://creativecommons.org/licenses/by/4.0>), which permits unrestricted use, distribution, and reproduction in any medium, provided the original work is properly cited.

***This work is published under CC BY-NC-SA 4.0 licence.**

مقدمه

بیماری تترالوژی فالوت شایع‌ترین بیماری سیانوتیک قلبی در کودکان است. علی‌رغم پیشرفت‌های مهم در روش جراحی، بسیاری از بیماران از اختلالات همودینامیک یا الکتروفیزیولوژیک بعد از ترمیم جراحی رنج می‌برند. نارسایی دریچه پولمونری شایع‌ترین عارضه پایدار در بیماران بوده و سبب افزایش بار حجمی مزمن در بطن راست می‌شود. تغییرات ساختاری ثانویه به نارسایی دریچه پولمونری، آکینزی در دیواره مجرای خروجی بطن راست بعد از ترمیم جراحی و همین‌طور اختلالات هدایتی ناشی از ونتریکولوتومی، سبب بروز اختلالات پاتوفیزیولوژیک خواهد بود که در نهایت سبب اختلال عملکرد، دیلاتاسیون بطن راست، کاردیومیوپاتی الکترومکانیکال و افزایش مورتالیتی خواهد شد (۱، ۲). تعویض دریچه شریان پولمونری (Pulmonary valve replacement -PVR) جهت کنترل عوارض پیش‌رونده، ناشی از تغییرات فوق در بطن راست انجام می‌شود. علی‌رغم تحقیقات متعدد، تعیین زمان مناسب برای جراحی همچنان چالشی بزرگ در این بیماران محسوب می‌شود.

با توجه به ماهیت پیچیده بیماری، تغییرات ساختاری بعد از جراحی ترمیمی اولیه و ساختار خاص و پیچیده بطن راست، استفاده از روش‌های مختلف تشخیصی جهت تعیین دقیق میزان تغییرات بطن راست و زمان مناسب برای انجام PVR توصیه شده است (۳، ۴). در جدیدترین دستورالعمل معیارهای پیشنهادی برای تعیین زمان PVR بر اساس معیارهای نشان دهنده عملکرد و اندازه بطن راست در اکوکاردیوگرافی، نوار قلب و MRI قبل از عمل PVR و بهبود آن‌ها بعد از تعویض دریچه تعیین شده است. به این ترتیب و با توجه به محدودیت‌های موجود در هر یک از معیارها از یک سو و تاثیر انواع فاکتورهای خطر قبل از PVR بر پیش‌آگهی بیمار و خصوصاً به علت ساختار پیچیده بطن راست، اندازه‌گیری و محاسبه مجموعه‌ای از معیارهای مختلف فوق، جهت تعیین زمان مناسب PVR، ضروری خواهد بود (۵-۷). به هر حال، یکی از مهم‌ترین معیارها، تعیین حجم و عملکرد بطن راست در MRI است که قبل از تصمیم‌گیری جهت انجام PVR صورت می‌گیرد. با توجه به محدودیت‌های MRI خصوصاً عدم دسترسی

کامل در تمام مراکز درمانی، هزینه بالا، مدت زمان طولانی تصویربرداری و عدم امکان انجام آن برای بعضی بیماران، همواره اکوکاردیوگرافی به عنوان یک روش جایگزین ارزشمند در پیگیری بیماران مطرح بوده است (۸-۱۰). در صورت اثبات ارزش تشخیصی معیارهای جدید اکوکاردیوگرافیک خصوصاً در مورد تعیین عملکرد بطن راست، از انجام و تکرار MRI در روند پیگیری بیماران کاسته خواهد شد. به این ترتیب همچنان اکوکاردیوگرافی نقش کلیدی در بررسی دوره ای و طولانی مدت بیماران ایفا کرده و همچنان نقشی ارزشمند در کاهش موارد نیاز به MRI خواهد داشت (۱۱).

هدف از این مطالعه بررسی دقت و ارزش معیارهای جدید اکوکاردیوگرافیک در تشخیص اختلال عملکرد و اندازه بطن راست و همین‌طور بررسی میزان ارتباط با معیارهای استاندارد شده فعلی در MRI جهت تعیین زمان مناسب برای PVR خواهد بود.

روش کار

این مطالعه توصیفی-مقطعی در طی سال‌های ۱۴۰۱-۱۳۹۴ روی ۳۷ بیمار با نارسایی شدید پولمونری در طی مراجعات دوره ای و روند معمول درمان بیماران انجام شد. روش انجام مطالعه توسط کمیته اخلاق دانشکده پزشکی مورد تایید قرار گرفته است. مشخصات لازم برای ورود به مطالعه شامل موارد زیر بود: ۱- سن زیر ۱۸ سال، ۲- دیلاتاسیون شدید بطن راست در اکوکاردیوگرافی، ۳- عدم وجود ضایعه باقیمانده شدید قلبی مثل نارسایی دریچه تریکوسپید و تنگی دریچه پولمونری، ۴- $LVEF > 50\%$ - ۵- عدم محدودیت در فعالیت (NYHA class I) و ۶- عدم وجود بیماری زمینه‌ای.

بیماران با سابقه جراحی ترمیمی به طور دوره ای تحت بررسی اکوکاردیوگرافیک قرار می‌گرفتند. در صورت وجود نارسایی پولمونری شدید و یا دیلاتاسیون بطن راست شدید، کاندید احتمالی PVR قرار گرفته و لذا جهت انجام MRI معرفی می‌شدند. طبق آخرین دستورالعمل منتشر شده، معیارهای مطرح‌کننده نیاز به تعویض دریچه پولمونری در MRI شامل حجم پایان سیستول - دیاستول، کسر جهشی بطن

فونکسیون بطن راست بوده با میزان کمتر از ۳۵٪ غیر طبیعی تلقی می‌شود (۱۹-۱۶).

(RV outflow tract fractional shortening - RVOT-FS) یا کسر جهشی مجرای خروجی بطن راست: در نمای پاراسترنال و در سطح دریچه آئورت، قطر مجرای خروجی بطن راست در پایان دیاستول و سیستول اندازه‌گیری و طبق فرمول زیر محاسبه و بر اساس درصد ثبت شد (قطر پایان دیاستول - قطر پایان سیستول / قطر پایان دیاستول) (۱۲). در مطالعات قبلی میزان کمتر از ۲۵٪ نشانه اختلال عملکرد سیستولیک بطن راست و به نفع وجود $RVEF < 35\%$ در MRI بوده است (۲۰).

(Tricuspid annular plane systolic excursion - TAPSE) یا حرکت سیستولیک رینگ دریچه تریکوسپید: به عنوان معیار جدید قدرت انقباضی میوکارد بطن راست مطرح و توسط اکوکاردیوگرافی M-mode به دست می‌آید. برای اندازه‌گیری در نمای چهار حفره ای و در رینگ خارجی تریکوسپید شیب حرکت آنولوس در زمان سیستول اندازه‌گیری و به شکل میلی متر بیان شد. در مطالعات قبلی مقادیر کمتر از ۱۶ میلی متر به نفع اختلال عملکرد بطن راست نشان داده شده است (۲۱).

با توجه به نقش مهم داپلر بافتی در تعیین عملکرد بطن، سهولت و قابل اطمینان بودن معیارهای به دست آمده با این روش، چند معیار جدید نشان دهنده عملکرد طولی و گلوبال بطن راست با این روش اندازه‌گیری شد. Myocardial performance index (MPI) یا اندکس پرفورمانس میوکارد: در مطالعات قبلی ارزش تشخیصی MPI به عنوان معیار عملکرد گلوبال سیستولیک و دیاستولیک بطن با حساسیت بالا و بدون وابستگی به ژئومتری بطن نشان داده شده است (۲۲)، (۲۳). محاسبه این اندکس به روش داپلر بافتی از سهولت بیشتر برخوردار و بیشتر اختصاصی بوده است (۲۴)، (۲۵). جهت محاسبه به روش داپلر بافتی، sample volume در قسمت لترال رینگ تریکوسپید قرار گرفته و امواج مربوط به حرکت سیستولیک و دیاستولیک میوکارد در طی یک سیکل قلبی ثبت شد. فاصله زمانی

راست (Right ventricular ejection fraction- RVEF) و شدت نارسایی پولمونری مشخص و جمع آوری شد (۵). بررسی MRI با فاصله کمتر از شش ماه از بررسی اولیه اکوکاردیوگرافیک انجام و سپس شاخص های اکوکاردیوگرافیک نشان دهنده اندازه و عملکرد بطن راست با معیار های MRI مورد مقایسه قرار گرفت (۹، ۱۲، ۱۳). به این ترتیب ارزش تشخیصی شاخص های جدید اکوکاردیوگرافیک در پیش بینی معیارهای استاندارد شده فعلی در MRI بررسی شد.

اندازه‌گیری معیارها در سه سیکل جداگانه انجام و سپس میانگین آن جهت بررسی آماری مورد استفاده قرار گرفت و نوار قلب نیز به شکل همزمان ثبت می‌شد. الف- بررسی اکوکاردیوگرافیک: اکوکاردیوگرافی ترنس توراسیک استاندارد شامل 2D, M-mode، داپلر و داپلر بافتی طبق دستورالعمل انجمن اکوکاردیوگرافی آمریکا و توسط یک متخصص بدون اطلاع از نتایج MRI انجام شد (۱۵-۱۳). برای اندازه‌گیری کمی اندازه و عملکرد بطن از روش 2-D و M-mode استفاده شد. در بررسی داپلر بافتی معیار های جدید عملکرد سیستولیک گلوبال و یا longitudinal که غیر وابسته به ژئومتری بطن می‌باشند، اندازه‌گیری شد.

جهت تعیین اندازه بطن راست، در نمای چهار حفره‌ای، بزرگ‌ترین قطر عرضی بطن راست در قسمت یک سوم بازال بطن ثبت و به شکل میلی متر بیان شد و با قطر به دست آمده در MRI مقایسه گردید.

با توجه به پیچیدگی های عملکرد بطن راست و تغییرات ژئومتریکی بعد از جراحی ترمیمی، جهت بررسی فونکسیون سیستولیک بطن راست، چند معیار متفاوت به ترتیب زیر محاسبه و با یافته‌های به دست آمده در MRI مقایسه گردید.

(Fractional area change (RV- FAC) یا کسر جهشی سطحی بطن راست: در نمای چهار حفره‌ای سطح داخلی حفره بطن راست در زمان سیستول و دیاستول تعیین و طبق فرمول زیر محاسبه شده و به شکل درصد ثبت شد (سطح پایان دیاستول - سطح پایان سیستول / سطح پایان دیاستول). FAC یکی از بهترین روش های تایید شده کمی در اندازه‌گیری

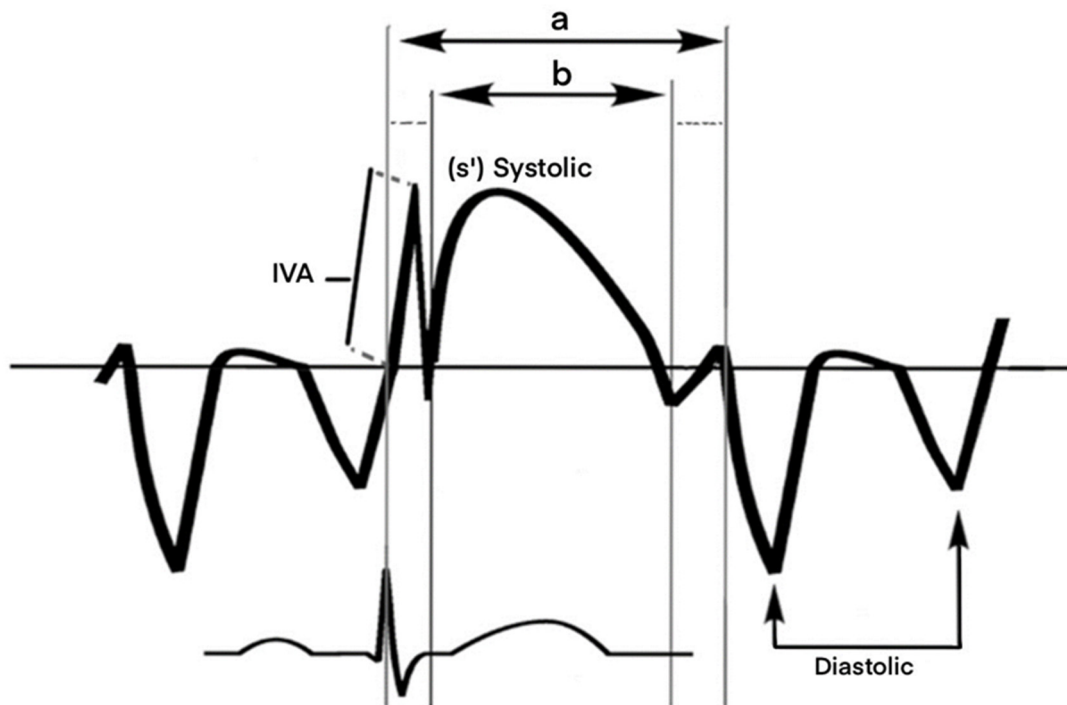
انقباضی طولی بطن راست و به عنوان معیار مناسب نشان دهنده عملکرد بطن راست در بیماری‌های سرشستی و هیپرتانسیون ریوی معرفی شده است. به طوری که مقادیر کمتر از ۹,۵ سانتی متر/ثانیه به عنوان نشانه اختلال عملکرد بطن راست معرفی شده است (۲۶).

ب- MRI Cardiac MRI (CMR): با سیستم ۱,۵ تسلا و با سکانس تصویری steady-state free precession (SSFP) از قاعده تا آپکس و طبق پروتکل استاندارد انجام و تصاویر استاندارد برای محاسبه معیارهای حجمی و عملکردی بطن راست شامل حجم پایان دیاستول و پایان سیستول اندکس شده بر اساس سطح بدن، CMR-RVEF و شدت نارسایی پولمونی توسط رادیولوژیست بی اطلاع از یافته‌های اکوکاردیوگرافیک گزارش شد. RVEF کمتر از ۴۵٪ غیر طبیعی تلقی شد. نارسایی پولمونی بیش از ۳۰٪ شدید محسوب می‌شود.

بین پایان و شروع مجدد موج دیاستولیک (a) و همچنین طول زمان موج سیستولیک (b) ثبت شده و سپس توسط فرمول زیر محاسبه می‌شود $MPI=(a-b)/b$ (شکل ۱). در مطالعات قبلی $MPI > 0.54$ غیر طبیعی و به نفع اختلال عملکرد بطنی گزارش شده است (۱۲، ۲۶).

Isovolumic myocardial acceleration (IVA) یا شتاب هم حجمی میوکارد، به عنوان معیار جدید نمایانگر وضعیت انقباض طولی میوکارد بطن راست مطرح و در نمای چهار حفره ای در قسمت لترال آنولوس تریکوسپید و توسط داپلر بافتی به دست می‌آید. به این ترتیب که موج حرکت طولی میوکارد در زمان سیستول مثبت و شیب اولین موج مثبت اندازه گیری شد (شکل ۱) (۲۷، ۲۸).

s' wave: در نمای فوق و توسط داپلر بافتی حداکثر سرعت موج سیستولیک ناشی از حرکت انقباض طولی میوکارد (s') ثبت شد. موج s' نمایانگر حرکت



شکل ۱- نحوه محاسبه اندکس پرفورمانس میوکارد و شتاب هم حجمی میوکارد توسط داپلر بافتی.

جهت محاسبه اندکس پرفورمانس میوکارد به روش داپلر بافتی، sample volume در قسمت لترال رینگ تریکو سپید قرار گرفته و امواج مربوط به حرکت سیستولیک و دیاستولیک میوکارد در طی یک سیکل قلبی ثبت می‌شود. فاصله زمانی بین پایان و شروع مجدد موج دیاستولیک (a) و همچنین طول زمان موج سیستولیک (b) ثبت شده و سپس توسط فرمول زیر محاسبه می‌شود $(a-b)/b$. برای محاسبه شتاب هم حجمی میوکارد، شیب اولین موج مثبت در انتهای موج a اندازه‌گیری می‌شود.

و دیلاتاسیون شدید بطن راست در تمامی بیماران دیده می‌شد. در هیچ یک از بیماران نارسایی شدید دریچه تریکو سپید دیده نشد. اطلاعات به دست آمده شامل اندازه و عملکرد بطن راست در اکوکاردیوگرافی و MRI در جدول ۱ نشان داده شده است. ارتباط یافته‌های اکوکاردیوگرافیک با یافته‌های MRI در جدول ۲ خلاصه شده است.

در اکوکاردیوگرافی، قطر عرضی متوسط بطن راست $35/4 \pm 3/6$ میلی متر به دست آمد که ارتباط مستقیم با حجم پایان دیاستول بطن در MRI نشان می‌داد ($r = 0/61$ و $p = 0/01$). ولی ارتباط آماری با میزان عملکرد سیستول بطنی دیده نشد.

$RV-FAC < 35\%$ در هیچ یک از بیماران دیده نشد. بین $RV-FAC$ و مقادیر $RVEF$ در MRI ارتباط مستقیم آماری دیده شد ($r = 0/58$ و $p = 0/01$). وابستگی آماری بین $RV-FAC$ و حجم بطن راست به دست آمده در MRI دیده نشد.

$RVOT-FS$ به عنوان یکی از معیارهای جدید فونکسیون سیستول بطن راست معادل $32/4 \pm 3/9\%$ به دست آمد و ارتباط آماری مستقیم با میزان CMR

میانگین \pm SD معیارهای کمی به شکل $mean \pm SD$ بیان شد. ارتباط بین معیارهای اکوکاردیوگرافیک با معیارهای MRI، توسط Linear regression analysis و $Pearson's$ correlation coefficient بررسی شد. آنالیز آماری توسط برنامه SPSS version 26 انجام شد. $P < 0/05$ از نظر آماری ارزشمند تلقی شد.

یافته‌ها

۳۷ بیمار با سن متوسط $10/8 \pm 2/2$ سال (دامنه: ۷-۱۷) و سابقه ترمیم جراحی تترالوژی فالوت در این مطالعه تحت بررسی قرار گرفتند. سن متوسط بیماران در زمان جراحی ترمیمی $13/8 \pm 5/5$ ماه (دامنه: ۳۵-۹) بود. در ۴ بیمار جراحی پالپاتیو قبل از ترمیم کامل بیماری انجام شده بود. در تمام بیماران از Patch $trance$ annular جهت ترمیم مجرای خروجی بطن استفاده شده بود. مطالعه با فاصله زمانی متوسط $9/5 \pm 2/1$ سال از زمان جراحی انجام شد. در زمان مطالعه ریتم سینوسی و نمای بلوک شاخه راست در نوار قلب تمام بیماران ثبت شد. تمام بیماران کلاس ۱ NYHA قرار داشتند. نارسایی شدید دریچه پولمونری

جدول ۱- یافته‌های اکوکاردیوگرافیک و MRI در بیماران

بیماران (تعداد=۳۷)	
میانگین و انحراف معیار و دامنه تغییرات	معیارهای اکوکاردیوگرافیک
$35/4 \pm 3/6$ (۳۲-۴۹)	قطر پایان دیاستول بطن راست (میلی متر) RVDD
$44/4 \pm 3/9$ (۴۰-۵۸)	کسر جهشی سطحی بطن راست RV-FAC (%)
$32/4 \pm 3/9$ (۲۵-۴۰)	کسر جهشی مجرای خروجی بطن راست RVOT-FS (%)
$13/8 \pm 2/9$ (۱۰-۲۲)	حرکت سیستولیک رینگ دریچه میترال (میلی متر) TAPSE
$179/7 \pm 36$ (۱۲۵-۲۳۰)	شتاب هم حجمی میوکارد (میلی متر / مجذور ثانیه) IVA
$7/2 \pm 1/4$	سرعت موج سیستولیک (سانتی متر / ثانیه) S wave
$0/48 \pm 0/08$	اندکس پرفورمانس میوکارد MPI
	معیارهای MRI
168 ± 12	حجم پایان دیاستول اندکس شده بطن راست (میلی لیتر / متر مربع) RVEDVI
68 ± 9	حجم پایان سیستول اندکس شده بطن راست (میلی لیتر / متر مربع) RVESVI
47 ± 4 (۴۰-۵۶)	کسر جهشی بطن راست (%) $CMR-RVEF$
۳۲	کسر نارسایی پولمونری (%) pulmonary regurgitation fraction

RVDD: right ventricular end-diastolic diameter; RV-FAC: right ventricular fractional shortening; RVOT-FS: right ventricular outflow tract fractional shortening; TAPSE: Tricuspid annular plane systolic excursion; IVA: Isovolumic myocardial acceleration; s': systolic wave; MPI: myocardial performance index; RVEDVI: RV end-diastolic volume index; RVESVI: RV end-systolic volume index; CMR: cardiac magnetic resonance

جدول ۲- ارتباط یافته‌های اکوکاردیوگرافیک با RVEF و RVEDVI به دست آمده در MRI

P-value	ضریب همبستگی (r)	P-value	ضریب همبستگی (r)	معیارهای اکوکاردیوگرافیک
<۰/۰۱	۰/۶۱	بی معنا	۰/۰۳۸	قطر پایان دیاستول بطن راست (RVDD)
بی معنا	-۰/۳	<۰/۰۱	۰/۵۸	کسر سطحی سیستولیک بطن راست (RV-FAC)
بی معنا	-۰/۳۲	<۰/۲۰	۰/۵۷	کسر جهشی سیستولیک مجرای خروجی بطن راست (RVOT-FS)
بی معنا	-۰/۲	بی معنا	-۰/۵	حرکت سیستولیک رینگ دریچه تریکوسپید (TAPSE)
<۰/۰۵	-۰/۵۶	بی معنا	۰/۳۱	سرعت موج S
<۰/۰۵	۰/۶۳	بی معنا	-۰/۲	اندکس پرفورمانس میوکارد (MPI)
<۰/۰۴	-۰/۵۲	بی معنا	-۰/۱۵	شتاب هم حجمی میوکارد (IVA)

RVDD: right ventricular end-diastolic diameter; RV-FAC: right ventricular fractional shortening; RVOT-FS: right ventricular outflow tract fractional shortening; TAPSE: Tricuspid annular plane systolic excursion; IVA: Isovolumic myocardial acceleration; s': systolic wave; MPI: myocardial performance index; RVEDVI: RV end-diastolic volume index

ارتباط معنی‌دار با CMR-RVEF نداشت ولی با شدت دیلاتاسیون بطن در MRI ارتباط آماری نشان می‌داد (p=۰/۰۵ و r=۰/۶۳).

MRI: در هیچ یک از بیماران $CMR-RVEF < 40\%$ دیده نشد. در تمام بیماران fraction regurgitation بیش از ۳۰٪ به دست آمد.

بحث

معیارهای اکوکاردیوگرافیک در گروهی از بیماران که به دلیل نارسایی پولمونی و یا دیلاتاسیون بطن شدید کاندید احتمالی PVR قرار می‌گرفتند، با شاخص‌های استاندارد به دست آمده در MRI مقایسه شد. یافته‌های مطالعه حاضر نشان داد که هر دو معیار RV-FAC و RVOT-FS در اکوکاردیوگرافی با تغییرات RVEF در MRI ارتباط مستقیم آماری دارند و همراه با یافته‌های داپلر بافتی مرتبط با حجم بطن راست، مجموعاً به عنوان معیارهای اکوکاردیوگرافیک دقیق در پیش بینی معیارهای استاندارد در MRI، در نتیجه برای انتخاب بیماران برای انجام PVR کاربرد خواهند داشت.

با توجه به مورفولوژی پیچیده بطن راست و تغییرات پاتولوژیک ثانویه به نارسایی پولمونی شدید و طولانی مدت، استفاده از چند معیار مختلف اکوکاردیوگرافیک جهت تخمین عملکرد بطن راست توصیه شده است

RVEF نشان می‌داد (p=۰/۰۲ و r=۰/۵۷). در ۶۵٪ بیماران دیلاتاسیون متوسط تا شدید مجرای خروجی بطن راست ثانویه به ترمیم جراحی قبلی دیده شد.

در بررسی عملکرد سیستولیک طولی $13/8 \pm 0/9$ TAPSE به دست آمد که کمتر از میزان گزارش شده در جامعه نرمال و به نفع اختلال عملکرد طولی میوکارد بطن راست بود ولی ارتباط آماری با CMR-RVEF و یا حجم بطن راست دیده نشد.

همچنین، سرعت موج s' نسبت به جامعه نرمال در گزارش‌های قبلی پایین تر ولی ارتباط آماری با CMR-RVEF دیده نشد. وابستگی ضعیف معکوس با حجم پایان دیاستول بطن در MRI وجود داشت (p=۰/۰۵ و r=۰/۵۶).

در بررسی توسط داپلر بافتی، IVA به عنوان دیگر معیار نشان دهنده عملکرد طولی بطن راست اندازه گیری شد و میزان متوسط 179 ± 36 میلی متر/ثانیه^۲ به دست آمد که در محدوده نرمال گزارش شده می باشد (۲۹). در بررسی آماری بین این معیار و CMR-RVEF ارتباط معنی‌دار دیده نشد. از طرف دیگر ارتباط ضعیف بین این پارامتر و حجم دیاستولیک بطن در MRI وجود داشت (p=۰/۰۴ و r=-۰/۵۲).

MPI به عنوان معیار مهم عملکرد گلوبال بطن راست محاسبه و میزان متوسط $0/48 \pm 0/08$ به دست آمد ولی

مهم در تخمین شدت تغییرات مورفولوژی بطن راست، ثانویه به افزایش بار حجمی تلقی کرد (۳۰/۵۵). البته نتایج بعضی مطالعات قبلی، وجود بافت فیبروز و اسکار در مجرای خروجی بطن راست را به عنوان فاکتور مداخله ای در محاسبه RVOT-FS مطرح کرده و نقش این اندکس را در تخمین عملکرد گلوبال بطن راست مورد سوال قرار داده است (۶). به هر حال در تمام بیماران مورد مطالعه حاضر از روش trans annular patch جهت رفع تنگی شدید دریچه شریان پولمونری استفاده شده بود و از نظر بافت غیر عضلانی و بدون عملکرد انقباضی در این ناحیه، بین بیماران تفاوتی وجود نداشت و هیچ یک از بیماران نیز دچار دیلاتاسیون شدید و آنوریسمال در مجرای خروجی بطن نبودند. لذا، این اندکس به عنوان تست مهم در کنار سایر معیارها در پیگیری بیماران اهمیت خواهد داشت.

بررسی شدت دیلاتاسیون بطن راست به شکل بررسی قطر عرضی بطن توسط اکوکاردیوگرافی در تشخیص و پیگیری روند تغییرات اندازه بطن در بیماری‌های سرشتی و اکتسابی حایز اهمیت بوده و همین طور ارتباط آن با افزایش مورفالتی در بیماران مبتلا به هیپرتانسیون پولمونری نیز نشان داده شده است (۷، ۳۴). در مطالعه حاضر نیز مشابه گزارش‌های قبلی، وابستگی مستقیم مقادیر به دست آمده در اکوکاردیوگرافی با حجم پایان دیاستول بطن راست در MRI مشاهده شد (۳۵، ۳۶). با توجه به تکرارپذیری بالا و سهولت انجام این تست در تشخیص و خصوصاً بررسی روند افزایشی دیلاتاسیون بطن در طی پیگیری این گروه بیماران مفید خواهد بود. البته مطالعه لای و همکاران و همین طور گروتمن و همکاران، محاسبه سطح بطن را به عنوان معیار دقیق‌تر در بیماران نشان داده است (۱۷، ۳۶)؛ به طوری که سطح بطن راست بیش از ۲۰ سانتی متر مربع/متر مربع با حساسیت ۹۷٪ و اختصاصی بودن ۷۰٪ نشان دهنده حجم بالای بطن در MRI بوده است. به این ترتیب مجموعه معیارهای اکوکاردیوگرافیک وابسته به اندازه در کنار معیارهای عملکرد سیستولیک در تعیین شدت تغییرات مورفولوژیک بطن راست ثانویه به افزایش بار حجمی

(۵). از این میان محاسبه FAC به عنوان یکی از مهم‌ترین و دقیق‌ترین معیارها برای محاسبه عملکرد بطن راست حتی در بیماری‌های مادرزادی معرفی شده است. در مطالعه حاضر مشابه گزارش‌های قبلی بین RV-FAC با CMR-RVEF ارتباط مستقیم آماری دیده شد که نشانه اهمیت این اندکس در پیش‌بینی عملکرد سیستول بطن راست در بیماران با سابقه ترمیم تترالوژی بود (۹، ۳۰). در هیچ یک از بیماران مورد مطالعه، اختلال عملکرد سیستولیک بر مبنای کاهش FAC و یا $RVEF < 45\%$ در CMR دیده نمی‌شد. لذا، میزان وابستگی این دو معیار در بیماران با عوارض شدیدتر میوکاردیال قابل بررسی نبود. از طرف دیگر افزایش کاذب میزان FAC در بیماران بعد از ترمیم تترالوژی نیز گزارش شده است و یکی از دلایل این امر وجود سگمان‌های دیلاته و آکینتیک عنوان شده است که در انقباض بطنی شرکت نمی‌کنند (۳۱). علی‌رغم عدم وجود منحنی نرمال جهت کودکان، کاربرد این معیار جهت تخمین عملکرد بطن راست در بیماری‌های مختلف در حال افزایش است. به این ترتیب و با توجه به وابستگی نسبتاً ضعیف بین این دو اندکس، کماکان استفاده از چند معیار به طور همزمان برای افزایش دقت تشخیصی اکوکاردیوگرافی در بررسی عملکرد بطن مفید خواهد بود.

به تازگی محاسبه RVOT-FS به عنوان یکی از معیارهای ارزشمند عملکرد سیستولیک بطن راست در بیماری‌های سرشتی و اکتسابی معرفی شده است. با توجه به روش اندازه‌گیری آسان و تکرارپذیری بالا در این روش، در پیش‌بینی شروع اختلال عملکرد بطن حایز اهمیت است (۱۴، ۳۲، ۳۳). اما در بیماران ترمیم شده تترالوژی به علت وجود نسج اسکار و عدم هماهنگی دقیق قسمت‌های inflow و out flow احتمال عدم ارتباط این معیار با اندکس عملکرد گلوبال بطنی محتمل است. در مطالعه حاضر ارتباط مستقیم این اندکس با CMR-RVEF به نفع ارزش تشخیصی این اندکس در بیماران با سابقه جراحی ترمیمی تترالوژی می‌باشد. همچنین وجود ارتباط مستقیم آماری با حجم پایان دیاستول در MRI را نیز می‌توان به عنوان معیار

کاربرد خواهند داشت.

با توجه به فرم انقباضی بطن راست و آناتومی فیبرهای عضلانی، اندازه‌گیری حرکت طولی فیبرهای بطن راست (TAPSE) به عنوان معیار مهم سیستول بطن کاربرد دارد. علی‌رغم سهولت، سرعت و قدرت تکرارپذیری بالا در محاسبه این معیار، نتایج به دست آمده در بیماری‌های مختلف یکسان نبوده است و در بیماران ترمیم شده تترالوژی با دیلاتاسیون بطن راست و نارسایی پولمونری شدید، از دقت کمتر برخوردار بوده است. در مطالعات قبلی TAPSE به عنوان معیار مهم نشان دهنده فونکسیون در بیماران معرفی شده است؛ به طوری که مقادیر کمتر از ۱۶ میلی‌متر با RVEF کمتر از ۳۵٪ در MRI مطابقت داشته است (۹، ۳۷). اگر چه در مطالعه حاضر TAPSE در ۷۳٪ بیماران کمتر از ۱۶ میلی‌متر گزارش شد، ولی مشابه مطالعه مرکرو همکاران ارتباط آماری با اندکس سیستولیک بطن راست و همین‌طور حجم دیاستولیک در MRI دیده نشد (۳۸). در حالی که یافته‌های کاوورت و همکاران و همین‌طور کاستنبرگر و همکاران وابستگی این معیار را با RVEF و همین‌طور ارتباط آماری عکس با حجم پایان دیاستول را به خوبی نشان می‌داد (۳۹، ۴۰). از طرف دیگر در مطالعه سلی و همکاران نیز ارتباط آماری بین این اندکس حرکت طولی میوکارد با RVEF به دست آمده در MRI دیده نشد. فرضیه مهم در این مورد تغییر در فرم انقباضی و نحوه آرایش میوفیبریل‌ها در این سگمان بطن بعد از ترمیم جراحی و همچنین تمرکز خاص این روش روی سگمان RV inflow بیان شده است (۳۰). از سوی دیگر، وابستگی این شاخص به تغییرات پره لود بطن راست از نکات مهم در محاسبه این اندکس است. لذا، وجود درجات مهم نارسایی تری کوسپید سبب تغییرات مهم در مقادیر به دست آمده خواهد شد، ولی در مطالعه حاضر هیچ‌یک از بیماران دچار نارسایی تریکوسپید شدید نبودند. مطالعات قبلی وابستگی TAPSE را به افزایش سن در جامعه نرمال نشان داده است (۴۱). با توجه به میانگین سنی پایین تر بیماران مورد مطالعه حاضر نسبت به مطالعات قبلی و عدم وجود اختلال عملکرد شدید بطن راست در MRI،

محدوده پایین به دست آمده و تفاوت به دست آمده با سایر مطالعات را می‌توان توضیح داد.

بررسی سرعت حرکت طولی سیستولیک میوکارد به شکل اندازه‌گیری سرعت موج s' به عنوان یک معیار مهم عملکرد سیستول بطن راست مطرح است. خصوصاً، نقش مهم این معیار عملکرد رژیونال میوکارد در پیش‌بینی عملکرد گلوبال بطن راست در مواردی که تغییرات پاتوفیزیولوژیک ثانویه به افزایش بار فشاری مثل آنچه در هیپرتانسیون پولمونری اتفاق می‌افتد، نشان داده شده است. اما در مواردی که اختلال غالب اولیه افزایش بار حجمی بطن است، نتایج مطالعات مختلف بوده است (۴۲). نتایج مطالعه حاضر مشابه مطالعات قبلی نشان داد که تغییرات سرعت موج s' با تغییرات حجم بطن راست ارتباط ضعیف و معکوس دارد (۵۶/۰- r) (۴۳). از طرف دیگر، یافته‌های مطالعه حاضر مشابه مطالعه سلی و همکاران و همین‌طور چاولیت و همکاران، بین سرعت موج s' و CMR-RVEF ارتباط دیده نشد (۳۰، ۳۵). لذا، برخلاف مطالعات قبلی اهمیت و کاربرد اندازه‌گیری معیار عملکرد رژیونال بطن جهت پیش‌بینی و تعیین عملکرد گلوبال بطن دیده نشد (۴۰). علت این امر شاید اختلال ایجاد شده در هم‌سوایی حرکت میوفیبریل‌های سپتوم با رینگ دریچه تریکوسپید، بعد از ترمیم تترالوژی باشد. همین‌طور وجود نسج اسکار و دیلاتاسیون در مجرای خروجی بطن راست به عنوان عامل کاهش دقت معیارهای طولی و رژیونال در قاعده بطن و در نتیجه عدم ارتباط با عملکرد گلوبال بطن در بیماران تترالوژی ترمیم شده، مطرح شده است (۳۰، ۴۳). برخلاف سایر مطالعات، یافته‌های گوت و همکاران نشان می‌دهد که فرم خاصی از جابه‌جایی رینگ تریکوسپید ثانویه به نارسایی مزمن پولمونری در بیماران ترمیم شده تترالوژی ایجاد می‌شود. به طوری که تغییر ساختاری در آرایش میوفیبریل‌های طولی و عرضی بطن راست سبب کاهش فونکسیون طولی، قبل از بروز اختلال در عملکرد گلوبال می‌شود (۴۴). تغییرات فوق و روند بهبودی زودرس بعد از PVR در ارزیابی‌های بطن راست توسط اکوکاردیوگرافی به روش Strain نشان داده شده است. از طرف دیگر RV

(۳۵، ۴۸).

تغییرات MPI در بیماران تترالوژی ترمیم شده با تغییر در پره لود و حجم حفره بطن توجه شده است (۳۰). با توجه به تغییرات ثانویه به نارسایی پولمونی و افزایش بار حجمی بطن، زمان isovolumic contraction کوتاه و لذا عدد MPI محاسبه شده، کوتاه می شود. به این ترتیب، تغییرات این اندکس ناشی از تغییرات بار حجمی بوده و با تغییرات عملکرد میوکارد کمتر ارتباط خواهد داشت. به هر حال با توجه به سهولت و تکرارپذیری بالادر محاسبه این معیار، جهت تخمین و پیگیری روند افزایشی حجم بطن راست به عنوان معیار مهم تصمیم گیری جهت PVR، ارزشمند خواهد بود.

نتیجه گیری

بطور کلی یافته‌های تحقیق حاضر نشان داد که اندازه گیری هر دو شاخص RV-FAC و RVOT-FS توسط اکوکاردیوگرافی در پیش بینی میزان CMR-RVEF به عنوان یکی از مهم ترین معیارهای استاندارد در تصمیم گیری جهت PVR، حایز اهمیت است. از طرف دیگر اندازه گیری و پیگیری روند افزایشی قطر بطن راست با اکوکاردیوگرافی به عنوان روش آسان و دقیق در تخمین شدت دیلاتاسیون بطن کمک کننده است. از طرف دیگر IVA و سرعت موج S' به عنوان شاخص های عملکرد رژیونال میوکارد بطن راست و همین طور میزان MPI به عنوان شاخص عملکرد گلوبال بطن با میزان دیلاتاسیون بطنی ناشی از افزایش بار حجمی مرتبط بودند و در روند پیگیری بیماران با نارسایی پولمونی نقش خواهند داشت. لذا، اندازه گیری مجموعه شاخص های اکوکاردیوگرافیک فوق در طی مراجعات دوره ای با دقت بالا در تخمین معیارهای مهم شامل RVEF و حجم دیاستولیک بطن در MRI حایز اهمیت بوده و در کاهش دفعات انجام MRI در سیر پیگیری بیماران نقش به سزایی خواهد داشت. مطالعات در آینده بر روی طیف وسیع تر از بیماران مبتلا و با عوارض مختلف مثل تنگی های پولمونی باقی مانده و از سوی دیگر بررسی عوامل مداخله گر شایع، جهت بهبود روش های تشخیصی در این گروه بزرگ از بیماران کمک کننده خواهد بود.

coupling غیر مناسب بعد از PVR نیز مطرح شده است که وابسته به حجم بطن راست در MRI بوده و توجه کننده کاهش RVEF حتی بعد از PVR هست (۴۵، ۴۶).

نتایج به دست آمده در مورد وابستگی IVA به شدت نارسایی پولمونی متفاوت بوده است. هر دو مطالعه فریگیولا و همکاران و تویونو و همکاران، ارتباط عکس میزان IVA با شدت نارسایی پولمونی را نشان داده شده اند (۲۷، ۲۸). به هر حال یافته‌های مطالعه حاضر مشابه مطالعه اونو و همکاران بوده که در آن وابستگی بین IVA و شدت نارسایی پولمونی دیده نشد (۴۷). علاوه بر این، یافته‌های مطالعه حاضر مبنی بر عدم ارتباط بین IVA و اندکس سیستولیک بطن در MRI مشابه مطالعه کوا و همکاران بوده است (۴۸). از طرف دیگر، یافته مطالعه حاضر مبنی بر وابستگی این پارامتر به حجم دیاستولیک بطن راست عکس مطالعات قبلی بوده و لذا با توجه به عدم وابستگی این شاخص به تغییرات فیزیولوژیک پره لود، به عنوان شاخص مهم تغییرات پاتولوژیک و پیشرونده بطن راست ثانویه به افزایش بار حجمی و تخمین دقیق روند افزایشی حجم بطن به عنوان اندیکاسیون مهم PVR، مطرح می شود (۴۸). با توجه به یافته های فوق از یک سو و دامنه زیاد تغییرات این پارامتر در سنین و شرایط آناتومیک مختلف از سوی دیگر، تحقیقات بیشتر در مورد دقت تشخیصی این معیار جهت فالوآپ بیماران از نظر عوارض افزایش بار حجمی و تغییرات پیشرونده پاتولوژیک بطنی در بیماران ترمیم شده با تترالوژی نیاز خواهد بود.

امروزه محاسبه MPI به عنوان پارامتر غیر وابسته به ژئومتری در تخمین عملکرد گلوبال بطن راست و چپ مورد توجه قرار گرفته است و محاسبه این پارامتر توسط داپلر بافتی با سهولت بیشتر و تکرارپذیری بالا همراه بوده و به عنوان معیار عملکرد و پیش آگهی در بیماری های سر شتی و اکتسابی ارزشمند است (۱۶، ۴۹). در مطالعه حاضر میزان MPI به دست آمده مشابه مطالعات قبلی افزایش نداشته و با میزان CMR-RVEF نیز ارتباط آماری نشان نمی داد ولی ارتباط مستقیم با حجم پایان دیاستول بطن راست دیده می شد ($r=0/63$)

5. Geva T. Indications for pulmonary valve replacement in repaired tetralogy of fallot: the quest continues. *Circulation*. 2013;128(17):1855-7.
6. Carminati M, Pluchinotta FR, Piazza L, Micheletti A, Negura D, Chessa M, et al. Echocardiographic assessment after surgical repair of tetralogy of fallot. *Front Pediatr*. 2015;3:3.
7. Lee JK, Chikkabyrappa SM, Bhat A, Buddha S. Echocardiographic assessment of right ventricular volume in repaired tetralogy of Fallot: a novel approach to an older technique. *J Echocardiogr*. 2022;20(2):106-14.
8. Kilner PJ, Geva T, Kaemmerer H, Trindade PT, Schwitter J, Webb GD. Recommendations for cardiovascular magnetic resonance in adults with congenital heart disease from the respective working groups of the European Society of Cardiology. *Eur Heart J*. 2010;31(7):794-805.
9. DiLorenzo MP, Bhatt SM, Mercer-Rosa L. How best to assess right ventricular function by echocardiography. *Cardiol Young*. 2015;25(8):1473-81.
10. Sanchez Ramirez CJ, Perez de Isla L. Tetralogy of Fallot: cardiac imaging evaluation. *Ann Transl Med*. 2020;8(15):966.
11. Zaidi A, Oxborough D, Augustine DX, Bedair R, Harkness A, Rana B, et al. Echocardiographic assessment of the tricuspid and pulmonary valves: a practical guideline from the British Society of Echocardiography. *Echo Res Pract*. 2020;7(4):G95-G122.
12. Caris E, Drant S. Assessment of regional and global right ventricular systolic function in children with repaired tetralogy of Fallot. *Cardiol Young*. 2021;31(10):1571-5.
13. Lang RM, Badano LP, Mor-Avi V, Afilalo J, Armstrong A, Ernande L, et al. Recommendations for cardiac chamber quantification by echocardiography in adults: an update from the American Society of Echocardiography and the European Association of Cardiovascular Imaging. *Eur Heart J Cardiovasc Imaging*. 2015;16(3):233-70.
14. Rudski LG, Lai WW, Afilalo J, Hua L, Handschumacher MD, Chandrasekaran K, et al. Guidelines for the echocardiographic assessment of the right heart in adults: a report from the American Society of Echocardiography endorsed by the European Association of Echocardiography, a registered branch of the European Society of Cardiology, and the Canadian Society of Echocardiography. *J Am Soc Echocardiogr*. 2010;23(7):685-713; quiz 86-8.
15. Wu VC, Takeuchi M. Echocardiographic

محدودیت ها: تعداد کم جمعیت مورد مطالعه به عنوان مانع در آنالیز کامل معیارهای اکوکاردیوگرافیک مطرح است. گروه مورد مطالعه شامل جمعیت کوچکی از بیماران بدون علائم نارسایی قلبی و بدون وجود اختلالات ساختاری شایع مثل تنگی دریچه پولمونری بود. در حالی که وجود هیپرتروفی، ضایعات باقی مانده آناتومیک مثل تنگی پولمونری یا شانگت و اختلال عملکرد میوکارد ناشی از عوامل دیگری به جز افزایش بار حجمی، در بیماران بعد از ترمیم تترالوژی شایع است که در محاسبه شاخص های اکوکاردیوگرافیک مداخله خواهد داشت. همچنین با توجه به عدم وجود نمودار برای بعضی شاخص ها و خصوصاً عدم وجود محدوده نرمال در کودکان، بررسی آماری در مقایسه با نتایج به دست آمده در بزرگسالان انجام شده است.

References

1. Geva T. Repaired tetralogy of Fallot: the roles of cardiovascular magnetic resonance in evaluating pathophysiology and for pulmonary valve replacement decision support. *J Cardiovasc Magn Reson*. 2011;13(1):9.
2. n SV, Wald RM, Hickey K, et al. Preoperative Predictors of Death and Sustained Ventricular Tachycardia After Pulmonary Valve Replacement in Patients With Repaired Tetralogy of Fallot Enrolled in the INDICATOR Cohort. *Circulation*. 2018;138(19):2106-15.
3. Warnes CA, Williams RG, Bashore TM, Child JS, Connolly HM, Dearani JA, et al. ACC/AHA 2008 guidelines for the management of adults with congenital heart disease: a report of the American College of Cardiology/American Heart Association Task Force on Practice Guidelines (Writing Committee to Develop Guidelines on the Management of Adults With Congenital Heart Disease). Developed in Collaboration With the American Society of Echocardiography, Heart Rhythm Society, International Society for Adult Congenital Heart Disease, Society for Cardiovascular Angiography and Interventions, and Society of Thoracic Surgeons. *J Am Coll Cardiol*. 2008;52(23):e143-e263.
4. Larios G, Friedberg MK. Imaging in repaired tetralogy of Fallot with a focus on recent advances in echocardiography. *Curr Opin Cardiol*. 2017;32(5):490-502.

assessment of right ventricular systolic function. *Cardiovasc Diagn Ther*. 2018;8(1):70-9.

16. Lopez-Candales A, Dohi K, Rajagopalan N, Edelman K, Gulyasy B, Bazaz R. Defining normal variables of right ventricular size and function in pulmonary hypertension: an echocardiographic study. *Postgrad Med J*. 2008;84(987):40-5.

17. Greutmann M, Tobler D, Biaggi P, Mah ML, Crean A, Oechslin EN, Silversides CK. Echocardiography for assessment of right ventricular volumes revisited: a cardiac magnetic resonance comparison study in adults with repaired tetralogy of Fallot. *J Am Soc Echocardiogr*. 2010;23(9):905-11.

18. Ishiwata J, Daimon M, Nakanishi K, Sugimoto T, Kawata T, Shinozaki T, et al. Combined evaluation of right ventricular function using echocardiography in non-ischaemic dilated cardiomyopathy. *ESC Heart Fail*. 2021;8(5):3947-56.

19. Anavekar NS, Skali H, Bourgoun M, Ghali JK, Kober L, Maggioni AP, et al. Usefulness of right ventricular fractional area change to predict death, heart failure, and stroke following myocardial infarction (from the VALIANT ECHO Study). *Am J Cardiol*. 2008;101(5):607-12.

20. Greutmann M, Tobler D, Biaggi P, Mah ML, Crean A, Wald RM, et al. Echocardiography for assessment of regional and global right ventricular systolic function in adults with repaired tetralogy of Fallot. *Int J Cardiol*. 2012;157(1):53-8.

21. Tello K, Wan J, Dalmer A, Vanderpool R, Ghofrani HA, Naeije R, et al. Validation of the Tricuspid Annular Plane Systolic Excursion/Systolic Pulmonary Artery Pressure Ratio for the Assessment of Right Ventricular-Arterial Coupling in Severe Pulmonary Hypertension. *Circ Cardiovasc Imaging*. 2019;12(9):e009047.

22. Eidem BW, O'Leary PW, Tei C, Seward JB. Usefulness of the myocardial performance index for assessing right ventricular function in congenital heart disease. *Am J Cardiol*. 2000;86(6):654-8.

23. Zimbarra Cabrita I, Ruisanchez C, Dawson D, Grapsa J, North B, Howard LS, et al. Right ventricular function in patients with pulmonary hypertension; the value of myocardial performance index measured by tissue Doppler imaging. *Eur J Echocardiogr*. 2010;11(8):719-24.

24. Tekten T, Onbasili AO, Ceyhan C, Unal S, Discigil B. Value of measuring myocardial performance index by tissue Doppler echocardiography in normal and diseased heart. *Jpn Heart J*. 2003;44(3):403-16.

25. Friesen RM, Schafer M, Burkett DA, Cassidy CJ, Ivy DD, Jone PN. Right Ventricular Tissue Doppler Myocardial Performance Index in

Children with Pulmonary Hypertension: Relation to Invasive Hemodynamics. *Pediatr Cardiol*. 2018;39(1):98-104.

26. Lang RM, Badano LP, Mor-Avi V, Afilalo J, Armstrong A, Ernande L, et al. Recommendations for cardiac chamber quantification by echocardiography in adults: an update from the American Society of Echocardiography and the European Association of Cardiovascular Imaging. *J Am Soc Echocardiogr*. 2015;28(1):1-39 e14.

27. Toyono M, Harada K, Tamura M, Yamamoto F, Takada G. Myocardial acceleration during isovolumic contraction as a new index of right ventricular contractile function and its relation to pulmonary regurgitation in patients after repair of tetralogy of Fallot. *J Am Soc Echocardiogr*. 2004;17(4):332-7.

28. Frigiola A, Redington AN, Cullen S, Vogel M. Pulmonary regurgitation is an important determinant of right ventricular contractile dysfunction in patients with surgically repaired tetralogy of Fallot. *Circulation*. 2004;110(11 Suppl 1):II153-7.

29. Jurcut R, Giusca S, La Gerche A, Vasile S, Ghingina C, Voigt JU. The echocardiographic assessment of the right ventricle: what to do in 2010? *Eur J Echocardiogr*. 2010;11(2):81-96.

30. Selly JB, Iriart X, Roubertie F, Mauriat P, Marek J, Guilhon E, et al. Multivariable assessment of the right ventricle by echocardiography in patients with repaired tetralogy of Fallot undergoing pulmonary valve replacement: a comparative study with magnetic resonance imaging. *Arch Cardiovasc Dis*. 2015;108(1):5-15.

31. Mertens LL, Friedberg MK. Imaging the right ventricle--current state of the art. *Nat Rev Cardiol*. 2010;7(10):551-63.

32. Srinivasan A, Kim J, Khalique O, Geevarghese A, Rusli M, Shah T, et al. Echocardiographic linear fractional shortening for quantification of right ventricular systolic function-A cardiac magnetic resonance validation study. *Echocardiography*. 2017;34(3):348-58.

33. Allam LE, Onsy AM, Ghalib HA. Right Ventricular Outflow Tract Systolic Excursion and Fractional Shortening: Can These Echocardiographic Parameters be Used for the Assessment of Right Ventricular Function? *J Cardiovasc Echogr*. 2017;27(2):52-8.

34. van Wolferen SA, Marcus JT, Boonstra A, Marques KM, Bronzwaer JG, Spreeuwenberg MD, et al. Prognostic value of right ventricular mass, volume, and function in idiopathic pulmonary arterial hypertension. *Eur Heart J*. 2007;28(10):1250-7.

35. Chaowalit N, Durongpisitkul K, Krittayaphong R, Komoltri C, Jakrapanichakul D, Phrudprisan S. Echocardiography as a simple

initial tool to assess right ventricular dimensions in patients with repaired tetralogy of Fallot before undergoing pulmonary valve replacement: comparison with cardiovascular magnetic resonance imaging. *Echocardiography*. 2012;29(10):1239-46.

36. Lai WW, Gauvreau K, Rivera ES, Saleeb S, Powell AJ, Geva T. Accuracy of guideline recommendations for two-dimensional quantification of the right ventricle by echocardiography. *Int J Cardiovasc Imaging*. 2008;24(7):691-8.

37. Shiran H, Zamanian RT, McConnell MV, Liang DH, Dash R, Heidary S, et al. Relationship between echocardiographic and magnetic resonance derived measures of right ventricular size and function in patients with pulmonary hypertension. *J Am Soc Echocardiogr*. 2014;27(4):405-12.

38. Mercer-Rosa L, Parnell A, Forfia PR, Yang W, Goldmuntz E, Kawut SM. Tricuspid annular plane systolic excursion in the assessment of right ventricular function in children and adolescents after repair of tetralogy of Fallot. *J Am Soc Echocardiogr*. 2013;26(11):1322-9.

39. Koestenberger M, Nagel B, Avian A, Ravekes W, Sorantin E, Cvirn G, et al. Systolic right ventricular function in children and young adults with pulmonary artery hypertension secondary to congenital heart disease and tetralogy of Fallot: tricuspid annular plane systolic excursion (TAPSE) and magnetic resonance imaging data. *Congenit Heart Dis*. 2012;7(3):250-8.

40. Kavurt AV, Pac FA, Koca S, Mutlu Mihcioglu A, Yigit H. The evaluation of right ventricular systolic function in patients with repaired Tetralogy of Fallot by conventional echocardiographic methods and speckle tracking echocardiography: Compared with the gold standard cardiac magnetic resonance. *Echocardiography*. 2019;36(12):2251-8.

41. Kurath-Koller S, Avian A, Cantinotti M, Burmas A, Grangl G, Schweintzger S, et al. Normal Pediatric Values of the Subcostal Tricuspid Annular Plane Systolic Excursion (S-TAPSE) and Its Value in Pediatric Pulmonary Hypertension. *Can J Cardiol*. 2019;35(7):899-906.

42. Bonnemains L, Stos B, Vaugrenard T, Marie PY, Odille F, Boudjemline Y. Echocardiographic right ventricle longitudinal contraction indices cannot predict ejection fraction in post-operative Fallot children. *Eur Heart J Cardiovasc Imaging*. 2012;13(3):235-42.

43. Koestenberger M, Ravekes W. Value of tricuspid annular plane systolic excursion and peak

systolic velocity in children with pulmonary hypertension. *J Am Soc Echocardiogr*. 2012;25(12):1357; author reply -8.

44. Goot BH, Tham EB, Krishnaswamy D, Punithakumar K, Noga M. Cardiac MRI-Derived Myocardial Deformation Parameters Correlate with Pulmonary Valve Replacement Indications in Repaired Tetralogy of Fallot. *Pediatr Cardiol*. 2021;42(8):1805-17.

45. Li VW, Yu CK, So EK, Wong WH, Cheung YF. Ventricular Myocardial Deformation Imaging of Patients with Repaired Tetralogy of Fallot. *J Am Soc Echocardiogr*. 2020;33(7):788-801.

46. Sandeep B, Cheng H, Luo L, Li Y, Xiong D, Gao K, Xiao Z. Assessing Right Ventricle Pulmonary Artery Coupling and Uncoupling Using Echocardiography and Cardiopulmonary Exercise Test in Post Operative TOF Patients. *Curr Probl Cardiol*. 2023;48(8):101214.

47. Ono A, Hayabuchi Y, Tanaka M, Kagami S. Assessment of right ventricular function by isovolumic acceleration of pulmonary and tricuspid annulus in surgically repaired tetralogy of Fallot. *J Med Invest*. 2020;67(1.2):145-50.

48. Koca B, Oztunc F, Eroglu AG, Gokalp S, Dursun M, Yilmaz R. Evaluation of right ventricular function in patients with tetralogy of Fallot using the myocardial performance index and isovolumic acceleration: a comparison with cardiac magnetic resonance imaging. *Cardiol Young*. 2014;24(3):422-9.

49. Isa Tafreshi R, Radgoodarzi M, Arjmandi Rafsanjani K, Soheilipour F. Subclinical Left Ventricular Dysfunction in Children and Adolescence With Thalassemia Intermedia. *Front Pediatr*. 2022;10:774528.

50. Flors L, Bueno J, Gish D, White S, Norton PT, Hagspiel KD, Leiva-Salinas C. Preprocedural Imaging Evaluation of Pulmonary Valve Replacement After Repair of Tetralogy of Fallot: What the Radiologist Needs to Know. *J Thorac Imaging*. 2020;35(3):153-66.