

بررسی ارتباط میزان تراکم عروقی و فاکتور رشد عروقی (VEGF) با تهاجم موضعی رتینوبلاستوما در بیمارستان حضرت رسول اکرم (ص)، ۸۵-۱۳۷۹

چکیده

زمینه و هدف: رتینوبلاستوما، شایع‌ترین تومور داخل چشمی دوره کودکی می‌باشد و می‌تواند رشد اندوفیتیک یا آگزوفیتیک داشته باشد. پس از تخلیه چشم، برای تعیین خطر پیشرفت تومور و استفاده از درمان‌های پیشگیرانه، از آسیب‌شناسی کمک گرفته می‌شود. وجود تهاجم به مشیمیه و عصب چشمی، فاکتورهای خطر متاستاز این تومور می‌باشند اما گاهی تومورهایی که فاقد این فاکتورهای خطر می‌باشند، بعدها رشد تهاجمی و متاستاز دارند. این مطالعه ارتباط میزان تراکم عروقی با استفاده از مارکر CD۳۱ در بیماران مبتلا به رتینوبلاستوما با بروز فاکتور رشد عروقی (VEGF=vascular endothelial growth factor) در تومور و ارتباط هر دو این عوامل با میزان تهاجم موضعی را مورد بررسی قرار داده است.

روش بررسی: این مطالعه مقطعی - تحلیلی بر روی ۳۷ کودک مبتلا به رتینوبلاستوما که در بیمارستان حضرت رسول اکرم (ص) در سالهای ۸۵-۱۳۷۹ تحت تخلیه چشم قرار گرفتند، صورت گرفت. وجود تهاجم موضعی تومور، با لامهای رنگ آمیزی شده با همتوکسیلین - ائوزین (H&E) و تراکم عروقی، با مارکر CD۳۱ و بروز فاکتور رشد عروقی (VEGF) بررسی شد. در رنگ‌آمیزی ایمنو‌هیستوشیمی (Immunohistochemistry=IHC)، از تکنیک بیوتین استرپت - اوبیدین (Biotin-Streptavidin) استفاده شد. در مطالعه، از آزمون آماری T Test، Chi-square، Phi و منحنی ROC استفاده گردید.

یافته‌ها: تعداد CD۳۱ معادل یا بزرگ‌تر از HPF (High power field) ۱۰/۶۲ به عنوان نقطه برش با حساسیت ۹/۷۸٪ و ویژگی ۷/۶۶٪ و همچنین ارزیابی VEGF به صورت کیفی، با بالاترین کارآمدی برای پیش‌بینی تهاجم موضعی بدست آمد. تراکم عروقی با استفاده از CD۳۱ با میزان فاکتور رشد عروقی (VEGF) مرتبط بود. ارتباط معنی‌داری بین جنس، یک یا دوطرفه بودن، سن، سایز و نحوه رشد تومور با CD۳۱ و VEGF وجود نداشت. نتیجه‌گیری: بررسی تراکم عروقی با استفاده از مارکر CD۳۱ و فاکتور رشد عروقی (VEGF) می‌تواند به عنوان یک روش موثر در پیشگیری از تهاجم موضعی تومور و تعیین نیاز یا عدم نیاز به درمان‌های پیشگیرانه در بیماران مبتلا به رتینوبلاستوما پیشرفته داخل چشمی باشد.

کلیدواژه‌ها: ۱- رتینوبلاستوما ۲- فاکتور رشد عروقی ۳- تراکم عروقی ۴- تومور داخل چشمی

تاریخ دریافت: ۸۶/۱/۲۵، تاریخ پذیرش: ۸۶/۴/۳۱

مقدمه

رتینوبلاستوما، شایع‌ترین تومور چشمی دوره کودکی می‌باشد.^(۱) این تومور در اثر جهش در ژن رتینوبلاستوما (Rb=Retinoblastoma) ایجاد می‌شود.^(۲) رتینوبلاستوما می‌تواند به داخل زجاجیه رشد کند (رشد اندوفیتیک) و یا بین شبکیه و اپیتلیوم پیگمانته گسترش یابد (رشد آگزوفیتیک).^(۳) علاوه بر متغیرهای بالینی و متغیرهای مربوط به نوع

I) استادیار و متخصص آسیب‌شناسی، بیمارستان حضرت رسول اکرم (ص)، خیابان ستارخان، خیابان نیایش، دانشگاه علوم پزشکی و خدمات بهداشتی - درمانی ایران، تهران، ایران (*مؤلف مسؤول).

II) دستیار آسیب‌شناسی، بیمارستان حضرت رسول اکرم (ص)، خیابان ستارخان، خیابان نیایش، دانشگاه علوم پزشکی و خدمات بهداشتی - درمانی ایران، تهران، ایران.

III) دانشیار و متخصص چشم‌پزشکی و فلوشیپ انکولوژی، بیمارستان حضرت رسول اکرم (ص)، خیابان ستارخان، خیابان نیایش، دانشگاه علوم پزشکی و خدمات بهداشتی - درمانی ایران، تهران، ایران.

تعیین شده در این برشهای بافتی، قادر به پیشگویی خطر احتمالی انتشار موضعی تومور خواهیم بود. احتمال انتشار موضعی تومور، خود عامل خطری برای متاستاز می باشد.

در این مطالعه ارتباط میزان رگسازی با استفاده از مارکر CD31 با فاکتور رشد عروقی (VEGF) و ارتباط هر دوی این عوامل با میزان تهاجم موضعی بررسی گردید. همچنین میزان تراکم عروقی و فاکتور رشد عروقی با توجه به یک یا دو طرفه بودن تومور، سن و جنس بیمار و سایز و نحوه رشد تومور مورد بررسی قرار گرفته است. از آنجا که درمان‌های جهت گرفته بر ضد رگسازی، از درمان‌های جدید بر علیه رشد تومورها می باشند، مطالعه حاضر از جنبه درمانی نیز حائز اهمیت می باشد.

روش بررسی

این مطالعه مقطعی - تحلیلی (analytical cross-sectional) بر روی 27 کودک از میان 51 کودک مبتلا به رتینوبلاستوما که در بیمارستان حضرت رسول اکرم (ص) در سالهای 1385-1379 تحت تخلیه چشم قرار گرفته بودند، صورت گرفت. ملاک انتخاب این 27 مورد، داشتن بلوکهای پارافینه حاوی بافت کافی برای بررسی احتمال وجود تهاجم موضعی و عدم نکروز وسیع برای انجام صحیح رنگ آمیزی ایمونوهیستوشیمی (IHC) در نظر گرفته شد. اطلاعات مربوط به سن، جنس، یک یا دو طرفه بودن تومور و وجود متاستاز، با مراجعه به پرونده بیماران بدست آمد. نحوه رشد تومور، تهاجم به عصب اپتیک، مشیمیه، صلبیه و خارج صلبیه با بازبینی مجدد لامهای رنگ آمیزی شده با هماتوکسیلین - ائوزین (H&E) مورد بررسی قرار گرفت. میزان رگسازی با استفاده از مارکر ایمونوهیستوشیمی CD31 و بروز فاکتور رشد عروقی (VEGF) با استفاده از رنگ آمیزی ایمونوهیستوشیمی برای این مارکر، مورد مطالعه قرار گرفت. همچنین ارتباط هر دوی این مارکرها با میزان تهاجم تومور بررسی شد.

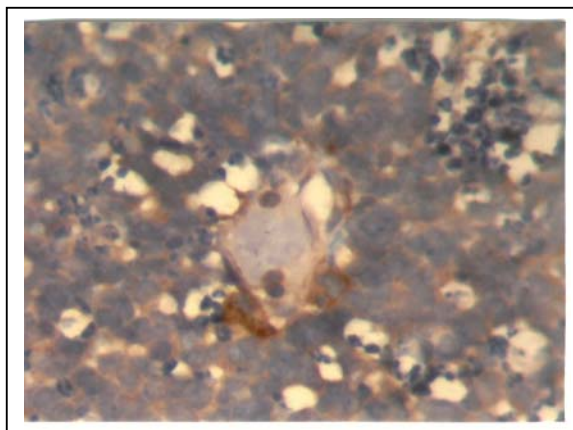
برای رنگ آمیزی ایمونوهیستوشیمی، ابتدا برشهای 4-3 میکرومتر از بلوکها تهیه گردید، پس از دپارافینه شدن و

درمان که می توانند بر پیش آگهی بیماران مبتلا به این تومور تاثیر بگذارند، وجود متغیرهای آسیب شناسی نظیر تهاجم به مشیمیه، عصب اپتیک، صلبیه و کره چشم نیز می تواند بر میزان متاستاز سیستمیک و بقای این بیماران مؤثر باشد.⁽⁴⁾ معمولاً بررسی آسیب شناسی تومور، به دنبال عمل جراحی تخلیه چشم مبتلا صورت می گیرد. انجام درمان‌های پیشگیرانه برای بیمارانی که در یافته‌های آسیب شناسی، عوامل خطر متاستاز را دارند، می تواند با حداقل توجهی میزان متاستاز سیستمیک را در این بیماران کاهش دهد.⁽⁵⁾ در سالهای اخیر، توجه محققان به ارتباط بین میزان تراکم عروقی و نقش فاکتورهای رگسازی با پیشرفت این تومور چشمی معطوف شده است. رشد تومور بیش از چند میلیمتر، نیازمند ساختن مویرگهای جدید می باشد که توسط محرکهای رگسازی از استروما یا خود سلولهای توموری آزاد می شوند.⁽⁶⁾ اهمیت تراکم عروقی و فاکتورهای رگسازی بخوبی در رتینوبلاستوما مشخص نشده و مطالعات اندکی در این زمینه صورت گرفته است.^(7 و 8)

در یک مطالعه، اختلاف معنی داری بین تراکم عروقی در رتینوبلاستوماهای دارای تهاجم موضعی و موارد فاقد آن مشاهده شده است، اما تراکم عروقی با یک یا دو طرفه بودن تومور مرتبط نبوده است.⁽⁹⁾ در مطالعه‌ای دیگر تراکم عروقی پیشرفت رتینوبلاستوما بوده است.⁽¹⁰⁾ تفاوت تراکم عروقی در دو گروه رتینوبلاستوماهای دارای عود بعدی و متاستاز نیز با گروه فاقد آن، معنی دار بوده است.^(11 و 12) همچنین در یک مطالعه، در رتینوبلاستوما بر خلاف ملانوما، فاکتور رشد عروقی (VEGF) بروز یافته بوده است که این امر به کمبود نسبی اکسیژن در این تومور منسوب شده است.⁽¹³⁾ در مطالعه‌ای دیگر فاکتور رشد عروقی (VEGF) و گیرنده آن در رتینوبلاستوما، بروز افزایش یافته داشته است.⁽¹⁴⁾

هدف مطالعه حاضر، تعیین عوامل خطر قابل اعتماد برای پیش بینی سیر بالینی رتینوبلاستوما بوده است. گاهی در برشهای بافتی، مقاطع مورد نیاز برای بررسی تهاجم موضعی پدیدار نمی باشند، اما با استفاده از عوامل خطر

در شمارش سلولهای اطراف عروقی (پری سیتی) مثبت از نظر VEGF، سلولهایی که به صورت سیتوپلاسمی منتشر توسط مارکر رنگ شده بودند، مثبت در نظر گرفته شدند (شکل شماره ۲) و نواحی نکروتیک که در آن سلولهای تومورال به صورت زمینه‌ای رنگ شده بودند و همچنین سلولهای ماکروفاژ و گلبولهای سفید رنگ شده، در شمارش محاسبه نشدند. سلولهای مشیمیه حاوی پیگمان ملانین نیز ظاهری مشابه سلولهای مثبت از نظر VEGF داشتند که گرانولر بودن پیگمان ملانین به افتراق آنها از سلولهای مثبت از نظر VEGF کمک می‌کرد.

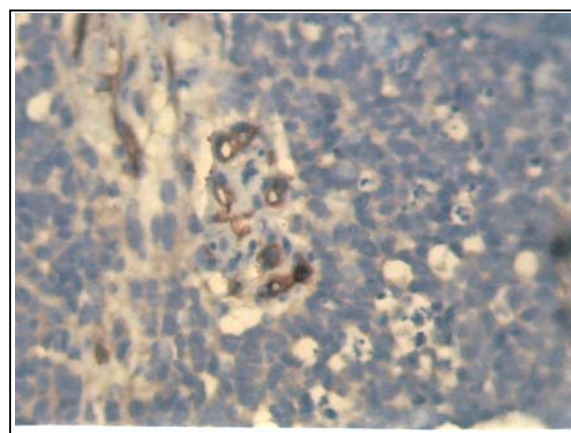


شکل شماره ۲- رنگ آمیزی سلولهای توموری با VEGF، دو سلول اطراف عروقی، در پایین رگ به صورت سیتوپلاسمی منتشر رنگ گرفته و مثبت در نظر گرفته شدند (×۴۰۰)

رئیدراسیون، پراکسیداز اندوژن با آب اکسیژنه ۱٪ مهار گردید. آنتی‌بادی‌های مونوکلونال CD۳۱ و VEGF در رقت ۱/۲۰ تهیه شدند. پس از انکوباسیون ۴ ساعته با محلول Tris-EDTA با PH=۶ برای CD۳۱ و PH=۹ برای VEGF، آنتی‌بادی ثانویه اضافه گردید. سپس بیوتین استریت - اوبیدین (Biotin-Sreptavidin) و نهایتاً کروموژن DAB (Diaminobenzidine) اضافه گردید و رنگ آمیزی H&E صورت پذیرفت.

برای شمارش VEGF و CD۳۱ ابتدا لامها با بزرگنمایی کم (low power field=LPF) بررسی شدند و مناطقی که از نظر عروقی غنی بودند، انتخاب گردیدند. سپس تعداد رگها با CD۳۱ و سلولهای پری سیتی مثبت از نظر VEGF، در این مناطق، در ۱۰ HPF شمارش شدند. تراکم عروقی با CD۳۱ به صورت کمی و VEGF هم به صورت کیفی (مثبت یا منفی بودن) و هم کمی بررسی گردید.

در شمارش عروق توسط مارکر CD۳۱، رگهایی که واضحاً از هم مستقل بودند، به طور جداگانه شمارش شدند. بدن ترتیب که مقاطع عروقی که در امتداد یکدیگر بودند، به عنوان یک رگ در نظر گرفته شدند و کلافه‌های عروقی با مقاطع گوناگون به عنوان یک رگ شمارش شدند (شکل شماره ۱).



شکل شماره ۱- رنگ آمیزی اندوتلیال عروق با CD۳۱، در این تصویر یک کلافه عروقی با CD۳۱ رنگ آمیزی شده، که در شمارش تنها یکبار محاسبه شده است (×۴۰۰)

در تجزیه و تحلیل، از شاخص‌های میانگین، خطای معیار (Standard deviation=SD)، درصد، تستهای آماری Chi-square و T Test، برای آنالیز مقایسه‌ای و تست Phi، برای ارزیابی همبستگی و نمودار ROC، برای بدست آوردن حداکثر حساسیت و ویژگی استفاده گردید. سطح معنی‌داری در تمام موارد کمتر از ۰/۰۵ در نظر گرفته شد و در تمام مراحل، اصول اعلامیه هلسینکی رعایت گردید.

یافته‌ها

براساس نتایج بدست آمده بر روی این ۳۷ بیمار، میانگین سنی بیماران، ۲/۶۷ سال (SD=۱/۹۵) بدست آمد. ۱۹ مورد

از مبتلایان (۵۲/۸٪) پسر و ۱۷ مورد (۴۷/۲٪) دختر بودند. تومور در ۱۶ مورد (۵۵/۲٪)، یکطرفه و در ۱۳ مورد (۴۴/۸٪) دوطرفه بود. سایز تومور به طور متوسط $1/96$ (SD=۰/۶۵) سانتی متر بود. نحوه رشد در ۱۵ مورد (۵۸٪) از تومورها، اندوفیتیک و در ۲۰ مورد (۴۲٪)، همزمان اندوفیتیک و اگزوفیتیک بود. تهاجم موضعی به صورت تهاجم به عصب، مشیمیه یا صلبیه در نظر گرفته شد. ۱۸ مورد از تومورها (۴۸/۵٪)، فاقد تهاجم موضعی یا متاستاز بودند، ۱۸ مورد (۴۸/۵٪)، دارای تهاجم موضعی و ۱ مورد (۳٪)، دارای متاستاز دوردست بود (نمودار شماره ۱).

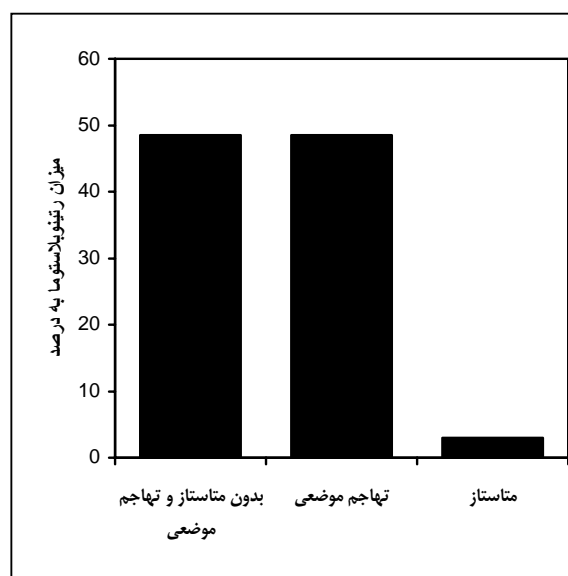
جدول شماره ۱ - نتایج منحنی ROC برای بدست آوردن نقطه برش برای CD۳۱ با بهترین کارآمدی که دارای بیشترین مجموع مثبت و منفی حقیقی می باشد.

حساسیت	ویژگی	مثبت بالاتر یا مساوی
۱	۱	۲۹
۱	۰/۹۴۴	۳۴
۰/۹۴۷	۰/۶۷۷	۴۱
۰/۹۴۷	۰/۵	۵۱
۰/۷۸۹	۰/۳۸۹	۵۷
۰/۷۸۹	۰/۳۳۳	۶۲
۰/۶۸۴	۰/۳۳۳	۶۹
۰/۶۳۲	۰/۳۳۳	۷۱
۰/۴۷۴	۰/۱۶۷	۸۱
۰/۳۶۸	۰/۰۵۶	۹۳
۰/۳۱۶	.	۱۰۲
۰/۳۱۶	.	۱۱۱
۰/۱۵۸	.	۱۲۶
.	.	۲۰۳

میانگین CD۳۱ در تومورهای یکطرفه، $62/81$ (SD=۲۵/۱۱) و در گروه دوطرفه، $92/3$ (SD=۵۱/۸۷) بود که این اختلاف از لحاظ آماری معنی دار نبود ($p=0/055$). فاکتور رشد عروقی (VEGF) در ۱۶ مورد (۴۳/۲٪)، مثبت و در ۲۱ مورد (۵۶/۸٪)، منفی بود. فاکتور رشد عروقی (VEGF) در گروه فاقد تهاجم موضعی یا متاستاز، در ۳ مورد از مجموع ۱۸ بیمار (۱۶/۶۶٪) و در گروه دارای تهاجم موضعی، در ۱۲ مورد از مجموع ۱۸ بیمار (۶۶/۶۶٪) مثبت بود که از لحاظ آماری اختلاف معنی داری بین دو گروه وجود داشت ($p=0/02$).

با استفاده از منحنی ROC، تعداد سلولهای مثبت از نظر

متوسط میزان رگسازی با استفاده از مارکر CD۳۱ در ۱۰ میدان بزرگنمایی با قدرت بالا (۱۰ HPF)، $75/59$ (SD=۳۹/۹۸) بود. میانگین تعداد رگها با استفاده از مارکر CD۳۱ در ۱۰ میدان بزرگنمایی با قدرت بالا در گروه فاقد تهاجم موضعی یا متاستاز، $52/27$ (SD=۲۲/۵۳) و در گروه دارای تهاجم موضعی، $95/32$ (SD=۴۰/۳۲) بود. با استفاده از منحنی ROC، تعداد CD۳۱ معادل یا بزرگتر



نمودار شماره ۱ - توزیع تومور از نظر تهاجم موضعی و متاستاز. تقریباً نیمی از بیماران دارای تهاجم موضعی، نیم دیگر فاقد تهاجم و متاستاز و تنها ۲٪ بیماران دارای متاستاز در بدو ورود بوده‌اند.

با استفاده از منحنی ROC، تعداد CD۳۱ معادل یا بزرگتر

HPF ۴/۱۰ برای VEGF، ارتباط معنی داری بین CD۳۱ و VEGF بدست آمد ($r=0/369$ و $p=0/025$).

ارتباط معنی داری بین جنس، سمت تومور، سن، سایز و نحوه رشد تومور با CD۳۱ و VEGF وجود نداشت. تنها از لحاظ آماری میانگین CD۳۱ در میان مردان بالاتر بود ($r=0/405$ و $p=0/14$).

بحث

در این مطالعه میزان تراکم عروقی بررسی شده با CD۳۱ و بروز VEGF در تومورهای دارای تهاجم موضعی نسبت به موارد فاقد آن، بروز بیشتری داشته است؛ لذا از هر دوی این عوامل می توان در پیشگویی خطر تهاجم موضعی کمک گرفت.

با استفاده از منحنی ROC، تعداد CD۳۱ معادل یا بزرگتر از HPF ۱۱۰/۱۰ دارای حساسیت ۳۶٪ و ویژگی ۱۰۰٪ برای پیش بینی تهاجم موضعی می باشد، بدین معنا که اگر این میزان رگسازی برای شروع درمان پیشگیرانه مورد استفاده قرار گیرد، هیچ بیماری درمان غیرضروری دریافت نخواهد کرد (موارد مثبت کاذب صفر می باشد). تعداد CD۳۱ معادل یا بزرگتر از HPF ۶۲/۱۰ با حساسیت ۷۸/۹٪ و ویژگی ۶۶/۷٪ دارای بیشترین میزان کارآمدی پیش بینی تهاجم موضعی می باشد، بدین معنا که با استفاده از این میزان رگسازی، بیشترین میزان مجموع بیماران دارای خطر پیشرفت بیماری و نیازمند درمان های پیشگیرانه (مثبت حقیقی) و بیماران بدون خطر پیشرفت که احتیاج به درمان های فراتر ندارند (منفی حقیقی)، قابل پیشگویی خواهد بود.

تعداد سلولهای مثبت از نظر VEGF معادل یا بزرگتر از HPF ۴/۱۰، دارای حساسیت ۴۲/۱٪ و ویژگی ۹۴/۴٪ برای پیش بینی تهاجم موضعی و درمان پیشگیرانه در نظر گرفته می شود. در این حالت، تنها در ۵/۶٪ موارد است که بیماران، به اشتباه دارای خطر پیشرفت و نیازمند درمان شناخته می شوند (مثبت کاذب). همچنین با استفاده از نمودار ROC، ارزیابی VEGF به صورت کیفی، با بالاترین میزان کارآمدی همراه است، بدین معنا که تنها بروز یا عدم بروز فاکتور رشد

VEGF معادل یا بزرگتر از HPF ۴/۱۰، به عنوان نقطه برش (cut-off) با حساسیت ۴۲/۱٪ و ویژگی ۹۴/۴٪ برای پیش بینی تهاجم موضعی در نظر گرفته شد. همچنین با استفاده از این نمودار، ارزیابی VEGF به صورت کیفی با بالاترین میزان کارآمدی برای تعیین خطر پیشرفت رتینوبلاستوما و استفاده از درمان های پیشگیرانه همراه است (جدول شماره ۲).

جدول شماره ۲- نتایج منحنی ROC برای بدست آوردن نقطه برش برای VEGF با بهترین کارآمدی

حساسیت	ویژگی	مثبت بیشتر یا مساوی
۱	۱	-۱
۰/۶۸۴	۰/۱۶۷	۰/۵
۰/۵۷۹	۰/۱۱۱	۱/۵
۰/۵۲۶	۰/۱۱۱	۲/۵
۰/۴۷۴	۰/۱۱۱	۳/۵
۰/۴۲۱	۰/۰۵۶	۴/۵
۰/۳۶۸	۰/۰۵۶	۵/۵
۰/۳۱۶	۰/۰۵۶	۶/۵
۰/۲۶۳	۰/۰۵۶	۷/۵
۰/۲۱۱	۰/۰۵۶	۹
۰/۱۵۸	۰/۰۵۶	۱۰
۰/۱۰۵	۰/۰۵۶	۱۳
.	۰/۰۵۶	۲۰
.	.	۲۶

در تومورهای یکطرفه، میانگین تعداد سلولهای مثبت از نظر VEGF، $2 (\pm SD=4/32)$ و در گروه دوطرفه $4 (\pm SD=7/33)$ بود که این اختلاف از لحاظ آماری معنی دار نبود ($p=0/285$).

متوسط CD۳۱ در ۱۰ میدان بزرگنمایی با قدرت بالا در گروه بیماران با مارکر VEGF منفی، $61/52 (\pm SD=24/83)$ و در گروه مثبت از نظر مارکر VEGF، $94/06 (\pm SD=46/74)$ بود که اختلاف در دو گروه از نظر آماری معنی دار بود ($p=0/01$).

با در نظر گرفتن نقطه برش HPF ۱۱۰/۱۰ برای CD۳۱ و

همکاران، از جهت بروز VEGF در رتینوبلاستوما، مشابهت داشت، آنان دریافتند که بروز VEGF و گیرنده VEGF در اطراف عروق رتینوبلاستوما افزایش یافته می‌باشد.^(۱۴)

در مطالعه حاضر، بین تراکم عروقی با CD۳۱ و فاکتور رشد عروقی (VEGF)، ارتباط مثبت وجود داشت که تنها در مطالعه Kvanta به این ارتباط اشاره شده است، فاکتور رشد عروقی از علل ذکر شده برای افزایش تراکم عروقی می‌باشد.^(۱۳)

در حال حاضر، استفاده از درمان‌های هدف گرفته بر ضد VEGF در درمان نوروپاتی توکسیک عصب چشمی^(۱۵)، تومورهای ریوی غیر از تومور سلول کوچک^(۱۶) و دیگر تومورهای بزرگسالان و اطفال^(۱۷) مورد بررسی قرار گرفته است. همچنین در یک مطالعه، درمان‌های ضد رگسازي در مدل موشی رتینوبلاستوما موفقیت آمیز بوده است. استفاده از درمان‌های جهت‌گیری شده بر ضد رگسازي و فاکتور رشد عروقی همراه با شیمی‌درمانی، احتمال موفقیت درمان را بیش‌تر کرده و همچنین از دوز لازم برای داروهای شیمی‌درمانی می‌کاهد.^(۱۸)

از آنجا که بیمارستان حضرت رسول اکرم(ص)، مرکز تخصصی چشم نمی‌باشد، در این مطالعه تعداد بلوکها دارای محدودیت بودند. نمونه‌های بررسی شده گر چه از نظر آماری معنی‌دار بودند، اما در مقایسه با بعضی از مطالعات ذکر شده، کمتر بودند. همچنین در این مطالعه ناقص بودن بعضی از بلوکها و عدم بلوک‌گیری کافی از عصب، مشیمیه یا صلبیه در بلوکهای قدیمی‌تر که قبل از انتشار فرمتهای جدید برای نحوه گزارشدهی آسیب‌شناسی برای تخلیه چشم مبتلا به رتینوبلاستوما صورت گرفته بود، منجر به کاهش نمونه‌های مورد بررسی گردید.

همچنین در این مطالعه محدودیت زمانی (دوره نسبتاً کوتاه حداکثر به مدت ۶ سال) برای پیگیری بیماران وجود داشت و پیگیری بیماران با توجه به اطلاعات پرونده صورت گرفت. مطالعات آینده‌نگر با طول زمانی بیش‌تر برای تایید یا رد این مطالعه لازم می‌باشند تا نشان دهند که آیا بیماران دارای افزایش تراکم عروقی و بروز VEGF، در پیگیری‌های بعدی،

عروقی، قادر به پیشگویی مجموع بیماران بیش‌تری که دارای خطر پیشرفت بیماری و نیازمند درمان‌های پیشگیرانه هستند (مثبت حقیقی) و بیماران بدون خطر پیشرفت که احتیاج به درمان‌های فراتر ندارند (منفی حقیقی)، نسبت به هر گونه بیان کمی VEGF می‌باشد.

در این مطالعه میزان تراکم عروقی در گروه مثبت از نظر بروز VEGF به طور معناداری نسبت به گروه فاقد آن بالاتر بود. بروز VEGF می‌تواند یکی از علل افزایش تراکم عروقی بالاتر در این گروه باشد.

در مطالعه حاضر ارتباط معناداری بین میزان تراکم عروقی و بروز VEGF با یک یا دوطرفه بودن بیماری بدست نیامد. همچنین ارتباط معنی‌داری بین مشخصات بالینی و آسیب‌شناسی دیگر شامل جنس، سن و سایز و نحوه رشد تومور با CD۳۱ و VEGF وجود نداشت.

نتایج این مطالعه با نتایج مطالعه Rossler^(۹) و همکاران و همچنین مطالعه Karcioglu و همکاران، از نظر ارتباط میزان تراکم عروقی با میزان تهاجم موضعی همخوانی دارد. در این مطالعه نیز مانند مطالعه Karciogli، ارتباطی بین میزان تراکم عروقی با یک یا دوطرفه بودن بیماری مشاهده نشده است.^(۱۱ و ۱۲)

همچنین نتایج با مطالعه Marback و همکاران نیز مشابهت دارد. در مطالعه آنان، کمی‌سازی تراکم عروقی به صورت درصد مساحت رگها به کل سطح مقطع، به عنوان معیار قابل اعتمادی برای پیشگویی خطر تهاجم موضعی بیان شده است.^(۱۰) در مطالعه حاضر نیز، تراکم عروقی قادر به پیشگویی تومورهای دارای خطر تهاجم موضعی بوده است.

در مطالعه Kvanta و همکاران، افزایش بروز VEGF در اطراف رگها عمدتاً در نواحی نکروتیت در رتینوبلاستوما مشاهده شده است. در مطالعه حاضر، نواحی دارای نکروز از شمارش VEGF حذف شدند ولی باز میزان بروز بخصوص در سلولهای پری‌سیتی تومورهای دارای رشد تهاجمی، بالا بوده است، پس ممکن است عوامل دیگری غیر از کمبود اکسیژن در این ارتباط مطرح باشند.^(۱۳) همچنین نتایج مطالعه حاضر با نتایج تحقیق W.Stitt و

4- Singh AD, Shields CL, Shields JA. Prognostic factors in retinoblastoma. *J Pediatr Ophthalmol Strabismus* 2000; 37: 134-41.

5- Honavar SG, Singh AD, Shields CL, Meadows AT, Demirci H, Cater J, et al. Postenucleation Adjuvant Therapy in High-Risk retinoblastoma. *Arch Ophthalmol* 2002; 120: 923-31.

6- Folkman J. Seminars in medicine of the beth Israel Hospital, Boston: clinical applications of research on angiogenesis. *N Engl J Med* 1995; 333: 1757-63.

7- Pe'er J, Neufeld M, Baras M, Gnessin H, Itin A, Keshet E. Rubeosis iridis in retinoblastoma: histologic findings and the possible role of vascular endothelial growth factor in its induction. *Ophthalmology* 1997; 104: 251-1258.

8- Schweigerer L, Neufeld G, Gospodarowicz D. Basic fibroblast growth factor is present in cultured human retinoblastoma cells. *Invest Ophthalmol Vis Sci* 1987; 28: 1838-43.

9- Rossler J, Dietrich T, Pavlakovic H, Schweigerer L, Havers W, Schuler BN, et al. Higher vessel densities in retinoblastoma with local invasive growth and metastasis, *A J Pathol* 2004; 164: 391-4.

10- Marback EF, Arias VEA, Paranhos A, Soares Jr F A, Murphree AL, Erwenne CM. Tumor angiogenesis as a prognostic factor for disease dissemination in retinoblastoma. *Br J Ophthalmol* 2003; 87: 1224-8.

11- Karcioğlu ZA, Parson Bamgboye E. Retinoblastoma angiogenesis and prognosis. *Exp Eye Res* 1996; 63: S69.

12- Karcioğlu ZA, Human AM. Angiogenesis in retinoblastoma. *Middle East J Ophthalmol* 1996; 4: 17-25.

13- Kvant A, Steen B, Seregard S. Expression of vascular endothelial growth factor (VEGF) in retinoblastoma but not in posterior uveal melanoma. *Exp Eye Res* 1996; 63: 511-18.

14- Stitt AW, Simpson DAC, Boocock C, Gardiner TA, Murphy GM, Archier DB. Expression of vascular endothelial growth factor (VEGF) and its receptors is regulated in eyes with intra-ocular tumors. *J Pathol* 1998; 186: 306-12.

15- Finger PT. Anti VEGF bevacizumab (Avastin) for radiation optic neuropathy. *Am J Ophthalmol* 2007; 143(2): 335-8.

16- Heast RS. Toxicities of angiogenetic therapy in non-small cell lung cancer. *Clin Lung Cancer* 2006; 8(1): 523-30.

دارای پیشرفت بیشتر تومور نسبت به بقیه موارد شده یا خواهند شد یا خیر.

با توجه به یافته‌های فوق می‌توان با استفاده از هر دو مارکر ذکر شده و یا یکی از آنها به پیشگویی احتمال موارد دارای تهاجم موضعی پرداخت و تصمیم‌گیری مناسب‌تری برای درمان آنان اتخاذ کرد. همچنین از درمان‌های بر ضد رگسازگی برای کنترل رشد موضعی تومور استفاده کرد.

نتیجه‌گیری

از آنجا که طبق این مطالعه، میزان رگسازگی با استفاده از CD31 و فاکتور رشد عروقی در رتینوبلاستوماهای دارای تهاجم موضعی نسبت به موارد فاقد آن، بالا می‌باشد و رگسازگی با بروز VEGF در ارتباط می‌باشد، از بررسی تراکم عروقی و فاکتور رشد عروقی برای پیش‌بینی خطر تهاجم و درمان‌های پیشگیرانه برای آن، می‌توان استفاده کرد. همچنین امید است که در آینده بتوان از درمان‌های هدف گرفته بر ضد VEGF یا گیرنده آن (VEGFR) برای درمان این تومور استفاده کرد تا به تبع آن رگسازگی و تهاجم عروقی و گسترش بیماری کاهش یابد.

تقدیر و تشکر

این تحقیق با استفاده از حمایت مالی دانشگاه علوم پزشکی ایران در قالب طرح تحقیقاتی (شماره ثبت: م ت ۴۳) انجام گردیده است که بدین وسیله نویسندگان مقاله، مراتب تقدیر و تشکر خود را از مسئولین آن مرکز ابراز می‌دارند.

فهرست منابع

1- Scott MH, Richard JM. Retinoblastoma in the state of Oklahoma: A clinicopathologic review. *J Okla State Med Assoc* 1993; 86: 111-18.

2- Hinds PW. The retinoblastoma tumor suppressor protein. *Curr Opin Genet Dev* 1995; 5: 79-83.

3- Rosai J. Rosai and Ackerman's surgical pathology. 9th ed. Edinburgh: Mosby; 2004. p. 2757-60.

17- Kwak HJ, Park MJ, Park CM, Moon SI, Yoo DH, Lee HC, et al. Emodin inhibits vascular endothelial growth factor-A-induced angiogenesis by blocking receptor-2 (KDR/Flk-1) phosphorylation. *Int J Cancer* Jun 2006; 118(11): 2711.

18- Benz EE, Jockovich ME, Muray TG, Hayden B, Hernandez E, Feuer E, et al. Combretastatin A-4 prodrug in the treatment of a murine model of retinoblastoma. *Invest Ophthalmol Vis Sci* 2005; 46: 8-11.

Association of Vessel Density and Vascular Endothelial Growth Factor with Local Invasive Growth in Ocular Retinoblastoma, Hazrat Rasool Akram Hospital, 2000-2006

^I
*A. Sadeghipour, MD

^{II}
M. Abolhasani, MD

^{III}
M. Naseripour, MD

Abstract

Background & Aim: Retinoblastoma is the most frequent intra-ocular tumor in childhood. The tumor has both endophytic and exophytic patterns of growth. After enucleation, the pathologist is called on to evaluate risk of further growth for prophylactic therapy. Invasion of the choroid or optic nerve are risk factors for developing metastases, but occasionally, metastatic or locally invasive tumors occur in the absence of these risk factors. In this study, correlation of vascular density using CD31 with vascular endothelial growth factor (VEGF) and also both of these markers with local invasive growth of retinoblastoma were assessed.

Patients and Methods: The study was analytical cross-sectional and performed on sections of paraffin-embedded blocks of 37 enucleated eyes due to retinoblastoma, at Ophthalmology Department of Hazrat Rasool Akram Hospital in years 2000-2006. Hematoxylin and Eosin stained slides were reviewed for evaluation of local invasive growth of tumor. Vascular density by CD31 and VEGF was assessed by immunohistochemical staining (IHC), using an Strept avidin-Biotin Immunoperoxidase technique. For data analysis, T test, Chi 2 test, Phi test and ROC curve were used.

Results: A CD31 number equal or greater than 62/10 HPF with 78.9% sensitivity and 66.7% specificity was considered as the most efficient cut-off point and with VEGF as a qualitative test, were assumed as predictors for local invasion. Significant correlation was noted between VEGF and CD31. There was no correlation between CD31 and VEGF with uni or bilaterality, age, size and growth type.

Conclusion: Assessment of vascular density with the use of CD31 and vascular endothelial growth factor (VEGF) can be useful method for prevention of local invasive growth of tumor and determining the need for prophylactic therapy in patients with advanced ocular retinoblastoma.

Key Words: 1) Retinoblastoma 2) Vascular Growth Factor 3) Vascular Density
4) Intra-Ocular Tumor

I) Assistant Professor of Pathology, Hazrat Rasool Akram Hospital, Niayesh St., Sattarkhan Ave, Iran University of Medical Sciences and Health Services, Tehran, Iran. (*Corresponding Author)

II) Resident of pathology, Hazrat Rasool Akram Hospital, Niayesh St., Sattarkhan Ave, Iran University of Medical Sciences and Health Services, Tehran, Iran.

III) Associate Professor of Ophthalmology, Fellowship of Oncology, Hazrat Rasool Akram Hospital, Niayesh St., Sattarkhan Ave, Iran University of Medical Sciences and Health Services, Tehran, Iran.