



## شیرخوار ۳ ماهه با تب همراه با یافته‌های غیرطبیعی در اسمیر خون محیطی و رادیوگرافی استخوان‌ها

**مهدی وفادار:** استادیار غدد درون‌ریز کودکان، بیمارستان کودکان علی‌اصغر، دانشکده پزشکی، دانشگاه علوم پزشکی ایران، تهران، ایران  
**شیرین سیاح‌فر:** مرکز تحقیقات بیماری‌های عفونی کودکان، مؤسسه ایمونولوژی و بیماری‌های عفونی، دانشکده پزشکی، دانشگاه علوم پزشکی ایران، تهران، ایران  
**عزیز اقبالی:** مرکز توسعه تحقیقات بالینی علی‌اصغر، دانشکده پزشکی، دانشگاه علوم پزشکی ایران، تهران، ایران  
**الهام زارعی:** دانشیار رادیولوژی، بیمارستان کودکان علی‌اصغر، دانشکده پزشکی، دانشگاه علوم پزشکی ایران، تهران، ایران (\* نویسنده مسئول) [Zarei.e@iums.ac.ir](mailto:Zarei.e@iums.ac.ir)

پسر ۳ ماهه‌ای با تب و سرفه از چهار روز قبل به بخش اورژانس بیمارستان کودکان مراجعه کرد. در معاینه فیزیکی، بیمار تب‌دار بود (درجه حرارت ۳۸/۱ درجه سانتیگراد) دیسترس تنفسی نداشت و خس‌خس در ریه هر دو سمت سمع می‌شد. در معاینه فیزیکی برجستگی سفت در قسمت میانی کلاویکل هر دو سمت قابل لمس بود و لبه طحال پایین‌تر از لبه دنده‌ای لمس می‌گردید. در سابقه پزشکی، شیرخوار حاصل زایمان ترم طبیعی با سیر تکاملی طبیعی بود و سابقه جراحی هرنی اینگوئینال هر دو سمت را در یک‌ماهگی داشت. یافته‌های آزمایشگاهی در جدول ۱ نمایش داده شده‌اند.

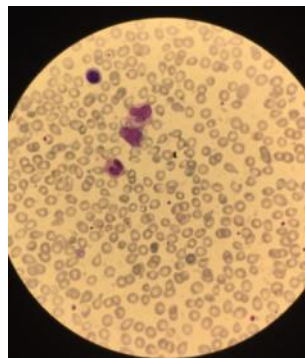
جدول ۱. یافته‌های آزمایشگاهی

پارامتر	نتایج
WBC (x 10 <sup>9</sup> /L)	۲۶/۵
Segment (%)	۲۸
Lymphocyte (%)	۵۵
Monocyte (%)	۵
Band (%)	۳
Eosinophil (%)	۳
Myelocyte (%)	۲
NRBC (%)	۴
RBC (x10 <sup>12</sup> /L)	۳/۸
Hb (g/ L)	۹/۸
Hct (%)	۲۹/۴
MCV (fl)	۷۸
MCH (Pg)	۲۶
MCHC (g/dl)	۳۳
Plt (x 10 <sup>9</sup> /L)	۱۳۵
ESR (mm/hr)	۷
CRP (mg/dl)	۲
BUN (mg/dl)	۴
Cr (mg/dl)	۰/۴

تاریخ دریافت: ۱۴۰۴/۰۳/۲۴

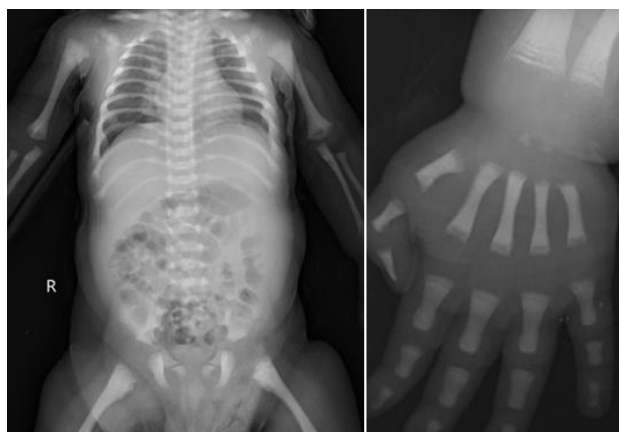
تاریخ چاپ: ۱۴۰۴/۰۷/۲۲

یافته‌های اسمیر خون محیطی در تصویر ۱ نشان داده شده است.



تصویر ۱. اسمیر خون محیطی

با توجه به بیماری همه گیر COVID-19، برای بیمار COVID-19 PCR انجام شد که مثبت بود. در سونوگرافی شکم اسپلنومگالی با دیامتر کرانیوکودال طحال ۹۰ میلی‌متر یافت شد و در سایر ارگان‌ها نکته پاتولوژیک رویت نگردید. با توجه به وجود آنمی و ترومبوسیتوپنی و همچنین یافته‌های اسمیر خون محیطی، بررسی رادیوگرافیک استخوان‌ها انجام شد (تصویر ۲).



تصویر ۲. رادیوگرافی استخوان‌ها

با توجه به یافته‌های فوق تشخیص شما چیست؟

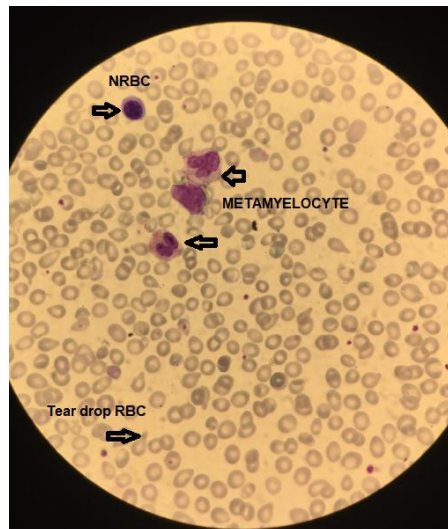
**سوال ۱:** در اسمیر خون محیطی (تصویر ۱) چه یافته‌هایی مشاهده می‌شود؟

**سوال ۲:** در رادیوگرافی‌های اسکلتال (تصویر ۲) چه یافته‌هایی مشاهده می‌شود؟

**سوال ۳:** براساس یافته‌های اسمیر خون محیطی و رادیوگرافی‌ها چه تشخیصی برای بیمار مطرح می‌باشد؟

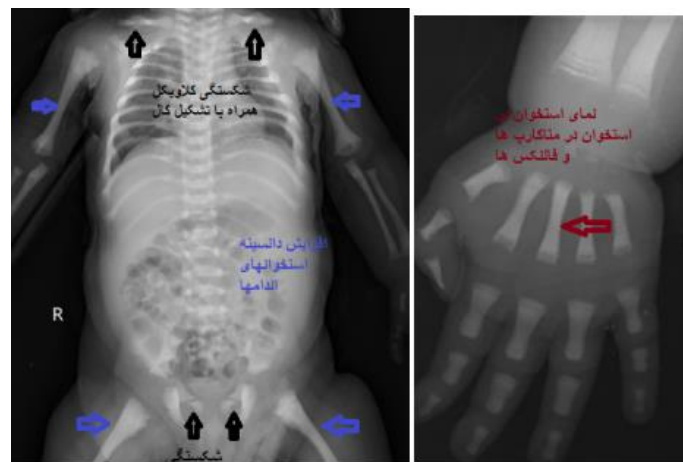
**سوال ۴:** آیا برای تایید تشخیص نیاز به اقدام تشخیصی دیگری می‌باشد؟

**پا سخ ۱:** در اسمیر خون محیطی پاترن لکواریتروبلاستوز شامل متامیلوسیت و RBC قطره اشکی و NRBC مشاهده گردید.



تصویر ۱. اسمیر خون محیطی

**پا سخ ۲:** افزایش منتشر دانسیته استخوان در سرتاسر اسکلت با نمای استخوان در داخل استخوان و شکستگی کلاویکل هر دو سمت (همراه با تشکیل کال استخوانی) و شکستگی راموس فوقانی استخوان‌های پوییس مشاهده شد.



تصویر ۲. رادیوگرافی استخوان‌ها

**پا سخ ۳:** استئوپتروز (نوع شیرخوارگی) یک اختلال اسکروزان ارثی نادرا استخوان است که با ایجاد اختلال در عملکرد استئوکلاست یا تمایز غیرطبیعی استئوکلاست منجر به نقص در بازجذب استئوکلاستیک استخوان می‌شود (۱،۲،۳). استخوان‌ها اسکروتیک می‌شوند، اما علی‌رغم افزایش دانسیته استخوانی، ساختار غیر طبیعی آن‌ها، باعث ضعیف و شکننده شدن آنها می‌شود (۳). گسترش استخوان به داخل کانال مدولاری می‌تواند عملکرد هماتولوژیک را به خطر بیندازد و باعث کم‌خونی، ترومبوسیتوپنی، عفونت‌های مکرر و هپاتواسپلنومگالی شود. علاوه بر این، ضخیم شدن استخوان می‌تواند منجر به باریک‌شدگی سوراخ‌های اعصاب جمجمه‌ای و فلج آن‌ها شود. بر اساس مدل‌های مختلف وراثت و شدت، چهار فرم از بیماری شناسایی شده است (۱،۲).

فرم شیرخوارگی یا بدخیم آن، استئوپتروز اتوزومال مغلوب (ARO) است که معمولاً در سال اول زندگی با اسکروز استخوان و از بین رفتن مغز استخوان تشخیص داده می شود و معمولاً منجر به مرگ در اوایل کودکی می شود (۲،۳).

استئوپتروز اتوزومال مغلوب میانی (IAO) معمولاً قبل از سن ده سالگی ظاهر می شود و منجر به شکستگی های پاتولوژیک مکرر و نوروپاتی های پی شونده اشی از گیر افتادن عصب جمجمه می شود (۲). این فرم خفیف تر از نوع شیرخوارگی است و بیماران مبتلا به طور معمول به بزرگسالی می رسند (۳).

استئوپتروز اتوزومال غالب (ADO) معمولاً خفیف است و شامل دو نوع فرعی است که اغلب تا بزرگسالی بدون علامت هستند. نوع I شامل ضخیم شدن ایزوله طاق جمجمه بدون افزایش خطر شکستگی است. بیماران نوع II عمدتاً اسکروز لگن، مهره ها و قاعده استخوان جمجمه را دارند و در بزرگسالی با کم خونی، شکستگی پاتولوژیک، درد استخوان، فشردگی عصب جمجمه یا آرتريت اولیه وجود دارد (۲،۳).

**پاسخ ۴:** استئوپتروز اغلب بر اساس یافته های بالینی و رادیوگرافی معمولی تشخیص داده می شود (۱ و ۳). در انواع شدید، معاینات رادیولوژیک می تواند تشخیص بالینی مشکوک را به سرعت تایید کند. در انواع خفیف تر، تصویربرداری ممکن است اولین یا حتی تنها نشانه بیماری باشد (۳).

رادیوگرافی افزایش منتشر دانسیته استخوان ها همراه با ضخیم شدن کورتکس و کاهش قطر کانال مدولاری را نشان خواهد داد. بزرگ شدن متافیز استخوان های بلند به ویژه در ناحیه پروگزیمال هومروس و دیستال فمور باعث دفورمیتی ارلن مایر می شود. ظاهر استخوان در استخوان اغلب در استخوان های ستون فقرات یا فالانژهای دست مشاهده می شود. یکی دیگر از یافته های رادیوگرافی مهره ساندویچی (Sandwich vertebra) است که ضخیم شدگی و اسکروز با حدود مشخص صفحه انتهایی مهره است. ستون فقرات راجر جرسی افزایش دانسیته با حدود نامشخص صفحات انتهایی مهره ها در سطوح متعدد است که بیشتر در نوع دو ADO مشاهده می شود. اگر یافته های بالینی و رادیوگرافیک به تشخیص بیماری منجر نشوند، یافته های آزمایشگاهی مانند افزایش کراتینین کیناز BB و اسید فسفاتاز مقاوم به تارتارات می تواند به تشخیص کمک کند. همچنین می توان آزمایش ژنتیکی را برای ارزیابی وجود جهش های ژنی مرتبط با بیماری انجام داد (۱).

**تعارض منافع:** گزارش نشده است.

**منبع حمایت کننده:** حامی مالی ندارد.

شیوه استناد به این مقاله:

Vafadar M, Sayyahfar S, Eghbali A, Zarei E. A 3-month-old Infant with Fever and Abnormal Findings in Peripheral Blood Smear and Bone Radiography. Razi J Med Sci. 2025(14 Oct);32.114.

Copyright: ©2024 The Author(s); Published by Iran University of Medical Sciences. This is an open-access article distributed under the terms of the CC BY-NC-SA 4.0 (<https://creativecommons.org/licenses/by-nc-sa/4.0/deed.en>).

\*انتشار این مقاله به صورت دسترسی آزاد مطابق با CC BY-NC-SA 4.0 صورت گرفته است.

## Case Report (Photo Quiz)

## A 3-month-old Infant with Fever and Abnormal Findings in Peripheral Blood Smear and Bone Radiography

**Mehdi Vafadar:** Assistant Professor of Pediatric Endocrinology, Ali Asghar Children Hospital, School of Medicine, Iran University of Medical Sciences, Tehran, Iran

**Shirin Sayyahfar:** MD, Research Center of Pediatric Infectious Diseases, Institute of Immunology and Infectious Diseases, School of Medicine, Iran University of Medical Sciences, Tehran, Iran

**Aziz Eghbali:** Ali Asghar Clinical Research Developmental Center, School of Medicine, Iran University of Medical Sciences, Tehran, Iran

**Elham Zarei:** Associate Professor of Radiology, Ali Asghar Children Hospital, School of Medicine, Iran University of Medical Sciences, Tehran, Iran (\* Corresponding Author) [Zarei.e@iums.ac.ir](mailto:Zarei.e@iums.ac.ir)

### Abstract

A 3-month-old boy with fever and cough presented to the emergency department of the children's hospital four days ago. In the physical examination, the patient was febrile (temperature 38.1 °c), had no respiratory distress, and wheezing was heard in both lungs.

In the physical examination, firmness was palpable in the middle part of the clavicle on both sides, and the edge of the spleen was palpable below the rib cage. In the medical history, the infant was born at normal term with normal development and had a history of inguinal hernia surgery on both sides at one month.

The laboratory findings are shown in the Table 1.

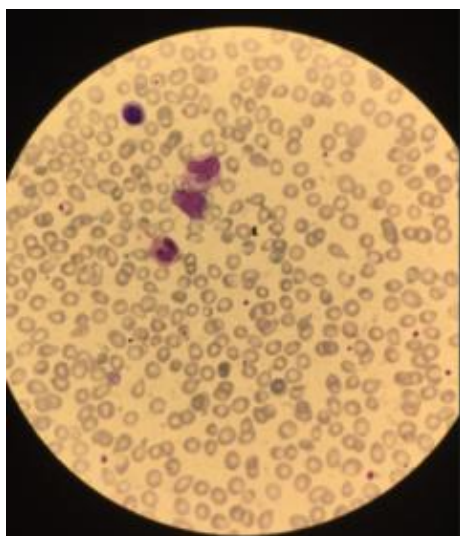
**Table 1.** The laboratory findings

Parameter	Results
WBC (x 10 <sup>9</sup> /L)	26.5
Segment (%)	28
Lymphocyte (%)	55
Monocyte (%)	5
Band (%)	3
Eosinophil (%)	3
Myelocyte (%)	2
NRBC (%)	4
RBC (x10 <sup>12</sup> /L)	3.8
Hb (g/L)	9.8
Hct (%)	29.4
MCV (fl)	78
MCH (Pg)	26
MCHC (g/dl)	33
Plt (x 10 <sup>9</sup> /L)	135
ESR (mm/hr)	7
CRP (mg/dl)	2
BUN (mg/dl)	4
Cr (mg/dl)	0.4

The findings of peripheral blood smear are shown in Figure 1.

Received: 14/06/2025

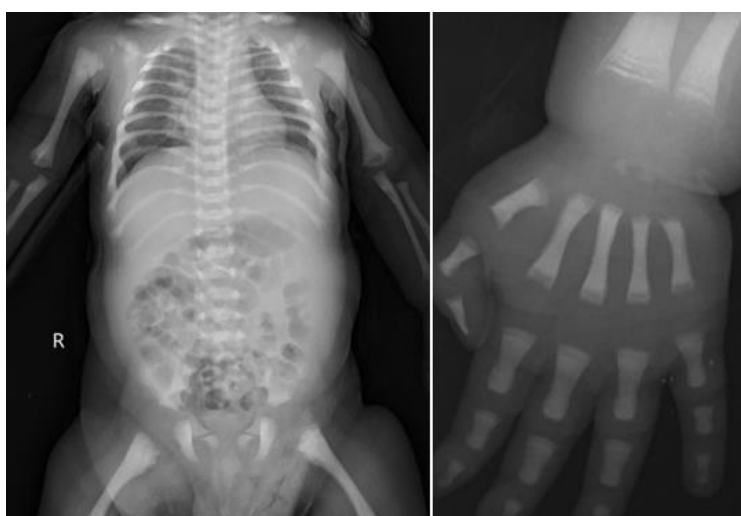
Published: 14/10/2025



**Figure 1.** The peripheral blood smear

Due to the COVID-19 pandemic, the patient was tested for COVID-19 PCR, which was positive.

Abdominal ultrasound revealed splenomegaly with a craniocaudal spleen diameter of 90 mm, and no pathological findings were seen in other organs. According to the existence of anemia and thrombocytopenia as well as peripheral blood smear findings, radiographic examination of the bones was performed (Figure 2).



**Figure 2.** The radiographic examination

According to the above findings, what is your diagnosis?

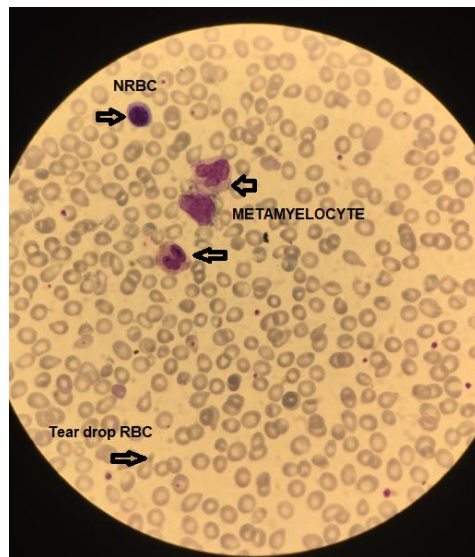
**Question 1:** What findings are seen in the peripheral blood smear (Figure 1)?

**Question 2:** What findings are seen in skeletal radiographs (Figure 2)?

**Question 3:** Based on the findings of the peripheral blood smear and radiographs, what is the diagnosis for the patient?

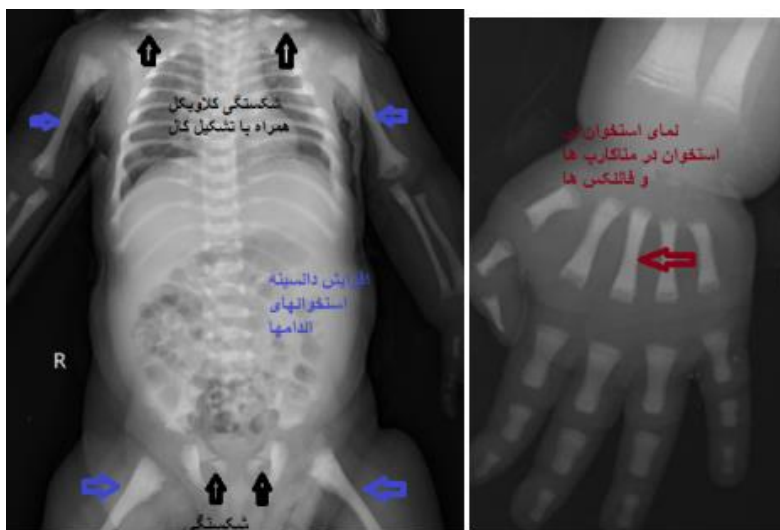
**Question 4:** Is another diagnostic procedure needed to confirm the diagnosis?

**Answer 1:** In the peripheral blood smear (Figure 1) leukoerythroblastosis pattern consist of metamyelocytes ,tear drop RBCs and NRBCs were found.



**Figure 1.** The peripheral blood smear

**Answer 2:** Increased bone density throughout the skeleton with bone within bone appearance and fracture of clavicles and superior rami of pubic bones were found (Figure 2).



**Figure 2.** The radiographic examination

**Answer 3:** Osteopetrosis (The infantile type) is a rare inheritable sclerosing bone dysplasia that results from an osteoclast dysfunction or abnormal osteoclast differentiation (1,2,3). Bones become sclerotic, but their abnormal structure actually leads to be weak and brittle (3). Expansion of bone into marrow cavities can compromise hematopoiesis, leading to anemia, thrombocytopenia, frequent infections, and hepatosplenomegaly. In addition, bone thickening can compromise cranial nerves foramina and leading to

cranial nerves palsy (1, 2). Four types of the disease based on different models of inheritance and severity have been identified (1, 2).

The infantile or malignant type is autosomal recessive osteopetrosis (ARO), typically diagnosed within the first year of life by bone sclerosis and bone marrow obliteration and usually leads to mortality in early childhood (2, 3).

The intermediate autosomal recessive osteopetrosis (IAO) usually appears before the age of ten and leads to recurrent pathologic fractures and progressive cranial nerve entrapment neuropathies (2).

Autosomal dominant osteopetrosis (ADO) is usually mild and consists of two subtypes which are often asymptomatic into adulthood. Type I involves isolated marked thickening of the cranial vault without increased fracture risk. Type II patients have predominantly sclerosis of the pelvis, the vertebrae and the base of the skull and present in adulthood with anemia, pathologic fracture, bone pain, cranial nerve compression, or early arthritis (2, 3).

**Answer 4:** Osteopetrosis is often diagnosed based on clinical findings and conventional radiographs (1, 3). In severe cases, radiological examinations can quickly confirm a suspected clinical diagnosis. In milder types, imaging may be the first or even the only indication of disease (3).

Radiography will show a diffuse increase in the density of bones along with a thickening of the cortex and a decrease in the diameter of the medullary canal. Enlargement of the metaphysis of long bones, especially in the proximal humerus and distal femur, causes Erlenmeyer's deformity. Bone-in-bone appearance is often seen in the bones of the spine or phalanges of the hand.

Another radiographic finding is the sandwich vertebra, which is thickening and sclerosis with specific boundaries of the end plate of the vertebra. Rogger Jersey's spine is an increase in density with indeterminate boundaries of the end plates of the vertebrae at multiple levels, which is mostly seen in type two ADO.

If the clinical and radiographic findings do not lead to the diagnosis of the disease, laboratory findings such as increased creatinine kinase BB and tartrate-resistant acid phosphatase can help in the diagnosis. Genetic testing can also be done to assess the presence of disease-related gene mutations (1).

**Conflicts of interest:** None

**Funding:** None

#### Cite this article as:

Vafadar M, Sayyahfar S, Eghbali A, Zarei E. A 3-month-old Infant with Fever and Abnormal Findings in Peripheral Blood Smear and Bone Radiography. Razi J Med Sci. 2025(14 Oct);32.114.

Copyright: ©2024 The Author(s); Published by Iran University of Medical Sciences. This is an open-access article distributed under the terms of the CC BY-NC-SA 4.0 (<https://creativecommons.org/licenses/by-nc-sa/4.0/deed.en>).

**\*This work is published under CC BY-NC-SA 4.0 licence.**

### References

1. Tolar J, Teitelbaum SL, Orchard PJ. Osteopetrosis. *N Engl J Med*. 2004;351(27):2839–2849.
2. de Baat P, Heijboer MP, de Baat C. [Osteopetrosis. Classification, etiology, treatment options and implications for oral health]. *Ned Tijdschr Tandheelkd*. 2005;112(12):497-503.
3. Spinnato P, Pedrini E, Petrera MR, Zarantonello P, Trisolino G, Sangiorgi L, Carpenzano M, Crombè A, Tetta C. Spectrum of Skeletal Imaging Features in Osteopetrosis: Inheritance Pattern and Radiological Associations. *Genes*. 2022;13(11):1965.