

# گزارش یک مورد آنژیوپلاستی و Stent گذاری موفق در درمان تنگی شریان کلیه پیوندی

## چکیده

مقدمه: پیوند کلیه به عنوان درمان انتخابی اکثریت بیماران مبتلا به End stage renal failure (ESRF) پذیرفته شده است. تنگی شریان، شایع‌ترین عارضه عروقی پس از پیوند کلیه است که در تقریباً ۲۵-۴۰٪ دریافت کنندگان رخ می‌دهد. معرفی بیمار: بیمار آقای ۶۸ ساله‌ای است که به علت ESRF ناشی از کلیه‌های پلی‌کیستیک، تحت پیوند کلیه از یک دهنده زنده قرار گرفته بود، از روش آناستاموز End to End شریان کلیوی به شریان ایلپاک داخلی راست استفاده شده بود که پس از گذشت ۱/۵ ماه از پیوند، کراتینین (Cr) بیمار تا ۲/۱ افزایش پیدا کرد. سونوگرافی کالر داپلکس از عروق اینترانال، اندکس مقاومت شریانی (Resistance index=RI) و نمای امواج شریانی شرایین داخل کلیوی و داپلکس در شریان ایلپاک داخلی و شریان کلیوی اصلی، نشانگر وجود تنگی شدید در شریان ایلپاک داخلی پروگزیمال به محل آناستاموز بود. بیمار، با شک به تنگی در شریان ایلپاک داخلی تحت MRA (Magnetic resonance angiography) قرار گرفت. در این بررسی تنگی حدود ۹۰-۸۰٪ در شریان ایلپاک داخلی پروگزیمال به محل آناستاموز مشاهده گردید. در همین زمان، اسکن رادیونوکلئید با TC-DTPA، هیدرونفروز خفیف کلیه پیوندی و اختلال عملکرد آن را مطرح می‌کرد. با توجه به همه اقدامات تشخیصی فوق، بیمار با تشخیص تنگی شریان کلیه پیوندی، کاندید آنژیوپلاستی Percutaneous گردید. در عرض ۲۴ ساعت پس از stent گذاری، کراتینین بیمار تا ۲/۱ کاهش یافت و در آزمایشات بعدی، در عرض یک ماه، در سطح ۱/۳ باقی ماند. در سونوگرافی کالر داپلر پس از ۴۸ ساعت از جاگذاری Stent، نمای موج و اندکس‌های زمان و مقاومت شریان‌ها در محدوده طبیعی قرار داشتند. در اسکن رادیونوکلئید که ۳ روز پس از آنژیوپلاستی انجام شد، عملکرد کلیه نرمال گزارش گردید. نکته جالب در مورد گزارش شده، فاصله کوتاه ۱/۵ ماه پس از پیوند تا زمان بروز علائم تنگی شریانی و تنگی شریانی در پروگزیمال به آناستاموز در شریان ایلپاک داخلی و تنگی به دنبال پیوند از دهنده زنده است. نتیجه‌گیری: با توجه به جاگذاری موفق Stent در بیمار مورد بحث، Stent placement به عنوان یک روش درمانی ارزشمند و قابل انجام در کشورمان جهت درمان تنگی‌های شریانی متعاقب پیوند کلیه مطرح می‌گردد.

کلیدواژه‌ها: ۱- کلیه پیوندی ۲- تنگی شریان ۳- آنژیوپلاستی

تاریخ دریافت: ۸۵/۷/۳۰، تاریخ پذیرش: ۸۶/۲/۲

## مقدمه

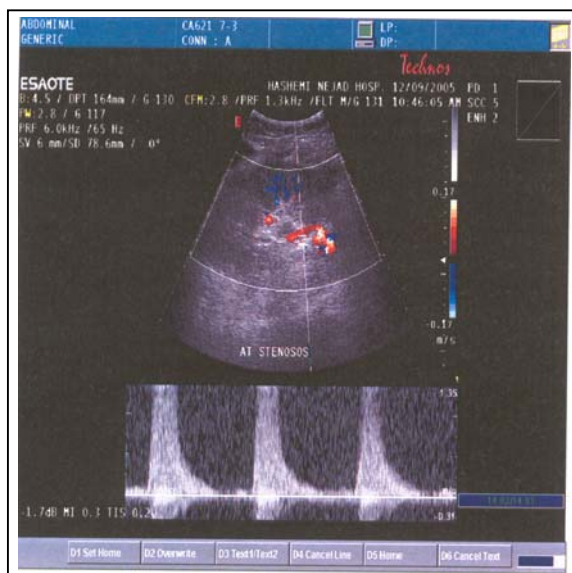
پیوند کلیه در سال ۱۹۶۰ با توانایی typing بافتی و ایجاد immuno suppressant موثر انجام شد. از آن زمان، پیوند کلیه به عنوان درمان انتخابی اکثریت بیماران مبتلا به End stage renal failure پذیرفته شده است. پیوند، با کلیه دهنده زنده یا جسد انجام می‌شود. در بالغین و بچه‌های بزرگ‌تر، کلیه پیوندی در خارج پریتون در حفره ایلپاک قرار داده می‌شود. شریان کلیوی معمولاً به صورت End to End به شریان ایلپاک داخلی یا از طریق یک آناستاموز End to Side به شریان ایلپاک خارجی در دهنده مرده، آناستاموز می‌شود. عوارض عروقی زودرس، ناشایع هستند.<sup>(۱)</sup> تنگی شریانی، شایع‌ترین عارضه عروقی پس از پیوند کلیه است که در تقریباً ۲۵-۴۰٪ دریافت کنندگان رخ می‌دهد. تنگی

(I) استادیار و متخصص رادیولوژی، بیمارستان هاشمی‌نژاد، خیابان ولی‌عصر، کوچه والی‌نژاد، دانشگاه علوم پزشکی و خدمات بهداشتی - درمانی ایران، تهران، ایران (\*مؤلف مسؤول).

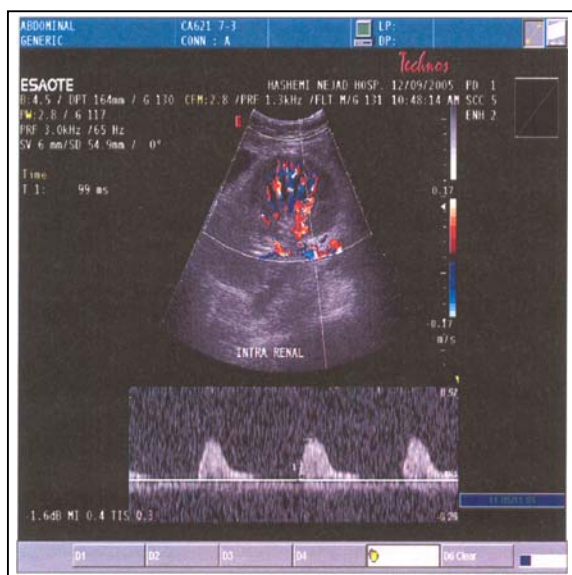
(II) دستیار رادیولوژی، بیمارستان هاشمی‌نژاد، خیابان ولی‌عصر، کوچه والی‌نژاد، دانشگاه علوم پزشکی و خدمات بهداشتی - درمانی ایران، تهران، ایران.

(III) استادیار و فوق تخصص نفرولوژی، بیمارستان هاشمی‌نژاد، خیابان ولی‌عصر، کوچه والی‌نژاد، دانشگاه علوم پزشکی و خدمات بهداشتی - درمانی ایران، تهران، ایران.

کلیوی، Parvus tardus (Post stenotic) بود، این یافته‌ها مطرح کننده تنگی پروگزیمال می‌باشند. بررسی کالر داپلکس در شریان ایلپاک داخلی و شریان کلیوی اصلی نشانگر وجود جریان High velocity و توربولانت در شریان ایلپاک داخلی، پروگزیمال به محل آناستاموز بود و PSV به ۳ متر در ثانیه افزایش یافته بود (شکل شماره ۱).



شکل شماره ۱- الف - افزایش PSV پروگزیمال به محل آناستاموز، مطرح کننده تنگی قابل توجه



شکل شماره ۱- ب- نمای Tardus parvus در شرایین داخلی کلیه پیوندی، مطرح کننده تنگی قابل توجه

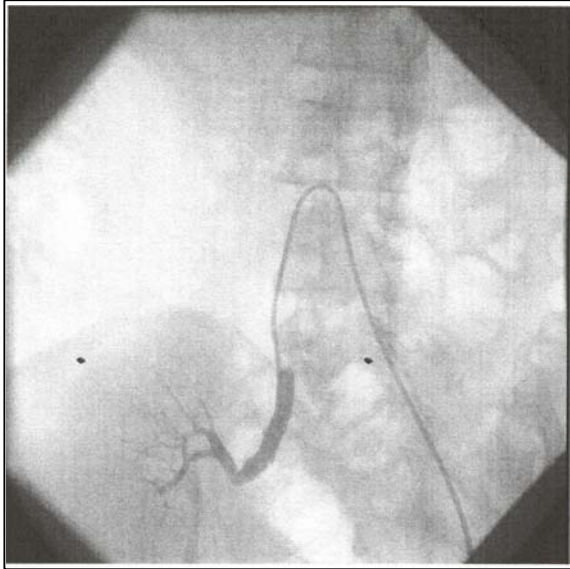
با شیوع بیشتر در محل آناستاموز رخ می‌دهد و با شیوعی کمتر در شریان دریافت کننده و Graft اتفاق می‌افتد. تنگی در پیوند از جسد نسبت به پیوند از ارگان‌های افراد زنده، شایع‌تر است و در آناستاموز End to End با شیوع بیشتر یافت می‌شود. علت تنگی، متغیر است ولی می‌تواند به دلایل تکنیکال مثل آسیب شریانی، عدم تطابق اندازه شریان‌ها و هیپرتروفی پرولیفراتیو وابسته به ایمنی رخ دهد. در بعضی موارد نیز تشدید بیماری آترواسکلروتیک در شریان ایلپاک، عامل تنگی است. شایع‌ترین علائم انسداد شریان کلیه پیوندی، Hypertension (HTN)، افت عملکرد کلیوی و شنیدن بروئی بر روی آلوگرافت می‌باشد.<sup>(۳)</sup>

سونوگرافی کالر داپلر، وسیله استاندارد غربالگری بیماران مشکوک به عوارض عروقی پس از پیوند کلیه شده است. یافته‌های تنگی شریانی شامل حداکثر سرعت سیستولی (Peak systolic velocity=PSV) ۲/۱ یا بیشتر نسبت به محل تنگی یا یک سگمان مجاور، Colour aliasing و یک PSV بیش از ۲ متر در ثانیه است. آنالیز اسپکترال عروق داخل کلیوی شاید طولانی شدن قابل توجه در Acceleration time را به عنوان بیانگر مستقیم یک تنگی پروگزیمال نشان دهد. در بیشتر موارد، تشخیص قطعی عوارض عروقی پیوند کلیه نیاز به کاتتر آنژیوگرافی دارد. تنگی شریانی معمولاً در خود محل آناستاموز رخ می‌دهد که تغییر کمی در Blood flow ایجاد می‌نماید.<sup>(۳)</sup>

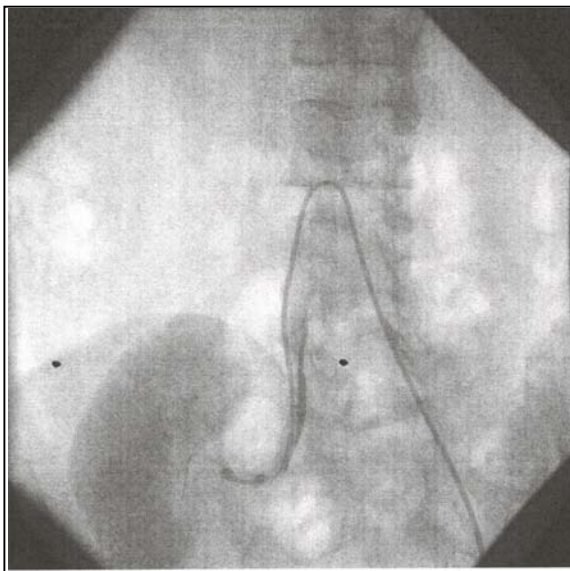
#### معرفی بیمار

بیمار آقای ۶۸ ساله‌ای است که به علت ESRF ناشی از کلیه‌های پلی‌کیستیک، تحت پیوند کلیه از یک دهنده زنده قرار گرفته بود که از روش آناستاموز End to End شریان کلیوی به شریان ایلپاک داخلی راست استفاده شده بود. بیمار سابقه بیماری زمینه‌ای دیگری از قبیل HTN (Hypertension) و دیابت را ذکر نمی‌کرد. پس از گذشت ۱/۵ ماه از پیوند، کراتینین (Cr) بیمار تا ۳/۱ افزایش پیدا کرد. در سونوگرافی کالر داپلکس از عروق اینتررنال، اندکس مقاومت شریانی (RI) کاهش یافته بود (۰/۴۲) و نمای امواج شریانی شرایین داخل

۱۴ میلیمتر و قطر ۶ میلیمتر وارد شد و بالون Stent تا ۱۴ اتمسفر باد گردید که موجب رفع بیش از ۹۰٪ تنگی شد (شکل شماره ۴).

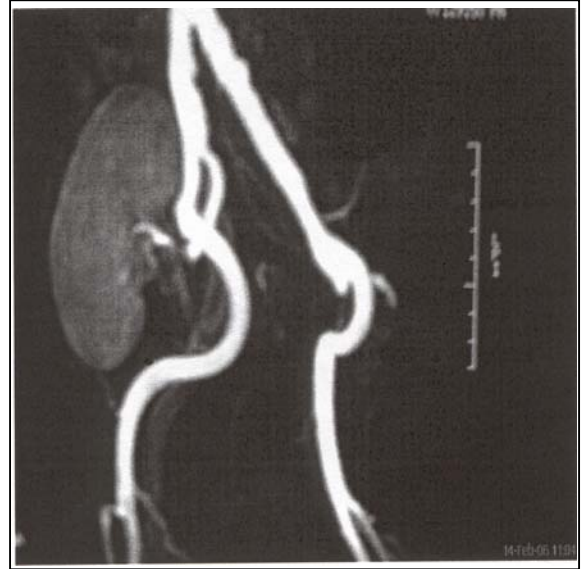


شکل شماره ۳- در آنژیوگرافی بیمار، تنگی ۹۰-۸۰٪ پروگزیمال به محل آناستاموز مشاهده می‌گردد.



شکل شماره ۴- الف- عبور Guide Wire از محل تنگی

بیمار با شک به تنگی در شریان ایلیاک داخلی تحت MRA قرار گرفت. در این بررسی تنگی حدود ۹۰-۸۰٪ در شریان ایلیاک داخلی، پروگزیمال به محل آناستاموز مشاهده گردید (شکل شماره ۲).



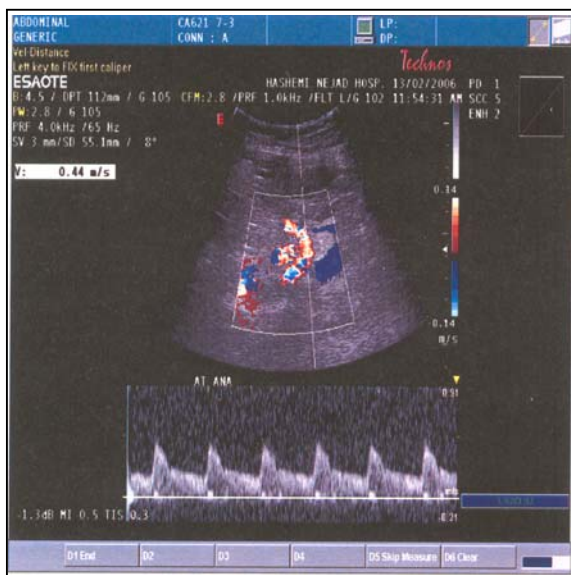
شکل شماره ۲- تنگی ۹۰٪ پروگزیمال به محل آناستاموز

در همین زمان، اسکن رادیونوکلئید با TC-DTPA، هیدرونفروز خفیف کلیه پیوندی و اختلال عملکرد آن را مطرح کرد.

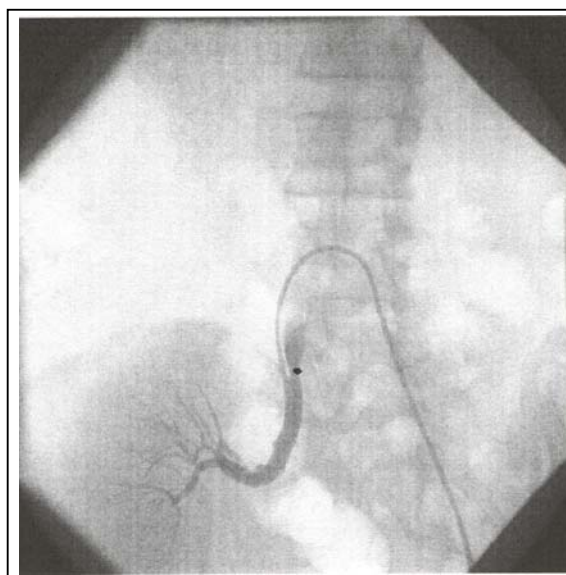
با توجه به همه اقدامات تشخیصی فوق، بیمار با تشخیص تنگی شریان کلیه پیوندی، کاندید آنژیوپلاستی Percutaneous گردید (شکل شماره ۳).

بیمار، تحت بیحسی موضعی و بعد از کاتتریزاسیون شریان فمورال مشترک چپ و گذاشتن Introducer، تحت آنژیوگرافی سلکتیو شریان ایلیاک داخلی راست به کمک کاتتر Hook قرار گرفت. تنگی ۹۰٪ در شریان ایلیاک داخلی پروگزیمال به محل آناستاموز دیده شد.

ورود به شریان ایلیاک داخلی راست با کمک RDC guiding catheter صورت گرفت و به کمک 0.018 guide wire، از محل تنگی عبور داده شد و سپس سیستم Monorail stent از نوع Express vascular SD (Boston Scientific) به طول



شکل شماره ۵- ب- نرمال شدن PSV در شریان کلیوی پس از استنت گذاری



شکل شماره ۴- ب- برطرف شدن تنگی پس از Stent placement

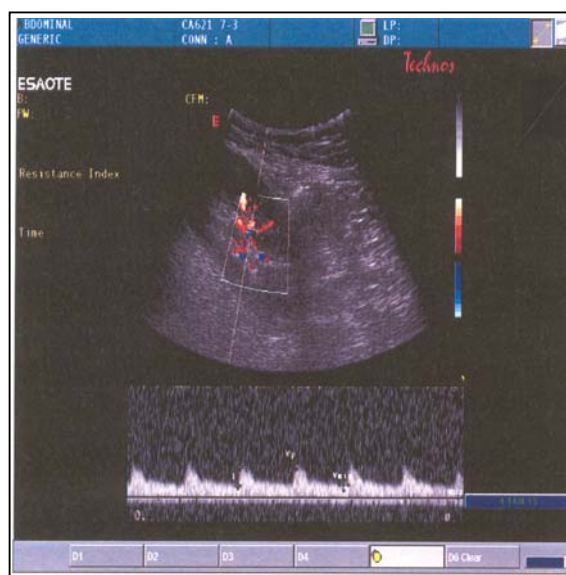در اسکن رادیونوکلئید که ۳ روز پس از آنژیوپلاستی انجام شد، عملکرد کلیه نرمال گزارش گردید.

#### بحث

Management تنگی شریان کلیه پیوندی باعث مشکلات زیادی شده است. موفقیت اولیه PTA (Percutaneous transluminal angioplasty) در شریان کلیه پیوندی ۸۵٪ است. اگر تنگی شدید عود کند؛ توافق عمومی بر روی PTA مجدد وجود ندارد. تنگی مجدد در حدود ۳۰٪ بیماران رخ می‌دهد و معمولاً به تکرار PTA پاسخ می‌دهد. احتمال تنگی مجدد پس از تکرار PTA، ۲۶٪ است.

جاگذاری Stent با وجود مشکلات شایع آناتومیک، Rate موفقیت بالایی دارد و نتایج بالینی آن شامل کاهش فشارخون متوسط سیستولی و دیاستولی، سطح کراتینین سرم و تعداد داروهای لازم برای کنترل فشار خون می‌باشد. بالون آنژیوپلاستی، به علت Rejection همزمان و ایسکمی، همیشه موفق نیست. Approach به شریان کلیه پیوندی معمولاً در آناستاموز End to End با شریان ایلیاک داخلی،

در عرض ۲۴ ساعت پس از Stent گذاری، کراتینین بیمار از ۳/۱ تا ۲/۱ کاهش یافت. در سونوگرافی کالر داپلر، پس از ۴۸ ساعت از جاگذاری Stent، نمای موج و اندکس‌های زمان و مقاومت شریان‌ها در محدوده طبیعی قرار گرفت (شکل شماره ۵).



شکل شماره ۵- الف- نرمال شدن نمای موج شرایین داخل کلیوی پس از استنت گذاری

3- Uflacker R. Endovascular therapy: a teaching file. 1st ed. USA: Lippincott Williams & Wilkins; 2002. p. 27, 88.

4- Kliewer MA, Tupler RH, Carroll BA, Paine SS, Kriegshauser JS, Hertzberg BS, et al. Renal artery stenosis: Analysis of Doppler waveform patterns and tardus parvus pattern. Radiology 1993; 189: 779.

5- Mercus JWS, Husymans FTM, Hoitsma AJ, Buskens FGM, Skotnicki SH, Koene RAP. Renal allograft artery stenosis: results of medical treatment and intervention: A retrospective analysis. Transpl int 1993; 6: 111-15.

6- Sierre SD, Raynaud AC, Carreres T, Sapoval MP, Gaux JC. Treatment of recurrent transplant artery stenosis with metallic stents. J Vasc interv radiol 1998; 9: 639-44.

7- Newman saunders AP, Gedroye WG, Alkutaubi MA, Koo C, Taube D. The use of expandable metal stent in transplant renal artery stenosis. Clin radiol 1995; 50: 245-50.

8- Yoshida K, Kitauchi T, Youeda T. Metal stent placement for two patients with post transplantation renal artery stenosis, using intra vascular ultrasound imaging. Clin Exp Nephrol 2004 jun; 8: 155-9.

9- Guzman RJH, Plata MJJ, Mancilla E. Renal artery stenosis after transplantation: Treatment using percutaneous transluminal angioplasty and placement of an expandable metal luminal prosthesis. Rev invest clin 2003 may june; 55: 297-304.

10- Xue F, Bettemann MA, Langdon DR, Wivell WA. Outcome and cost comparison of percutaneous transluminal renal angioplasty, renal arterial stent placement, and renal arterial bypass grafting. Radiology 1999; 212: 378-84.

Contralateral و در آناستاموز Ipsilateral، End to side است.

استفاده از Stent داخل عروقی بیش از بـالون آنژیوپلاستی، Survey طولانی مدت کلیه پیوندی را افزایش می‌دهد. عوارض شامل Dissection شریانی، سوارخ شدن و پارگی است که همگی ناشایعند، به هر حال از دست دادن آلوگرافت نادر است ولی درمان جراحی تنگی شریانی در بیش از ۲۰٪ بیماران منجر به Graft loss با یک Rate تنگی مجدد قابل توجه می‌شود.<sup>(۱-۳)</sup>

عوارض عروقی زودرس ناشایع هستند<sup>(۱، ۳ و ۶)</sup> و در موارد گزارش شده در مقالات از سایر کشورها نیز، زودرس‌ترین موارد تنگی شریان کلیه پیوندی که تحت درمانی PTA قرار گرفته‌اند، مربوط به چندین ماه پس از پیوند می‌باشند.<sup>(۱۰-۷)</sup>

در مورد گزارش شده در این مقاله، بیمار در فاصله کوتاه (۱/۵ ماه) پس از پیوند دچار علائم تنگی شریانی شده بود.

تنگی شریانی با بیش‌ترین شیوع در محل آناستاموز رخ می‌دهد.<sup>(۲ و ۳)</sup> نکته جالب توجه دیگر در بیمار مورد بررسی این بود که تنگی قابل توجه (۹۰٪) در پروگزیمال به آناستاموز با شریان ایلیاک داخلی اتفاق افتاده بود.

تنگی‌ها در پیوندهای از جسد نسبت به پیوند از ارگان‌های افراد زنده شایع‌تر می‌باشند<sup>(۲ و ۳)</sup> و در عمده موارد گزارش شده از سراسر دنیا نیز همین‌طور بوده است ولی در این بیمار، کلیه پیوندی از دهنده زنده دریافت شده بود.

با توجه به جاگذاری موفق Stent در بیمار مورد بحث، Stent placement به عنوان یک روش درمانی ارزشمند و قابل انجام در کشورمان جهت درمان تنگی‌های شریانی متعاقب پیوند کلیه مطرح می‌گردد.

#### فهرست منابع

1- Sutton D. Text book of radiology and imaging. 7th ed. London: Churchill Livingstone; 2003. p. 982-6.

2- Valji K. Vascular and interventional radiology. 1st ed. USA: WB Saunders company; 1999. p. 168-70.

## *A Case Report of Angioplasty and Successful Stent Placement in Treatment of Transplanted Renal Artery Stenosis*

<sup>I</sup>  
\*D. Saedi, MD

<sup>II</sup>  
M. Salehi, MD

<sup>III</sup>  
H. Nejad Gashti, MD

### *Abstract*

**Introduction:** Renal transplantation has established itself as the treatment of choice for the majority of patients with End stage renal failure(ESRF). Arterial stenosis is the most common vascular complication after kidney transplantation, occurring in approximately 4%-25% of transplant recipients.

**Case Report:** The patient is a 68 year old man with ESRF due to Poly cystic kidney disease(PCKD) that was treated by renal transplantation from a living donor. Vascular anastomosis was end to end from renal artery to right internal iliac artery. After 1.5 month from transplantation, serum creatinine(Cr) raised to 3.1. In color duplex ultrasound Resistance index(RI) in intra renal arteries and spectral wave form in intratrenal, renal and internal iliac arteries indicated severe stenosis in internal iliac artery proximal to anastomosis. Magnetic resonance angiography(MRA) shows stenosis of about 80%-90% in internal iliac artery proximal to anastomosis. Radionuclide scan with TC-DTPA suggests mild hydronephrosis & renal dysfunction, so for this patient PTA was performed. 24 hours after stent placement, serum Cr decreased to 2.1. In color Doppler ultrasound, 48 hours after stent placement, wavefrom, time and resistance indices are in normal range. Radionuclide scan 3 days after angioplasty demonstrated normal renal function. Important notes about this case were, short time(1.5 month) from transplant to presentation of symptoms of arterial stenosis, arterial stenosis proximal to anastomosis in internal iliac artery, and stenosis following transplantation from a living donor.

**Conclusion:** Because of successful PTA in this case, stent placement is suggested as an effective and useful treatment for arterial stenosis after renal transplantation.

**Key Words:** 1) Transplant Kidney 2) Arterial Stenosis 3) Angioplasty

<sup>I</sup>) Assistant Professor of Radiology, Valinejad st., Valiasr Ave, Hashemi Nejad Hospital, Iran University of Medical Sciences and Health Services, Tehran, Iran. (\*Corresponding Author)

<sup>II</sup>) Resident of Radiology, Valinejad st., Valiasr Ave, Hashemi Nejad Hospital, Iran University of Medical Sciences and Health Services, Tehran, Iran.

<sup>III</sup>) Assistant Professor of Nephrology, Valinejad st., Valiasr Ave, Hashemi Nejad Hospital, Iran University of Medical Sciences and Health Services, Tehran, Iran.