



مروری جامع بر آبله میمونی (Monkeypox)

محمد حسین رضی زاده: گروه ویروس شناسی، دانشکده پزشکی، دانشگاه علوم پزشکی ایران، تهران، ایران

بهناز بوذری: گروه پاتولوژی، دانشکده پزشکی، دانشگاه علوم پزشکی ایران، تهران، ایران

علیرضا طیب زاده: گروه ویروس شناسی، دانشکده پزشکی، دانشگاه علوم پزشکی ایران، تهران، ایران

شقایق ساعد: گروه ویروس شناسی، دانشکده پزشکی، دانشگاه علوم پزشکی ایران، تهران، ایران

حسین اژدرکش: مرکز تحقیقات بیماری‌های گوارش و کبد، دانشگاه علوم پزشکی ایران، تهران، ایران

محمد هادی کربلایی نیا: گروه ویروس شناسی دانشکده پزشکی و مرکز تحقیقات بیماری‌های گوارش و کبد، دانشگاه علوم پزشکی ایران، تهران، ایران (* نویسنده مسئول)

Karbalai.mh@iums.ac.ir

چکیده

کلیدواژه‌ها

آبله میمونی،

زئونوز،

بیماری نوپدید

تاریخ دریافت: ۱۴۰۱/۱۲/۱۳

تاریخ چاپ: ۱۴۰۲/۰۲/۱۶

آبله میمونی یک عفونت ویروسی ایجاد شده توسط یکی از اعضای خانواده آبله (Poxviridae) می‌باشد که مشخصه ظاهری آن نمای آجر مانند در زیر میکروسکوپ الکترونی است. پس از دوره واکسیناسیون گسترده، عفونت حاصل از آبله انسانی ریشه کن شده است. این در حالی است که شیوع‌های محدودی به طور عمده در کشورهای آفریقایی از آبله میمونی که یک عامل عفونی مشترک بین انسان و حیوان است، در سال‌های اخیر گزارش شده است. همچنین، مواردی بسیار محدود از انتقال این بیماری در کشورهای غیر از قاره آفریقا وجود داشته است. از نظر طبقه بندی، این ویروس دارای ۲ تبارشاخه مرکز آفریقا و غرب آفریقا است. اکثر افراد آلوده دارای علائم بالینی از جمله علائم پوستی و گوارشی هستند و مدت زمان شروع علائم پس از برخورد با ویروس حدود ۵ تا ۱۳ روز است. گسترش عمده ویروس آبله میمونی در جمعیت انسانی در سال ۲۰۲۲ به یک نگرانی جهانی تبدیل شده است. با توجه به این امر، هدف از این مطالعه فراهم آوردن اطلاعاتی کلی در ارتباط با خصوصیات ویروس شناسی، بالینی، تشخیصی، بیماری‌زایی، کنترل و درمان این عفونت ویروسی می‌باشد.

تعارض منافع: گزارش نشده است.

منبع حمایت‌کننده: حامی مالی ندارد.

شیوه استناد به این مقاله:

Razizadeh MH, Bouzari B, Tabibzadeh A, Saed S, Ajdarkosh H, Karbalaie Niya MH. A Comprehensive Review on Monkeypox. Razi J Med Sci. 2023;30(2): 10-24.

*انتشار این مقاله به صورت دسترسی آزاد مطابق با CC BY-NC-SA 3.0 صورت گرفته است.



Review Article

A Comprehensive Review on Monkeypox

Mohammad Hossein Razizadeh: Department of Virology, Faculty of Medicine, Iran University of Medical Sciences, Tehran, Iran

Behnaz Bouzari: Department of Pathology, Faculty of Medicine, Iran University of Medical Sciences, Tehran, Iran

Alireza Tabibzadeh: Department of Virology, Faculty of Medicine, Iran University of Medical Sciences, Tehran, Iran

Shaghayegh Saed: Department of Virology, Faculty of Medicine, Iran University of Medical Sciences, Tehran, Iran

Hossein Ajdarkosh: Gastrointestinal and liver diseases research center, Iran University of Medical Sciences, Tehran, Iran

Mohammad Hadi Karbalaie Niya: Department of Virology, Gastrointestinal and liver diseases research center, Faculty of Medicine, Iran University of Medical Sciences, Tehran, Iran (* Corresponding author) Karbalaie.mh@iums.ac.ir

Abstract

Monkeypox is a smallpox-like viral infection caused by a virus of common origin between humans and animals, which belongs to the genus *Orthopoxvirus*, the *Poxviridae* family, and sub-family *Chordopoxvirinae*. The virus was first isolated in 1958 from a group of sick *Macaca cynomolgus* monkeys. Human infection with the *monkeypox virus* was first described in Central Africa in 1970 in a 9-month-old child from Zaire (1, 2). The disease is more common in the Congo basin countries of Africa and possibly West Africa, as well as the majority of human cases are reported from Congo basin countries (3, 4).

Smallpox is a serious, contagious, and sometimes fatal infectious disease, and its name in Latin means "speckled" and refers to bumps that appear on the skin of the affected person's face and body. Smallpox has been prevalent for thousands of years but has now been eradicated after a successful worldwide vaccination program. The last natural case in the world occurred in Somalia in 1977. After removing the disease from the world, routine vaccination against smallpox was stopped among the public because it was no longer necessary to prevent. In 1970, when an infection with smallpox was close to being eradicated, a previously unknown *Orthopox virus* called *monkeypox* was detected in humans. The first known human case in the Équateur province of the Democratic Republic of the Congo occurred when a 9-month-old infant contracted a smallpox-like disease that was eventually confirmed by the World Health Organization as monkeypox in humans (3). Other similar cases occurred in Ivory Coast, Libya, Nigeria, and Sierra Leone between 1970 and 1971, which were attributed to monkeypox infection (2).

The *monkeypox virus* was first isolated in 1958 from vesiculopustular lesions among monkeys kept at the Copenhagen State Serum Institute (5). The close resemblance between smallpox and monkeypox in captive monkeys focused attention on the *monkeypox virus* as a potential threat to smallpox eradication.

Before 1970, monkeypox was known only in inhumane hosts. Between 1970 and 1986, 10 cases of monkeypox were reported in humans from West African countries (Sierra Leone, Nigeria, Libya, and Ivory Coast) and 394 cases from the Democratic Republic of the Congo, Cameroon and Central African Republic (2).

Monkeypox was limited to rainforests in central and West Africa until 2003 when the first cases were reported in the Western Hemisphere. In late spring 2003, several people in the U.S. Midwest were identified following exposure to meadow dogs (a rodent of the *Cynomys* species) infected with the *monkeypox virus* with a fever, rash, respiratory symptoms, and lymphadenopathy (6).

Genomic sequencing of *monkeypox* clades isolated from the United States, West and Central Africa has determined the presence of two distinct clades of the virus. U.S. isolates were identical to west African clades. The clinical course of the disease was milder among people infected with the West African clade with minimal transmission from human to human compared to those infected with clades in the Central African region (7). In 2010, using the animal model of the prairie dogs in a re-independent study, it was confirmed that the Congo Basin *monkeypox virus* clade was more malignant than the *monkeypox virus* clades in West Africa (8). Therefore, the aim of this study was to provide general information about virology, clinical, diagnostic, virulence, control, and treatment of this viral infection.

The *Monkeypox virus* belongs to the *Poxviridae* family, which also includes the *bovine smallpox virus*, *vaccinia*, and *variola* (smallpox). *Poxviruses* are the largest known vertebrate infecting viruses that infect humans and other vertebrates (subfamily *Chordopoxvirinae* species) as well as arthropods (subfamily *Entomopoxvirinae* species). There are about 70 known species of *Poxviruses*, classified in 28 genera and two subfamilies of *Chordopoxvirinae* and *Entomopoxvirinae*. The virions of these viruses contain the linear double-stranded deoxyribonucleic acid genome (dsDNA) and enzymes that synthesize messenger ribonucleic acid (mRNA). These viruses multiply in the cytoplasm of host cells (2).

Keywords

Monkeypox,
Zoonotic infection,
Reemerging disease

Received: 04/03/2023

Published: 06/05/2023

The *Chordopoxvirinae* subfamily contains about ten genera that are genetically and antigenic related. The *Orthopoxvirus* genus of the virus includes *camelpox*, *bovine pox*, *Ectromelia*, *monkeypox*, *raccoon pox*, *Skunkpox*, *gerbil pox*, *Uasin Gishu (horsepox virus)*, *vaccinia*, *variola* and *Vel pox* (a rodent resembling mice). Many *smallpox viruses* are associated with a particular vertebrate species, suggesting that transmission of these viruses preferably occurs among certain species of vertebrates. Although random transmission to different vertebrate species can occur, no clinical and pathological conditions have been observed in infected hosts leading to the preservation of the virus in these accidentally infected species (9). *Orthopoxviruses* that can infect humans include *variola*, *vaccinia*, *bovine smallpox*, and *monkeypox virus*. The *variola virus* only infects humans, and the *Vaccinia virus* is a vaccine clade that does not exist in nature and is used to vaccinate smallpox. The *Vaccinia virus* originated in the 18th century from an unknown vertebrate species. *Bovine smallpox* can infect cats and cows and transmit the infection to humans as well (2).

Monkeypox is also a rodent-infecting virus most seen in West and Central Africa. Unlike *smallpox*, the *monkeypox virus* can infect rabbit skin and can be serially transmitted through mouse inoculation. Four viral *Orthopoxviruses* that can infect humans cause macroscopic lesions on the inoculated chorioallantoic membrane of embryonic eggs (2). These viruses also differ in the ability to replicate in different tissue culture cells. Currently, however, the clearest results for recognizing differences have been obtained by restrictive patterns of viral DNA endonuclease (10). Some genetic differences have been observed between *monkeypox viruses* isolated from regions in west and central Africa. Genomic studies have shown strong evidence that the *monkeypox virus* is isolated from the ancestors of the *variola virus*. This is important because some researchers have been given the possibility that *variola* may evolve again from the *monkeypox virus*. Prior to the development of molecular methods, significant efforts were made to detect these four viruses using serological reactions. The results of these studies showed that these viruses share most antigens (11). Results were obtained using absorbed serum in agar diffusion gel test, but were quickly replaced by studies on biological characteristics and DNA limiting patterns. The development of relatively specific antigens has been very efficient for serological studies in humans and animals. For example, this is essential in the possible rapid diagnosis of infection caused by viruses belonging to the orthopox group of viruses, as well as differentiation from *chickenpox*, as it may cause confusion in adopting clinical measures. For this purpose, it is recommended that the shells of waste be sent to the diagnostic laboratory without a transfer device. Investigation of lesion shells with electron microscopy allows differentiation of *orthopox* and *herpes viruses*. *Smallpox viruses* can be detected in more than 95 percent of lesions, while the *varicella-zoster virus* can only be detected in half of the material from *chickenpox* cases. That means negative electron microscopy samples are highly unlikely to be infected with the *monkeypox virus* (2, 12, 13).

Poxviruses are one of the largest and most complex viruses (14). They are brick-shaped particles that vary in width from 220 nm to 450 nm in length and 140 nm to 260 nm in width (15). Therefore, the *monkeypox virus* is so large that it can be seen by light microscopy and its structure can be solved by electron microscopy. However, a higher-than-limit magnification provided by electron microscopy is required for its ultrastructural separation. The virion consists of four main elements: core, lateral objects, outer membrane, and outer lipoprotein coating. The central core contains double-stranded viral DNA (dsDNA) and core fibers and is surrounded by a solid layer of rod-shaped structures known as the palisade layer. The central nucleus, palisade layer, and lateral objects are enclosed by the outer membrane, which is composed of many surface tubules. Spontaneously released virions often have external lipoprotein coatings, while virions released by cell degradation lack this coating. An adult virion contains at least 80 viral proteins (16). The *monkeypox virus* genome is a large linear molecule (197,000 open pairs) of dsDNA, ranked among the largest viral genomes (16). Each end of the genome contains identical but opposite-directional endings with a size of about 6,000 bp (17) with a set of short burst iterations (18) and end-series pin rings (19). The genome consists of about 190 non-overlapping open reading frames (ORF) (more than 180 base pairs in length), containing at least 60 amino acid residues. Of these, there are four in reverse terminal replication (17, 20). The content of guanine and cytosine DNA of the *monkeypox virus* is low and about 31.1% (21). The two distinct genetic categories of the *monkeypox virus* include the clades of West Africa and Central Africa (16).

Conflicts of interest: None

Funding: None

Cite this article as:

Razizadeh MH, Bouzari B, Tabibzadeh A, Saed S, Ajdarkosh H, Karbalaie Niya MH. A Comprehensive Review on Monkeypox. *Razi J Med Sci.* 2023;30(2): 10-24.

***This work is published under CC BY-NC-SA 3.0 licence.**

مقدمه

آبله میمون یک عفونت ویروسی آبله مانند است که توسط ویروسی با منشأ ژئونوز (Zoonosis)، که متعلق به جنس ارتوپاکس ویروس، خانواده *Poxviridae* و زیر خانواده *Chordopoxvirinae* است، ایجاد می شود. این ویروس برای اولین بار در سال ۱۹۵۸ از گروهی از میمون های *Macaca cynomolgus* بیمار جدا شد. عفونت انسان با ویروس آبله میمون اولین بار در آفریقای مرکزی در سال ۱۹۷۰ در یک کودک ۹ ماهه از کشور زئیر توصیف شد (۱). این بیماری در کشورهای حوزه کنگو آفریقا و احتمالاً غرب آفریقا شایع تر است و همچنین اکثر موارد انسانی از کشورهای حوزه کنگو گزارش شده است (۲).

آبله یک بیماری عفونی جدی، مسری و گاهی کشنده است و نام آن در زبان لاتین به معنای «خالداری» است و به برجستگی های اطلاق می شود که روی پوست صورت و بدن فرد مبتلا ظاهر می شود. آبله از هزاران سال پیش شیوع داشته اما اکنون پس از یک برنامه موفق واکسیناسیون در سراسر جهان ریشه کن شده است. آخرین مورد طبیعی در جهان در سال ۱۹۷۷ در سومالی رخ داد. پس از حذف این بیماری از جهان، واکسیناسیون معمول علیه آبله در بین مردم متوقف شد زیرا دیگر لزومی برای پیشگیری احساس نمی شد. در سال ۱۹۷۰، زمانی که عفونت با آبله نزدیک به ریشه کن شدن بود، یک ویروس ارتوپاکس که قبلاً شناخته نشده بود به نام آبله میمون در انسان شناسایی شد. اولین مورد انسانی شناخته شده در استان ایکواته زئیر زمانی رخ داد که یک نوزاد ۹ ماهه به بیماری شبیه آبله مبتلا شد که در نهایت توسط سازمان بهداشت جهانی به عنوان آبله میمون در انسان تأیید شد (۳). موارد مشابه دیگری نیز که در سال های ۱۹۷۰-۱۹۷۱ از ساحل عاج، لیبی، نیجریه و سیرالئون رخ داده است که به عفونت آبله میمون نسبت داده شدند (۱).

ویروس آبله میمون نخستین بار در سال ۱۹۵۸ از ضایعات وزیکول (Vesicle) (ریز کیسه) و پوستول (Pustule) (چرک دانه) دار در میان میمون های نگهداری شده در مؤسسه سرم دولتی کپنهاگ جداسازی شد (۴). شباهت نزدیک بین آبله و آبله میمون در میمون های در اسارت، توجهات را به ویروس آبله میمون به عنوان

یک تهدید بالقوه برای ریشه کنی آبله معطوف کرد. قبل از سال ۱۹۷۰، بیماری آبله میمون فقط در میزبان های غیرانسانی شناخته شده بود. بین سال های ۱۹۷۰ و ۱۹۸۶، ۱۰ مورد آبله میمون در انسان از کشورهای غرب آفریقا (سیرالئون، نیجریه، لیبی و ساحل عاج) و ۳۹۴ مورد از کشورهای حوزه کنگو کامرون، جمهوری آفریقای مرکزی و زئیر گزارش شدند (۱).

آبله میمون تا سال ۲۰۰۳ که اولین موارد در نیمکره غربی گزارش شد به جنگل های بارانی مرکز و غرب آفریقا محدود بود. در اواخر بهار ۲۰۰۳، افراد متعددی در غرب میانه ایالات متحده شناسایی شدند که به دنبال قرار گرفتن در معرض سگ های چمنزار (چوندهای از گونه *Cynomys*) آلوده به ویروس آبله میمون دچار تب، بثورات، علائم تنفسی و لنفادنوپاتی شده بودند (۵).

توالی یابی ژنومی سویه های آبله میمون جدا شده از آمریکا، غرب و آفریقای مرکزی، وجود دو تبار شاخه (*Clade*) مجزا از ویروس را مشخص کرده است. ایزوله های ایالات متحده با سویه های غرب آفریقا یکسان بودند. سیر بالینی بیماری در میان افراد آلوده به تبار شاخه غرب آفریقا خفیف تر با حداقل انتقال از انسان به انسان در مقایسه با افراد آلوده به سویه های منطقه آفریقای مرکزی بود (۶). در سال ۲۰۱۰، با استفاده از مدل حیوانی سگ چمنزار در یک مطالعه مستقل مجدد تأیید شد که سویه ویروس آبله میمون حوضه کنگو بدخیم تر از سویه ویروس آبله میمون در غرب آفریقا است (۷). با توجه به این امر، هدف از این مطالعه فراهم آوردن اطلاعاتی کلی در ارتباط با خصوصیات ویروس شناسی، بالینی، تشخیصی، بیماری زایی، کنترل و درمان این عفونت ویروسی می باشد.

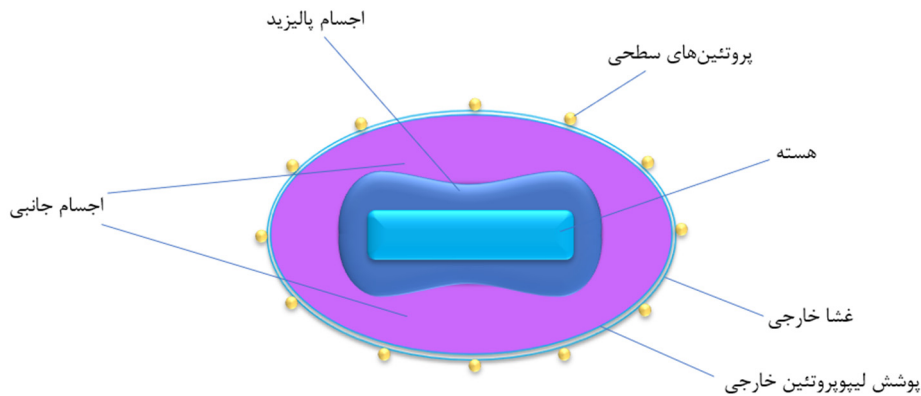
آبله میمون نیز یک ویروس آلوده کننده چونندگان است که بیشتر در غرب و مرکز آفریقا دیده می شود. برخلاف آبله، ویروس آبله میمون می تواند پوست خرگوش را آلوده کند و می تواند به صورت سریالی از طریق تلقیح داخل مغزی موش منتقل شود. چهار ارتوپاکس ویروسی که می توانند انسان را آلوده کنند، ضایعاتی با مشخصه ماکروسکوپی روی غشای کوریوآلانتوتیک تلقیح شده تخم مرغ جنین دار شده ایجاد می کنند (۱). این ویروس ها همچنین در توانایی

طبقه‌بندی

ویروس آبله میمون متعلق به خانواده *Poxviridae* است که شامل ویروس‌های آبله گاوی، واکسینیا و واریولا (آبله) نیز می‌شود. ویروس‌های پاکس بزرگترین ویروس‌های شناخته شده آلوده کننده مهره داران هستند که انسان و سایر مهره داران (گونه‌های زیر خانواده *Chordopoxvirinae*) و همچنین بند پا یان (گونه‌های زیر خانواده *Entomopoxvirinae*) را آلوده می‌کنند. حدود ۷۰ گونه شناخته شده از ویروس‌های پاکس وجود دارد که در ۲۸ جنس و دو زیر خانواده *Chordopoxvirinae* و *Entomopoxvirinae* طبقه‌بندی شده‌اند. ویروئین این ویروس‌ها حاوی ژنوم دئوکسی ریبونوکلیک اسید دو رشته‌ای خطی (dsDNA) و آنزیم‌هایی هستند که ریبونوکلیک اسید پیام رسان (mRNA) را سنتز می‌کنند. این ویروس‌ها در سیتوپلاسم سلول‌های میزبان تکثیر می‌شوند (۱).

زیر خانواده *Chordopoxvirinae* شامل حدود ده جنس است که از نظر ژنتیکی و آنتی‌ژنی مرتبط هستند. جنس ارتوپاکس ویروس شامل آبله شتر، آبله گاوی، اکتروملیا، آبله میمون، آبله راکون، اسکانک پاکس (skunkpox)، آبله ژربیل، اواسین گیشو (ویروس آبله اسب)، واکسینیا، واریولا و آبله ول (نوعی چونده شبیه موش) است. بسیاری از ویروس‌های آبله با یک گونه مهره‌دار خاص مرتبط هستند، که نشان می‌دهد انتقال این ویروس‌ها ترجیحاً در میان گونه‌های خاصی از مهره‌داران اتفاق می‌افتد. اگرچه انتقال تصادفی به گونه‌های مختلف مهره‌دار می‌تواند رخ دهد، هیچ شرایط بالینی و آسیب‌شناختی در میزبان‌های آلوده مشاهده نشده که منجر به حفظ ویروس در این گونه‌های تصادفاً آلوده شده شود. ویروس‌های ارتوپاکس که می‌توانند انسان را آلوده کنند عبارت از واریولا، واکسینیا، آبله گاوی و ویروس آبله میمون می‌باشند. ویروس واریولا فقط انسان را مبتلا می‌کند و ویروس واکسینیا یک سویه واکسینی است که در طبیعت وجود ندارد و برای واکسیناسیون آبله استفاده می‌شود. ویروس واکسینیا در قرن هجدهم از یک گونه مهره‌دار ناشناخته نشأت گرفته است. آبله گاوی می‌تواند گربه‌ها و گاوها

تکثیر در سلول‌های کشت بافت مختلف متفاوت هستند. با این حال، در حال حاضر، واضح‌ترین نتایج برای شناخت تفاوت‌ها، توسط الگوهای محدود کننده اندونوکلتاز DNA ویروسی به دست آمده‌اند (۱). برخی اختلافات ژنتیکی بین ویروس‌های آبله میمون جدا شده از مناطق غرب و مرکز آفریقا مشاهده شده است. مطالعات ژنومی شواهد قوی مبنی بر اینکه ویروس آبله میمون از اجداد ویروس واریولا جدا است را نشان داده‌اند. این امر از آنجا مهم است که برخی از محققان احتمال داده بودن که واریولا ممکن است دوباره از ویروس آبله میمون تکامل یابد. پیش از گسترش روش‌های مولکولی، تلاش‌های قابل توجهی برای تشخیص این چهار ویروس با استفاده از واکنش‌های سرولوژیکی انجام شد. نتایج این مطالعات نشان از این داشت که، این ویروس‌ها اکثر آنتی‌ژن‌ها را به اشتراک می‌گذارند (۱). نتایجی نیز با استفاده از سرم‌های جذب شده در آزمایش‌های آگار ژل دیفیوژن به دست آمدند، اما به سرعت توسط مطالعات بر روی ویژگی‌های بیولوژیکی و الگوهای محدودکننده DNA جایگزین شدند. توسعه آنتی‌ژن‌های نسبتاً اختصاصی برای بررسی‌های سرولوژیکی در انسان و حیوانات بسیار کارآمد بوده است. برای مثال، این امر در تشخیص احتمالی سریع عفونت ناشی از ویروس‌های متعلق به گروه ارتوپاکس ویروس، و همچنین تمایز از آبله مرغان ضروری است، زیرا ممکن است باعث سردرگمی در اتخاذ اقدامات بالینی شود. برای این منظور توصیه می‌شود پوسته‌های ضایعات بدون وسیله انتقال به آزمایشگاه تشخیصی ارسال شوند. بررسی پوسته‌های ضایعات با میکروسکوپی الکترونی امکان تمایز ویروس‌های ارتوپاکس و هرپس را فراهم می‌کند. ویروس‌های آبله را می‌توان در بیش از ۹۵ درصد ضایعات شناسایی کرد، در حالی که ویروس واریولا سلازو ستر تنها در نیمی از موارد آبله مرغان قابل تشخیص است. این بدان معناست که نمونه‌های منفی میکروسکوپ الکترونی بسیار بعید است که آلوده به ویروس آبله میمون باشند (۱، ۸).



شکل ۱- ساختار ویروس آبله میمونی

آلوده کند و عفونت را به انسان نیز منتقل کند (۱).

ساختار ژنومی

ژنوم ویروس آبله میمون یک مولکول خطی بزرگ (۱۹۷ هزار جفت باز) از dsDNA است که در میان بزرگترین ژنوم‌های ویروسی قرار دارد. هر انتهای ژنوم حاوی انتهای یکسان اما با جهت مخالف با اندازه حدود ۶ هزار جفت باز با مجموعه‌ای از تکرارهای پشت سر هم کوتاه و حلقه‌های سنجاق سری انتهایی است. ژنوم شامل حدود ۱۹۰ چارچوب خوانش باز (ORF) غیر همپوشان (طول بیش از ۱۸۰ جفت باز) است که حاوی حداقل ۶۰ باقی مانده اسید آمینه می‌باشد. از این تعداد، چهار مورد در تکرار ترمینال معکوس وجود دارند. محتوای گوانین و سیتوزین DNA ویروس آبله میمون کم و در حدود ۳۱/۱٪ است. دو دسته ژنتیکی متمایز ویروس آبله میمون شامل تبار شاخه غرب آفریقا و آفریقای مرکزی می‌باشد (۱۱).

توالی یابی کل ژنوم بسیاری از ارتوپاکس ویروس‌ها درجه بالایی از همسانی را در ژن‌هایی که در مرکز قرار دارند و تنوع بالایی را در ژن‌هایی که در انتهای هر دو طرف ژنوم قرار دارند نشان داده‌است. ژن‌های حفاظت‌شده ارتوپاکس ویروس عمدتاً در عملکردهای ضروری ویروسی مانند تکثیر و سرهم بندی (Assembly) ویریون‌ها نقش دارند و خوانش‌های متفاوت انتهای ژنوم احتمالاً در حدت ارتوپاکس ویروس‌های مختلف نقش دارند. بسیاری از ژن‌های انتهایی با تداخل در سیگنال‌دهی، ارائه و تشخیص

ویژگی‌های ظاهری

پاکس ویروس‌ها از بزرگترین و پیچیده‌ترین ویروس‌ها به حساب می‌آیند (۹). آن‌ها ذرات آجری شکلی هستند که اندازه آن‌ها از ۲۲۰ نانومتر تا ۴۵۰ نانومتر در طول و ۱۴۰ نانومتر تا ۲۶۰ نانومتر در عرض متغیر است (۱۰). بنابراین، ویروس آبله میمون به اندازه‌ای بزرگ است که می‌توان آن را با میکروسکوپ نوری مشاهده نمود و ساختار آن از طریق میکروسکوپ الکترونی قابل حل است. با این حال، بزرگنمایی بالاتر از حد ارائه شده توسط میکروسکوپ الکترونی برای تفکیک فراساختار آن مورد نیاز است. ویریون از چهار عنصر اصلی تشکیل شده‌است: هسته، اجسام جانبی، غشای خارجی و پوشش لیپوپروتئین خارجی که این بخش‌ها در شکل ۱ نشان داده شده‌اند. هسته مرکزی حاوی دو رشته‌ای ویروسی (dsDNA) و فیبریل‌های هسته است و توسط لایه‌ای محکم از ساختارهای میله‌ای شکل که به عنوان لایه پالیزید شناخته می‌شود، احاطه شده‌است. هسته مرکزی، لایه پالیزید و اجسام جانبی توسط غشای بیرونی که از توپول‌های سطحی زیادی تشکیل شده‌است به هم محصور شده‌اند. ویریون‌های خود به خود آزاد شده اغلب دارای پوشش لیپوپروتئینی خارجی هستند، در حالی که ویریون‌های آزاد شده در اثر تخریب سلولی فاقد این پوشش هستند. یک ویریون بالغ حاوی حداقل ۸۰ پروتئین ویروسی است (۱۱).

آنتی‌ژن‌ها و آپوپتوز به فرار ایمنی کمک می‌کنند (۱۱).

معرفی کرده‌اند (۱۴، ۱۵).

طیف میزبانی

همان‌طور که اشاره شد، ایزوله‌های ویروس آبله میمون بر اساس تفاوت‌های ژنتیکی و فنوتیپی به دو تبار شاخه غرب آفریقا و تبار شاخه کنگو تقسیم‌بندی می‌شوند (۶). شایان ذکر است که چندین مطالعه نشان داده‌اند که علائم بالینی بین عفونت‌های ناشی از ویروس‌های هر دو گروه مشابه است (۱۲). اولین مشاهده عفونت آبله میمون در سال ۱۹۵۸ در طی شیوع بیماری راش پوسچولار (Pustular rash) در *Macaca fascicularis* که از سنگاپور به کپنهاگ، دانمارک وارد شد، گزارش شد (۱۳). علیرغم نام‌گذاری به نام اولین میزبان توصیف شده، نخستین‌های غیرانسانی میزبان تصادفی ویروس آبله میمون هستند (۱۴).

بینش‌های بیشتر در مورد طیف گونه‌های حساس به عفونت ویروس آبله میمون با مطالعات آزمایشگاهی و بررسی‌های میدانی به دست آمد. عفونت آبله میمون در طیف وسیعی از جوندگان گزارش شده‌است، از جمله این جوندگان می‌توان به موش (*Mus musculus*)، خرگوش (*Oryctolagus cuniculus*)، همستر، *Marmota monax*، موش دوپا (گونه *Jaculus*)، و خارپشت (*africanus*) اشاره کرد. به‌طور مشابه، بر اساس روش‌هایی مانند جداسازی ویروسی، سنجش مولکولی، یا عفونت تجربی، حساسیت به عفونت با ویروس آبله میمون در مورچه‌خواران (*Myrmecophaga tridactyla*)، سگ‌های چمنزار دم سیاه (*Cynomys ludovicianus*)، اپوسوم‌های جنوبی (*Didelphis marsupialis*)، اپوسوم‌های دم دار (*Monodelphis domestica*)، جوجه تیغی‌های آفریقایی (گونه *Atelerix*) و چندین گونه از نخستین‌های غیرانسانی گزارش شده‌است. علاوه بر این، بررسی‌های سرولوژیکی چندین جونده آفریقایی، از جمله موش‌های صحرائی غول‌پیکر (گونه *Cricetomys*)، موش زمستان خواب آفریقایی (گونه *Graphiurus*)، سنجاب‌های طناب‌دار (گونه *Funisciurus*) و سنجاب‌های خورشیدی (گونه *Heliosciurus*) را به‌عنوان میزبان‌های اصلی در آفریقا

پاتوژنز

پاتوژنز بیماری آبله میمون تاکنون به صورت کامل شناخته نشده‌است و اطلاعات موجود عمدتاً از مطالعات حیوانی به دست آمده‌اند. دیده شده‌است که سیر بیماری در سگ‌های چمنزار دم سیاه (*Cynomys ludovicianus*) بیشتر از سایر مدل‌های حیوانی به عفونت انسانی شبیه است و این حیوانات دوره نهفتگی طولانی مدت و ایجاد بثورات پوستی را تجربه می‌کنند (۱۶).

ویروس آبله میمون ابتدا در محل ورود ویروس (از طریق تنفسی، از راه پوست، یا از طریق تماس با مخاط) متصل و تکثیر می‌شود و این عفونت موضعی با یک پاسخ التهابی شدید همراه است که مشخصه آن نکروز سلولی، فاگوسیتوز، واسکولیت و تکثیر موضعی ویروس آبله میمون می‌باشد (۱). به دنبال این عفونت و تکثیر بالا، ویروس گسترش یافته و در غدد لنفاوی آن ناحیه و سپس در جریان خون وارد می‌شود که منجر به ویرمی اولیه گذرا می‌شود. در ادامه، ویروس در طحال، کبد، مغز استخوان و سایر اندام‌های رتیکولاندوتلیال تکثیر می‌شود، اما می‌توان آن را در سایر اندام‌ها مانند روده کوچک نیز شناسایی کرد. پس از این، یک دوره ویرمی ثانویه رخ می‌دهد و آلودگی سایر اندام‌ها منجر به علائم بالینی بیماری از جمله ضایعات پوستی منتشره می‌شود. آنتی‌بادی‌های علیه آبله میمون را می‌توان همزمان یا مدت کوتاهی پس از تظاهر ضایعه پوستی شناسایی کرد (۱۱).

مطالعه انجام شده بر روی مدل سگ چمنزار نشان داد که روز دوازدهم پس از عفونت نقطه زمانی مهمی است که با مرگ ناگهانی، تولید یکنواخت آنتی‌بادی و اوج بار ویروسی مرتبط است. همچنین، این دوره تنها زمانی بود که در آن ویروس زنده از نمونه‌های خون به دست آمد (۱۷).

تغییرات هیستوپاتولوژیک داخل سلولی و همچنین در بافت‌ها که به عفونت ویروسی نسبت داده می‌شوند، در حدود روز ششم در اندام‌های آسیب دیده مشاهده

دار مشخص و بیماری شدیدتری نسبت به انتقال از روش‌های غیرتهاجمی شود. تظاهرات بالینی آبله میمون شباهت زیادی به آبله دارد، اگرچه از نظر بالینی خفیف تر است. تفاوت اصلی که آبله میمون را از آبله متمایز می‌کند، بزرگ شدن غدد لنفاوی (لنفادنوپاتی) است (۱۱).

بیماری آبله میمونی در انسان را می‌توان به دو دوره اولیه و دوره بثورات تقسیم کرد. دوره اولیه با تب، سردرد، لرز یا تعریق، گلودرد، درد عضلانی، کمبود انرژی و لنفادنوپاتی تعریف می‌شود. دوره بثورات معمولاً ۱ تا ۳ روز پس از شروع تب و لنفادنوپاتی ظاهر می‌شود و با چند تا چند هزار ضایعه راش مشخص می‌شود (۲۰). ضایعات به‌طور همزمان ظاهر می‌شوند و تقریباً با سرعت یکسانی تکامل می‌یابند. ضایعات از ماکول به پاپول، وریکول، پوسچول و در نهایت به پوسته پیشرفت می‌کنند. توزیع آن‌ها عمدتاً محیطی است اما می‌تواند کل بدن را در طول یک بیماری شدید پوشش دهد. بسته به شدت بیماری، حدود ۲ تا ۳ هفته طول می‌کشد تا ضایعات خشک و پوسته پوسته شوند (۲۱). بیمارانی که در برابر آبله با واکسن واکسینیاویروس واکسینه شده‌اند ضایعات کمتری نسبت به افراد واکسینه نشده دارند (۲۲).

بیماران اغلب علائم گوارشی مانند تهوع، استفراغ، اسهال و از دست دادن اشتها را تجربه می‌کنند. ضایعات دهان و دستگاه گوارش نیز می‌تواند آشکار شوند. آسیب‌پذیری پوست در اثر بثورات می‌تواند منجر به عفونت باکتریایی ثانویه و کم‌آبی شود. عفونت‌های چشمی با ویروس آبله میمون و همچنین عفونت‌های باکتریایی ثانویه چشمی نیز ممکن است رخ دهند و اغلب چشم بیمار را متورم، قرمز و حساس به نور می‌کند و حتی می‌تواند منجر به از دست دادن بینایی شود. دستگاه تنفسی نیز می‌تواند تحت تأثیر عفونت قرار گیرد. بیماران ممکن است با سرفه، مشکل در تنفس یا برونکوپنومونی به پزشک مراجعه کنند. سایر عوارض شامل انسفالیت و سپسیس است (۲۳). میزان مرگ و میر در بیماران واکسینه نشده بین ۱ تا ۱۱ درصد است و به‌طور کلی در موارد آلوده به تبار شاخه آفریقا مرکزی

می‌شوند (۱۷). یکی از ویژگی‌های هیستوپاتولوژیکی عفونت‌های پاکس ویروسی، اجسام انکلوژن سیتوپلاسمی هستند. این اجسام به دو صورت دیده می‌شوند: اجسام انکلوژن نوع A، که در آن ویرون‌ها در یک ساختار داخل سیتوپلاسمی قرار می‌گیرند، و اجسام انکلوژن نوع B (اجسام گوارزری)، که اطراف هسته هستند و حاوی ویروپلاسم و ذرات ویروسی در حال بلوغ هستند (۱۱). برخی از بافت‌ها نیز تغییرات هیستوپاتولوژیک برجسته‌ای را در این مرحله از عفونت نشان می‌دهند. در نمونه‌های طحال معمولاً نفوذ نوتروفیل‌ها در پالپ قرمز و افزایش سلول‌های آپوپتوز یا نکروز شده دیده می‌شوند. برعکس، در کبد فقط روند حداقلی افزایش سلول‌های آپوپتوز شده مشاهده می‌شود، حتی اگر این بافت‌ها به‌طور کلی دارای بارهای ویروسی بالایی باشند (۱۷).

در حالی که دو تبار شاخه ویروس آبله میمون یعنی تبار شاخه‌های آفریقای مرکزی و آفریقای غربی سیر آغاز و دامنه علائم بالینی مشابهی را در مدل حیوانی سگ چمنزار نشان می‌دهند، تفاوت‌های پاتولوژیک خاصی در بین آن‌ها دیده شده است. به‌طور کلی، تبار شاخه آفریقای مرکزی با سرعت بیشتری گسترش می‌یابد، به میزان بیشتری در بافت‌ها انباشته می‌شود و در مقایسه با تبار شاخه غرب آفریقا باعث مرگ و میر (موربیدیتی) بیشتری در حیوانات می‌شود (۷، ۱۷).

یافته‌های بالینی

اکثر افراد آلوده به آبله میمون علامت دار هستند، اما عفونت تحت بالینی (بدون علامت) نیز در حدود ۳۰٪ بیماران دیده شده است (۱۱). اطلاعات محدودی در مورد دوره کمون آبله میمون در انسان در دسترس است، اگرچه بررسی‌های این دوره را بین ۵ تا ۱۳ روز گزارش کرده‌اند (۱۸). طولانی‌ترین دوره کمون ثبت شده برای این بیماری تقریباً ۱۷ روز بوده است (۱۹). با این حال، برای احتیاط بیشتر حداکثر دوره کمون ۲۱ روز در نظر گرفته می‌شود. دوره کمون، تظاهرات، شدت و مدت بیماری نیز می‌تواند تحت تأثیر مسیر عفونت قرار گیرند. برای مثال، عفونت از طریق گزش می‌تواند منجر به دوره کمون کوتاه‌تر، عدم وجود یک مرحله تب

می شود (۲۷). ریزش ویروس از طریق ادرار و مدفوع نیز مستند شده است که می تواند دلیلی بر وجود سایر منابع عفونت باشد (۱۷). انتقال ثانویه از انسان به انسان از تماس مستقیم با مایعات بدن و ترشحات افراد آلوده رخ می دهد. انتقال تنفسی نیز از طریق تماس مستقیم با قطرات بزرگ تنفسی پس از تماس چهره به چهره طولانی مدت صورت می گیرد. انتقال همچنین می تواند از طریق اشیاء آلوده به ویروس مانند رختخواب و لباس رخ دهد (۲۸). انتقال ویروس از زنان باردار آلوده به جنین نیز دیده شده است. اطلاعات محدودی در مورد انتقال عفونت آبله میمون انسانی به صورت عمودی در بارداری در دسترس است. با این حال، مواردی از سقط جنین گزارش شده است (۲۹). بیماران از ابتدای بیماری (تب) عفونی هستند و ضایعات در تمام مراحل حاوی ویروس عفونی هستند تا زمانی که پوستها جدا شوند و لایه تازه ای از پوست تشکیل شود که می تواند تا ۴ هفته طول بکشد (۱).

طی سالهای ۱۹۸۰-۱۹۸۶، بیش از ۷۰ درصد از عفونت‌های انسانی گزارش شده ناشی از انتقال اولیه از حیوانات بودند. عامل اصلی خطر برای انتقال اولیه تماس نزدیک با حیوانات آلوده هنگام شکار است (۳۰). انتقال ثانویه در افراد بدون سابقه واکسیناسیون آبله و کسانی که همراه با بیماران زندگی می کردند شایع تر بود. در میان افراد خانواده مبتلایان به آبله میمون در جمهوری دموکراتیک کنگو، نرخ حمله ۱/۳٪ برای افراد واکسینه شده علیه آبله در مقابل ۹/۳٪ برای افراد واکسینه نشده و ۱۱/۷٪ در گروه سنی ۰ تا ۴ سال مشاهده شد (۱۱).

مدلهایی که از داده‌های سال‌های ۱۹۸۱ تا ۱۹۸۶ استفاده می‌کردند، نرخ انتقال از انسان به انسان (R0) را ۰٫۸ محاسبه کردند و پیش‌بینی کردند که این بیماری بدون انتقال مکرر مشترک بین انسان و حیوان قادر به حفظ عفونت‌های انسانی نخواهد بود. با این حال، ممکن است که این مدل‌های قدیمی‌تر دیگر کارایی خاصی در نمایش دقیق پتانسیل اپیدمی این ویروس را نداشته باشند. این امر ممکن است به دلیل تغییرات در جمعیت‌ها، از جمله گسترش آیدز، تغییر دسترسی به

نسبت به آفریقای غربی بیشتر است (۱۱). آبله میمون می‌تواند از نظر بالینی شبیه بیماری‌های مختلف دارای راش باشد که باید در تشخیص افتراقی در نظر گرفته شوند. این بیماری‌ها شامل آبله (در طبیعت ریشه کن شده)، سرخک، عفونت‌های باکتریایی پوست، گال، سیفلیس، آلرژی‌های مرتبط با دارو و آبله مرغان هستند. آبله مرغان، که ناشی از هرپس ویروس واریسلا زوستر است، به دلیل شباهت در تظاهرات بالینی این دو بیماری، بیشتر از سایرین با آبله میمون اشتباه گرفته می‌شود (تا ۵۰٪ موارد در برخی از شیوع‌ها) (۲۴). برخلاف ضایعات آبله مرغان، ضایعات آبله میمون به‌طور همزمان ظاهر می‌شوند (ضایعات آبله مرغان به تدریج ظاهر می‌شوند) و روی صورت، بازوها و پاها متمرکز می‌شوند اما می‌توانند کل بدن را بپوشانند (ضایعات آبله مرغان عمدتاً در تنه ظاهر می‌شوند) (۲۵). ضایعات آبله میمون سخت، عمیق و با مرزهای مشخص محدود شده‌اند، در حالی که ضایعات آبله مرغان سطحی با مرزهای نامنظم هستند (۲۲). علاوه بر این، آبله مرغان دارای مرحله آغازین و سیر بالینی کوتاه‌تر و خفیف‌تری است، لنفادنوپاتی در آن نادر است و مرگ بسیار به ندرت دیده شده است (۱). با این حال، اخیراً گزارش شده است که بخش زیادی از بیماران مبتلا به آبله مرغان در جمهوری دموکراتیک کنگو با بثورات غیر معمول آبله مرغان و علائم و نشانه‌های بالینی مراجعه کردند (۲۶). عفونت همزمان با هر دو ویروس آبله میمون و ویروس واریسلا زوستر نیز چندین بار گزارش شده است. با این حال، تاکنون نقش واریسلا زوستر در اپیدمیولوژی ویروس آبله میمون مشخص نشده است (۱۱).

انتقال

ویروس آبله میمون می‌تواند هم از حیوان به انسان (انتقال اولیه) و هم از انسان به انسان (انتقال ثانویه) منتقل شود. ویروس می‌تواند از طریق پوست آسیب دیده، غشاهای مخاطی (چشم و دهان) و دستگاه تنفسی وارد بدن شود. انتقال اولیه حیوان به انسان از تماس مستقیم با مایعات بدن، مواد دفعی، یا قطرات تنفسی (کمترین کارایی را دارد) حیوانات آلوده حاصل

آبله میمون ویژگی بالینی قابل توجهی است که آن را از آبله متمایز می‌کند (۳۳).

روش‌های سرولوژیک شامل استفاده از روش الایزا برای تشخیص آنتی‌بادی‌های IgG و IgM و ایمونوهیستوشیمی برای تشخیص آنتی‌ژن ویروسی است. روش ایمونوشیمی نیز می‌تواند برای تمایز بین عفونت ویروس آبله و ویروس تبخال، با استفاده از آنتی‌بادی‌های پلی‌کلونال یا مونوکلونال علیه همه ارتوپاکس ویروس‌ها استفاده شود. مشخص شده‌است که آنتی‌بادی ضد ویروس و همچنین پاسخ‌های سلول T در زمان شروع بیماری افزایش می‌یابد. با این حال، IgM و IgG به ترتیب در حدود پنج روز و بیش از هشت روز پس از شروع بثورات در سرم بیمار تشخیص داده می‌شوند. با این حال، هیچ‌یک از این روش‌ها مختص آبله میمون نیست و می‌تواند نشان‌دهنده وجود سایر گونه‌های ارتوپاکس ویروس‌ها نیز باشد (۳۳). IgM می‌تواند برای ارزیابی عفونت آبله میمون در فردی با سابقه قبلی واکسیناسیون آبله استفاده شود (۳۳). تست مثبت IgM نشان‌دهنده مواجهه اخیر با ارتوپاکس ویروس‌ها (احتمالاً ویروس آبله میمون در مناطق بومی) در افراد واکسینه نشده و واکسینه شده‌است در حالی که تست IgG مثبت نشان می‌دهد که فرد قبلاً از طریق واکسیناسیون یا عفونت طبیعی در معرض ارتوپاکس ویروس‌ها قرار گرفته‌است. در نتیجه، وجود هر دو IgM و IgG در یک نمونه شواهد قوی برای مواجهه اخیر با ارتوپاکس ویروس‌ها در افرادی است که قبلاً واکسینه شده‌اند یا در معرض عفونت طبیعی قرار گرفته‌اند (۳۵). بنابراین، وجود IgM در افرادی که قبلاً علیه آبله در مناطق بومی آبله میمون واکسینه شده‌اند، نشان‌دهنده مواجهه اخیر با ویروس آبله میمون است (۳۳). ویروس آبله میمون در زیر میکروسکوپ الکترونی به صورت آجر مانند درون سیتوپلاسمی با اجسام جانبی و هسته مرکزی و با اندازه حدود ۲۰۰ تا ۳۰۰ نانومتر به نظر می‌رسد. البته این روش نیز یک روش اختصاصی نیست و صرفاً نشان‌دهنده عفونت با ارتوپاکس ویروس‌ها می‌باشد (۳۳).

امکانات مراقبت‌های بهداشتی، تغییر ساختار سنی جمعیت، اختلالات اکولوژیکی و غیره با شد (۱۱). با این وجود، مدل جدیدتر هیچ تغییری را در قابلیت انتقال آبله میمون پیشنهاد نمی‌کند (۳۱)، اما اذعان می‌کند که داده‌های نظارتی بیشتری برای ارزیابی قابلیت انتقال آبله میمون مورد نیاز است (۳۲).

تشخیص

تشخیص آبله میمون به چهار صورت مولکولی، فوتیپی، ایمونولوژیکی و استفاده از میکروسکوپ الکترونی انجام می‌شود (۳۳). تشخیص مولکولی شامل استفاده از تکنیک‌های PCR یا Real-time PCR است و توصیه می‌شود که این آزمایش در یک مرکز ایمنی زیستی سطح سه انجام شود (۳۴). تشخیص معمول DNA ویروس از نمونه‌های بالینی و همچنین از کشت‌های سلولی آلوده به ویروس و با هدف قرار دادن مناطق حفاظت شده ژن پروتئین پوشش خارج سلولی (B6R)، ژن DNA پلیمرز (E9L)، زیرواحد ۱۸ RNA پلیمرز وابسته به DNA (tpo18)، و ژن F3L انجام می‌شود. علاوه بر این، روش‌های مولکولی دیگر برای تشخیص این عفونت استفاده از Restriction length fragment polymorphism (RFLP) و Whole-genome sequencing می‌باشد. روش‌های Whole-genome sequencing به عنوان استاندارد طلایی برای تشخیص و روش Real-time PCR به عنوان روش رایج برای تشخیص مطرح است (۳۳).

برای تشخیص بالینی باید توجه داشت که دوره نهفتگی ویروس آبله میمون بین ۴ تا ۲۱ روز است و معمولاً آغاز آن همراه با علائم متعددی از جمله بزرگ شدن غدد لنفاوی، سردرد، تب، کمردرد، میالژی، ضعف و شدید، فارنژیت، تعریق و کسالت همراه است. مرحله بعدی همراه با بثورات و زیکولوپوستولار است که در عرض ۱۰-۱ روز پس از آغاز بیماری ظاهر می‌شوند و ابتدا در صورت و سپس در سراسر بدن پخش می‌شوند. ضایعات در بیماران مبتلا به ویروس آبله میمون به صورت یک شکل، به اندازه نخود و سخت است که یادآور بثورات آبله است. وجود لنفادنوپاتی در عفونت

خارج از اروپا توجهات بسیاری را به خود جلب کرد. در می ۲۰۲۲، در بریتانیا یک مورد از آبله میمونی را از شخصی که به تازگی از نیجریه برگشته بود، شناسایی شد. این شخص علائم راش پوستی را گزارش کرد و تشخیص آبله میمونی وی توسط تست PCR تأیید شد. چند روز بعد، ۲ شخص از یک خانواده که هیچ گونه سابقه مسافرت اخیر یا ارتباط با شخصی که به تازگی مسافرت کرده، نداشته‌اند، علائم راش پوستی را نشان دادند. تشخیص این ۲ نیز با استفاده از تست PCR انجام شد (۴۳).

در ۱۸ می ۲۰۲۲، پرتغال ۱۴ مورد MPXV را گزارش کرد که توسط PCR در لیسبون و رودخانه تاگس این موارد تأیید شده‌اند. همه موارد مردان با تظاهرات بالینی بثورات جلدی (برخی زخم)، تب، میالژی بودند هیچ یک از موارد نیاز به بستری در بیمارستان نداشتند. در ۲۰ می ۲۰۲۰، ۹ مورد تأیید شده اضافه شدند و تعداد کل موارد تأیید شده به ۲۳ نفر رسید. در دو مورد تبار شاخه غرب آفریقا شناسایی شد (۴۴). در ۱۹ می ۲۰۲۲ در اسپانیا هفت مورد تأیید شده و ۲۳ مورد مشکوک به MPX را گزارش شد که همگی در میان مردان بودند. در تاریخ ۲۰ می ۲۰۲۲، ۱۶ مورد تأیید شده اضافه گردید. در ۲۲ می هفت مورد دیگر تأیید شد و ۳۹ مورد مشکوک نیز در دست بررسی قرار گرفت (۴۳). در ۱۹ می ۲۰۲۲ در بلژیک یک مورد MPXV تأیید شده در مردی با سابقه سفر به لیسبون پرتغال گزارش شد. همکاری علائم مشابهی پیدا کرد و در ۲۰ می تأیید شد. تا ۲۲ می، در مجموع چهار مورد تأیید شده تا به حال گزارش شده است (۴۵، ۴۶). در ۱۹ می در آلمان اولین مورد MPXV در مردی با سابقه سفر به اسپانیا و پرتغال تأیید کرد. در ۲۰ می، دو مورد تأیید شده دیگر گزارش شد (۴۷). در ۲۰ می ۲۰۲۲، فرانسه اولین مورد تأیید شده MPXV خود را در مردی که سابقه سفر ندارد گزارش کرد، سه مورد مشکوک دیگر تحت بررسی می باشد (۴۸). در ۲۰ می ۲۰۲۲، ایتالیا یک مورد تأیید شده از MPX را در مردی گزارش کرد که نیاز به بستری شدن در بیمارستان داشت و سابقه سفر به اسپانیا داشت. در ۲۱ مه، دو مورد تأیید شده

پیشگیری و درمان

مطالعات نشان داده‌اند که واکسیناسیون علیه آبله در برابر سایر گونه‌های ارتوپاکس از جمله ویروس آبله میمون نیز ایمنی زایی می‌کند. بر اساس داده‌های موجود، حدود ۹۰ درصد موارد شناسایی شده نسبت به عفونت ارتوپاکس ویروس افراد واکسینه نشده هستند که بسیاری از آنها پس از اتمام برنامه ریشه‌کنی آبله متولد شده‌اند (۳۶). افرادی که قبلاً در برابر آبله واکسینه شده بودند، محافظت ۸۵٪ در برابر ویروس آبله میمون داشتند (۳۳، ۳۶، ۳۷). با این حال، منع استفاده از واکسن آبله در افراد مبتلا به HIV به دلیل احتمال بروز عوارض چالشی مهم در امر واکسیناسیون جمعیت می‌باشد (۳۸).

چندین ترکیب دارویی نتایج امیدوار کننده را در برابر گونه‌های ارتوپاکس ویروس نشان داده‌اند. سیدوفوویر (Cidofovir) با مهار DNA پلیمراز ویروسی از تکثیر انواع مختلفی ویروس‌ها دارد. CMX-001 یک نوع سیدوفوویر اصلاح شده است که سمیت کلیوی بسیار پایین‌تری نسبت به سیدوفوویر دارد. فعالیت ضد ویروسی CMX-001 علیه انواع گونه‌های ارتوپاکس ویروس نشان داده شده است. داروی ST-246 آزاد شدن ویروس‌های جدید از سلول را مهار می‌کند و نتایج امیدوار کننده‌ای را در برابر انواع گونه‌های ارتوپاکس ویروس از جمله ویروس واریولا نشان داده است (۳۹). ترکیب این داروها به همراه ایمنوگلوبولین واکسینیا برای درمان عوارض جانبی شدید مرتبط با واکسن مورد استفاده قرار گرفته‌اند (۴۰، ۴۱). در دستورالعمل منتشر شده در سال ۲۰۲۲ برای مدیریت زنان باردار مبتلا، استفاده از داروی تکوویریمات (Tecovirimat) که یک مهارکننده پروتئین پوششی (VP37) ارتوپاکس ویروس‌ها است، به همراه ایمنوگلوبولین واکسینیا توصیه شده است (۴۲). لازم است که توسعه راهبردهایی برای استفاده از این داروها در مناطق اندمیک در نظر گرفته شود (۲۲).

طغیان اخیر ویروس آبله میمونی

در سال ۲۰۲۲ میلادی، شیوع ویروس آبله میمون در

جدول ۱- جدول گسترش جهانی ویروس ابله ی میمون (به استثنای کشورهای بومی آفریقای) (۵۳)

ردیف	کشور	موارد تأیید شده	موارد مشکوک	مجموع	تاریخ گزارش اولین مورد	تاریخ بروز رسانی
۱	انگلستان	۳۶۶	۰	۳۶۶	۶ می ۲۰۲۲	۱۰ ژوئن ۲۰۲۲
۲	اسپانیا	۲۷۵	۰	۲۷۵	۱۸ می ۲۰۲۲	۱۰ ژوئن ۲۰۲۲
۳	پرتغال	۲۰۹	۰	۲۰۹	۱۸ می ۲۰۲۲	۹ ژوئن ۲۰۲۲
۴	آلمان	۱۶۵	۰	۱۶۵	۲۰ می ۲۰۲۲	۱۰ ژوئن ۲۰۲۲
۵	کانادا	۱۱۲	۲۳	۱۳۵	۲۰ می ۲۰۲۲	۱۰ ژوئن ۲۰۲۲
۶	فرانسه	۹۱	۰	۹۱	۲۰ می ۲۰۲۲	۹ ژوئن ۲۰۲۲
۷	هلند	۶۰	۰	۶۰	۲۰ می ۲۰۲۲	۹ ژوئن ۲۰۲۲
۸	آمریکا	۴۵	۰	۴۵	۱۸ می ۲۰۲۲	۹ ژوئن ۲۰۲۲
۹	ایتالیا	۳۲	۰	۳۲	۱۹ می ۲۰۲۲	۱۰ ژوئن ۲۰۲۲
۱۰	بلژیک	۲۴	۰	۲۴	۱۹ می ۲۰۲۲	۸ ژوئن ۲۰۲۲
۱۱	سوئیس	۱۴	۰	۱۴	۳۱ می ۲۰۲۲	۱۰ ژوئن ۲۰۲۲
۱۲	امارات متحده عربی	۱۳	۰	۱۳	۲۴ می ۲۰۲۲	۷ ژوئن ۲۰۲۲
۱۳	ایرلند	۹	۰	۹	۲۷ می ۲۰۲۲	۱۰ ژوئن ۲۰۲۲
۱۴	استرالیا	۸	۰	۸	۲۰ می ۲۰۲۲	۹ ژوئن ۲۰۲۲
۱۵	جمهوری چک	۶	۰	۶	۲۴ می ۲۰۲۲	۱ ژوئن ۲۰۲۲
۱۶	اسلوانی	۶	۰	۶	۲۰ می ۲۰۲۲	۶ ژوئن ۲۰۲۲
۱۷	سوئد	۶	۰	۶	۱۹ می ۲۰۲۲	۱۰ ژوئن ۲۰۲۲
۱۸	غنا	۵	۰	۵	۸ می ۲۰۲۲	۸ ژوئن ۲۰۲۲
۱۹	دانمارک	۴	۰	۴	۲۱ می ۲۰۲۲	۱۰ ژوئن ۲۰۲۲
۲۰	اسرائیل	۴	۰	۴	۲۱ می ۲۰۲۲	۹ ژوئن ۲۰۲۲
۲۱	فنلاند	۳	۰	۳	۲۷ می ۲۰۲۲	۹ ژوئن ۲۰۲۲
۲۲	مجارستان	۳	۰	۳	۳۱ می ۲۰۲۲	۱۰ ژوئن ۲۰۲۲
۲۳	آرژانتین	۲	۰	۲	۲۷ می ۲۰۲۲	۲۷ ژوئن ۲۰۲۲
۲۴	مکزیک	۲	۰	۲	۲۸ می ۲۰۲۲	۸ ژوئن ۲۰۲۲
۲۵	نروژ	۲	۰	۲	۳۱ می ۲۰۲۲	۱ ژوئن ۲۰۲۲
۲۶	لتونی	۲	۰	۲	۳ ژوئن ۲۰۲۲	۸ ژوئن ۲۰۲۲
۲۷	اتریش	۱	۰	۱	۲۲ می ۲۰۲۲	۳۰ می ۲۰۲۲
۲۸	مالت	۱	۰	۱	۲۸ می ۲۰۲۲	۲۸ می ۲۰۲۲
۲۹	یونان	۱	۰	۱	۲۸ می ۲۰۲۲	۲۸ می ۲۰۲۲
۳۰	جبل الطارق	۱	۰	۱	۱ ژوئن ۲۰۲۲	۱ ژوئن ۲۰۲۲
۳۱	مراکش	۱	۰	۱	۲ ژوئن ۲۰۲۲	۲ ژوئن ۲۰۲۲
۳۲	برزیل	۱	۹	۱۰	۹ ژوئن ۲۰۲۲	۹ ژوئن ۲۰۲۲
۳۳	لهستان	۱	۰	۱	۱۰ ژوئن ۲۰۲۲	۱۰ ژوئن ۲۰۲۲
۳۴	اوگاندا	۰	۴	۴	۱۰ ژوئن ۲۰۲۲	۸ ژوئن ۲۰۲۲
۳۵	بولیوی	۰	۳	۳	۳ ژوئن ۲۰۲۲	۳ ژوئن ۲۰۲۲
۳۶	موریس	۰	۳	۳	۳ ژوئن ۲۰۲۲	۳ ژوئن ۲۰۲۲
۳۷	ایسلند	۰	۲	۲	۹ ژوئن ۲۰۲۲	۹ ژوئن ۲۰۲۲
۳۸	پاهاما	۰	۱	۱	۱ ژوئن ۲۰۲۲	۱۰ ژوئن ۲۰۲۲
۳۹	بنگلادش	۰	۱	۱	۴ ژوئن ۲۰۲۲	۴ ژوئن ۲۰۲۲
۴۰	جزیره کیمن	۰	۱	۱	۲ ژوئن ۲۰۲۲	۲ ژوئن ۲۰۲۲
۴۱	کوزوو	۰	۱	۱	۴ ژوئن ۲۰۲۲	۴ ژوئن ۲۰۲۲
۴۲	هائیتی	۰	۱	۱	۱ ژوئن ۲۰۲۲	۱ ژوئن ۲۰۲۲
۴۳	اوروگوئه	۰	۱	۱	۵ ژوئن ۲۰۲۲	۵ ژوئن ۲۰۲۲
۴۴	مجموع	۱۴۷۵	۵۰	۱۵۲۵		

دیگر گزارش شد (۴۹). در تاریخ ۱۸ می ۲۰۲۲، در سوئد یک مورد تأیید در یک مرد گزارش شد (۵۰). در ۲۰ می ۲۰۲۲، در هلند یک مورد تأیید شده گزارش شد که مردی با سابقه سفر به بلژیک بود (۵۱). در ۲۲ می ۲۰۲۲، اتریش اولین مورد تأیید شده خود را گزارش

کرد (۵۲).

مواردی در خارج از اروپا نیز گزارش شده است: در ۱۸ می ۲۰۲۲، کانادا دو مورد تأیید شده و ۲۰ مورد مشکوک را گزارش کرد که در کلینیک‌های عفونت‌های مقاربتی مشاهده شده بودند، همه مرد بودند و در حال

سال) شامل هشت مورد مرگ (نسبت مرگ و میر ۳/۳٪) را گزارش کرد (۴۳).

نتیجه گیری

در نگاه کلی، انتشار گسترده در ارتباط با ویروس آبله میمونی، همانند آنچه در طی پاندمی کروناویروس دیده شد، مورد انتظار نمی باشد. این امر به سبب نحوه انتقال ویروس با کارایی کم در انتقال انسان به انسان پیشنهاد می گردد. با این حال، فراهم بودن اطلاعات اولیه در ارتباط با این عفونت ویروسی برای کارکنان بهداشتی و درمانی و تدارک سیستم تشخیصی و گزارش برای آبله میمونی ضرورت دارد. آبله میمونی دارای طیف علائم بالینی گسترده می باشد و در تشخیص های افتراقی برای بیماران با ضایعات پوستی باید در نظر گرفته شود. شکل ضایعات پوستی و وجود لنفادنوپاتی یافته های بالینی با اهمیت در تشخیص می باشند. استفاده از روش Real-time PCR برای تایید عفونت آبله میمونی توصیه می گردد. و در آخر، وجود تدارکات لازم در ارتباط با اقلام درمانی و واکسن برای آبله میمونی از اهمیت ویژه برخوردار می باشد.

References

1. Pal M, Mengstie F, Kandi V. Epidemiology, Diagnosis, and Control of Monkeypox Disease: A comprehensive Review. *Am J Infect Dis Microbiol.* 2017;5(2):94-9.
2. Petersen E, Kantele A, Koopmans M, Asogun D, Yinka-Ogunleye A, Ihekweazu C, et al. Human monkeypox: epidemiologic and clinical characteristics, diagnosis, and prevention. *Infect Dis Clin.* 2019;33(4):1027-43.
3. Bunge EM, Hoet B, Chen L, Lienert F, Weidenthaler H, Baer LR, et al. The changing epidemiology of human monkeypox—A potential threat? A systematic review. *PLoS Negl Trop Dis.* 2022;16(2):e0010141.
4. Parker S, Buller RM. A review of experimental and natural infections of animals with monkeypox virus between 1958 and 2012. *Future Virol.* 2013;8(2):129-57.
5. Reed KD, Melski JW, Graham MB, Regnery RL, Sotir MJ, Wegner MV, et al. The detection of monkeypox in humans in the Western Hemisphere. *N*

حاضر تحت آزمایش های آزمایشگاهی در مونترال، کبک بودند. یک مورد تأیید شده در بوستون، ایالات متحده، در یک مرد بالغ با سابقه سفر اخیر به کانادا و یک مورد احتمالی در شهر نیویورک، در ۱۹ می ۲۰۲۲، استرالیا دو مورد تأیید شده را گزارش کرد که یکی از آنها مردی با سابقه سفر به بریتانیا بود. در ۲۲ می هم یک مورد تأیید شده در سوئیس با سابقه سفر در قاره اروپا را گزارش کرد (۴۳). اطلاعات تکمیلی از شیوع اخیر ویروس در خارج از کشورهای بومی از جمله کشورهای همسایه ایران در جدول شماره ۱ آورده شده است.

برای بررسی شیوع ۲۰۲۲، باید به موارد گزارش شده در آفریقا در سال های اخیر توجه نماییم. در حال حاضر، شیوع آبله میمونی همچنان در کشورهای غرب و مرکز آفریقا گزارش می شود. کامرون در دسامبر ۲۰۲۱ شیوع آبله میمونی را گزارش کرد و تا ۱۷ فوریه ۲۰۲۲، سه مورد تأیید شده و ۲۵ مورد مشکوک در این کشور گزارش شدند که دو مورد منجر به مرگ شده است. مواردی از کشورهایی در مناطق مرکزی، شمال غربی و جنوب غربی قاره آفریقا گزارش شده است. موارد آبله میمونی به طور پراکنده در کامرون گزارش می شوند. از بیش از نیمی از مناطق جغرافیایی در آفریقا حداقل یک مورد بین سال های ۲۰۲۰ و ۲۰۲۲ گزارش شده است. جمهوری آفریقای مرکزی شش مورد تأیید شده از جمله دو مورد مرگ را در ۱۴ مارس ۲۰۲۲ گزارش کرد. بین ۱ ژانویه و ۱۷ آوریل ۲۰۲۲، ۱۱۵۲ مورد مشکوک به آبله میمون شامل ۵۵ مورد مرگ (نرخ مرگ و میر ۴/۸٪) در ۵۴ منطقه در ۱۴ استان جمهوری دموکراتیک کنگو گزارش شد. در بازه زمانی مشابه در سال ۲۰۲۱، ۱۳۸ مورد مشکوک و ۱۴ مورد مرگ گزارش شده است (نرخ مرگ و میر ۱۰/۱ درصد). طبق مطالعات انجام شده، ویروس آبله میمون که در جمهوری دموکراتیک کنگو و جمهوری آفریقای مرکزی در گردش است، به تبار شاخه خطرناک کنگو که بیماری شدیدتری ایجاد می کند تعلق دارد. نیچر یه ۴۶ مورد مشکوک (که تاکنون ۱۵ مورد آن تأیید شده) را بین ۱ ژانویه تا ۳۰ آوریل ۲۰۲۲ گزارش کرد. بین سال های ۲۰۱۷-۲۰۲۲، نیجریه ۲۴۱ مورد تأیید شده (میانگین ۸-۸۸ مورد در

Eng J Med. 2004;350(4):342-50.

6. Likos AM, Sammons SA, Olson VA, Frace AM, Li Y, Olsen-Rasmussen M, et al. A tale of two clades: monkeypox viruses. *J General Virol.* 2005;86(10):2661-72.

7. Hutson CL, Carroll DS, Self J, Weiss S, Hughes CM, Braden Z, et al. Dosage comparison of Congo Basin and West African strains of monkeypox virus using a prairie dog animal model of systemic orthopoxvirus disease. *Virology.* 2010;402(1):72-82.

8. Morand A, Delaigue S, Morand J. Panorama des poxvirus: émergence du monkeypox. *Med Sante Trop.* 2017;27(1):29-39.

9. Barreto-Vieira DF, Barth OM. Negative and positive staining in transmission electron microscopy for virus diagnosis. *Microbiol Agricul Hum Health.* 2015:45-56.

10. Jahrling PB, Huggins JW, Ibrahim MS, Lawler JV, Martin JW. Smallpox and related orthopoxviruses. Medical aspects of biological warfare TMM Publications, Office of The Surgeon General, Washington, DC. 2007:215-40.

11. Malik YS, Singh RK, Dhama K. Animal-Origin Viral Zoonoses: Springer; 2020.

12. Yinka-Ogunleye A, Aruna O, Dalhat M, Ogoina D, McCollum A, Disu Y, et al. Outbreak of human monkeypox in Nigeria in 2017–18: a clinical and epidemiological report. *Lancet Infect Dis.* 2019;19(8):872-9.

13. Deshmukh P, Vora A, Tiwaskar M, Joshi S. Monkeypox: What do we know so far? A short narrative review of literature. *J Assoc Physic India.* 2022;70(7):11-2.

14. Silva NIO, de Oliveira JS, Kroon EG, Trindade GdS, Drumond BP. Here, there, and everywhere: the wide host range and geographic distribution of zoonotic orthopoxviruses. *Viruses.* 2020;13(1):43.

15. Doty JB, Malekani JM, Kalemba LsN, Stanley WT, Monroe BP, Nakazawa YU, et al. Assessing monkeypox virus prevalence in small mammals at the human–animal interface in the Democratic Republic of the Congo. *Viruses.* 2017;9(10):283.

16. Hutson CL, Olson VA, Carroll DS, Abel JA, Hughes CM, Braden ZH, et al. A prairie dog animal model of systemic orthopoxvirus disease using West African and Congo Basin strains of monkeypox virus. *J General Virol.* 2009;90(2):323-33.

17. Hutson CL, Carroll DS, Gallardo-Romero N, Drew C, Zaki SR, Nagy T, et al. Comparison of monkeypox virus clade kinetics and pathology within the prairie dog animal model using a serial sacrifice study design. *BioMed Res Int.* 2015;2015.

18. Nolen LD, Osadebe L, Katomba J, Likofata J, Mukadi D, Monroe B, et al. Extended human-to-human transmission during a monkeypox outbreak in the Democratic Republic of the Congo. *Emerg Infect Dis.* 2016;22(6):1014.

19. Titanji B, Tegomoh B, Nematollahi S, Konomos

M, Kulkarni PA, editors. Monkeypox-A Contemporary Review for Healthcare Professionals. Open Forum Infectious Diseases; 2022.

20. Kabuga AI, El Zowalaty ME. A review of the monkeypox virus and a recent outbreak of skin rash disease in Nigeria. *J Med Virol.* 2019;91(4):533-40.

21. Luo Q, Han J. Preparedness for a Monkeypox Outbreak. *Infect Med.* 2022.

22. McCollum AM, Damon IK. Human monkeypox. *Clin Infect Dis.* 2014;58(2):260-7.

23. Reynolds MG, McCollum AM, Nguete B, Shongo Lushima R, Petersen BW. Improving the care and treatment of monkeypox patients in low-resource settings: applying evidence from contemporary biomedical and smallpox biodefense research. *Viruses.* 2017;9(12):380.

24. Meyer H, Perrichot M, Stemmler M, Emmerich P, Schmitz H, Varaine F, et al. Outbreaks of disease suspected of being due to human monkeypox virus infection in the Democratic Republic of Congo in 2001. *J Clin Microbiol.* 2002;40(8):2919-21.

25. Sklenovska N, Van Ranst M. Emergence of monkeypox as the most important orthopoxvirus infection in humans. *Front Public Health.* 2018;6:241.

26. Leung J, McCollum AM, Radford K, Hughes C, Lopez AS, Guagliardo SAJ, et al. Varicella in Tshuapa province, Democratic Republic of Congo, 2009–2014. *Trop Med Int Health.* 2019;24(7):839-48.

27. Rizk JG, Lippi G, Henry BM, Forthal DN, Rizk Y. Prevention and Treatment of Monkeypox. *Drugs.* 2022:1-7.

28. Martín-Delgado MC, Sánchez FJM, Martínez-Sellés M, García JMM, Guillén SM, Rodríguez-Artalejo F, et al. Monkeypox in humans: a new outbreak. *Revista Espanola de Quimioterapia: Publicacion Oficial de la Sociedad Espanola de Quimioterapia.* 2022:martin06jul2022-martin06jul.

29. Mbala PK, Huggins JW, Riu-Rovira T, Ahuka SM, Mulembakani P, Rimoin AW, et al. Maternal and fetal outcomes among pregnant women with human monkeypox infection in the Democratic Republic of Congo. *J Infect Dis.* 2017;216(7):824-8.

30. Quiner CA, Moses C, Monroe BP, Nakazawa Y, Doty JB, Hughes CM, et al. Presumptive risk factors for monkeypox in rural communities in the Democratic Republic of the Congo. *PloS One.* 2017;12(2):e0168664.

31. Blumberg S, Lloyd-Smith JO. Inference of R 0 and transmission heterogeneity from the size distribution of stuttering chains. *PLoS Comput Biol.* 2013;9(5):e1002993.

32. Blumberg S, Funk S, Pulliam JR. Detecting differential transmissibilities that affect the size of self-limited outbreaks. *PLoS Pathog.* 2014;10(10):e1004452.

33. Alakunle E, Moens U, Nchinda G, Okeke MI. Monkeypox virus in Nigeria: infection biology, epidemiology, and evolution. *Viruses.*

2020;12(11):1257.

34. Fowotade A, Fasuyi T, Bakare R. Re-emergence of monkeypox in Nigeria: A cause for concern and public enlightenment. *Afr J Clin Experim Microbiol*. 2018;19(4):307-13.

35. MacNeil A, Abel J, Reynolds MG, Lash R, Fonnier R, Kanneh LD, et al. Serologic evidence of human orthopoxvirus infections in Sierra Leone. *BMC Res Notes*. 2011;4(1):1-5.

36. Brown K, Leggat PA. Human monkeypox: current state of knowledge and implications for the future. *Trop Med Infect Dis*. 2016;1(1):8.

37. Petersen E, Abubakar I, Ihekweazu C, Heymann D, Ntoumi F, Blumberg L, et al. Monkeypox—Enhancing public health preparedness for an emerging lethal human zoonotic epidemic threat in the wake of the smallpox post-eradication era. *Int J Infect Dis*. 2019;78:78-84.

38. Oladoye MJ. Monkeypox :A Neglected Viral Zoonotic Disease. *Electron J Med Educ Technol*. 2021;14(2):em2108.

39. Parker S, Handley L, Buller RM. Therapeutic and prophylactic drugs to treat orthopoxvirus infections. 2008.

40. Lederman ER, Davidson W, Groff HL, Smith SK, Warkentien T, Li Y, et al. Progressive vaccinia: case description and laboratory-guided therapy with vaccinia immune globulin, ST-246, and CMX001. *J Infect Dis*. 2012;206(9):1372-85.

41. Vora S, Damon I, Fulginiti V, Weber SG, Kahana M, Stein SL, et al. Severe eczema vaccinatum in a household contact of a smallpox vaccinee. *Clin Infect Dis*. 2008;46(10):1555-61.

42. Dashraath P, Nielsen-Saines K, Mattar C, Musso D, Tambyah P, Baud D. Guidelines for pregnant individuals with monkeypox virus exposure. *Lancet*. 2022.

43. ASSESSMENT RR. Monkeypox multi-country outbreak. 2022.

44. Direção-Geral da Saúde (DGS). Casos de infeção por vírus Monkeypox em Portugal. Lisbon: DGS; 2022. Available at: <https://www.dgs.pt/emdestaque/casos-de-infecao-por-virus-monkeypox-em-portugal.aspx>

45. Selhorst P, Rezende AM, Block Td, Coppens S, Smet H, Mariën J, et al. Belgian case of Monkeypox virus linked to outbreak in Portugal. 2022. at: <https://virological.org/t/belgian-case-of-monkeypox-virus-linked-to-outbreak-in-portugal/801>

46. Emmanuel André. A l'@UZLeuven//@KU_Leuven, les laboratoires travaillent 7/7 pour offrir un diagnostic rapide (PCR et séquençage) pour les patients ayant une suspicion d'infection à la variole du singe. Aujourd'hui, nous avons pu confirmer un quatrième cas d'infection en

Belgique. Twitter. 21 May 2022 09:22:00 PM. at: https://twitter.com/Emmanuel_microb/status/1528094016230903809

47. Bundeswehr Medical Service. Bundeswehr Institute for Microbiology detects monkeypox in Munich. Munich: Presseportal; 2022. Available at: <https://www.presseportal.de/pm/122038/5227679>

48. Santé publique France (SPF). Un premier cas confirmé de Monkeypox sur le territoire national. Saint-Maurice: SPF; 2022. Available at: <https://www.santepubliquefrance.fr/presse/2022/un-premier-cas-confirme-de-monkeypox-sur-le-territoire-national>

49. Cigna Y. Vaiolo delle scimmie, salgono a 3 i casi confermati in Italia. La Regione Lazio: «Screening su altri 30 .«Openonline. 20 May 2022. Available at: <https://www.open.online/2022/05/20/vaiolo-scimmie-confermati-2-casi-spallanzani-roma/>

50. Folkhälsomyndigheten (Fohm). Ett fall av apkopp rapporterat i Sverige. Solna: Fohm; 2022. at: <https://www.folkhalsomyndigheten.se/nyheter-och-press/nyhetsarkiv/2022/maj/ett-fall-av-apkopp-rapporterat-i-sverige/>

51. National Institute for Public Health and the Environment Ministry of Health, Welfare and Sport - The

Netherlands. First patient with monkeypox in the Netherlands. Bilthoven: RIVM; 2022. Available at: <https://www.rivm.nl/en/news/first-patient-with-monkeypox-in-netherlands>

52. Wiener Gesundheitsverbund. Verdacht auf Pockenviren bestätigt. Jener Patient, der am Sonntag in die# Klinik Favoriten eingeliefert wurde, wurde positiv auf Pockenviren getestet. Die Sequenzierung steht noch aus. Twitter. 22 May 05:17:00 PM. at: <https://twitter.com/wiengesundheit/status/1528394719377735681>

53. Kumar N, Acharya A, Gendelman HE, Byrareddy SN. The 2022 outbreak and the pathobiology of the monkeypox virus. *Journal of Autoimmunity*. 2022;131:102855.