

بررسی یافته‌های پاتولوژیک ۱۰۰ بیمار مبتلا به التهاب مزمن گوش میانی در مراجعین به بیمارستان حضرت رسول اکرم (ص) تهران

چکیده

زمینه و هدف: التهاب مزمن گوش میانی، به تغییرات غیرقابل برگشت مخاط گوش میانی اطلاق می‌شود که معمولاً در حضور پارگی پرده تمپان دیده می‌شود. این مساله با علایم ترشح چرکی مکرر یا مداوم (اتور)، کاهش شنوایی و ... بروز کرده و در سیر بیماری، می‌تواند زمینه‌ساز عوارض حاد و خطرناکی شود. التهاب مزمن، به علت ماهیت غیرقابل برگشت خود، در اکثر موارد نیازمند اقدامات جراحی می‌باشد و پاتولوژی‌های متفاوتی در ایجاد آن مشخص شده است. هدف از این مطالعه آنست که با بررسی بیماران دچار این مشکل، شیوع پاتولوژی‌های مختلف در موارد التهاب مزمن گوش میانی عمل شده، تعیین شود تا در آینده، ذهنیت بهتری در مورد بیماران دچار این مشکل وجود داشته باشد.

روش بررسی: در این تحقیق که به روش کوهورت آینده‌نگر بر روی ۱۰۰ بیمار مبتلا به عفونت مزمن گوش انجام شده است، ۷۳ مرد و ۲۷ زن در سنین مختلف با بیش‌ترین فراوانی در ۲۰-۳۰ سالگی که با تشخیص التهاب مزمن گوش میانی تحت عمل جراحی قرار گرفته بودند، از نظر پاتولوژی عامل، بررسی و با استفاده از نرم‌افزار SPSS (version 11) آنالیز شدند.

یافته‌ها: نتایج بدست آمده از پاتولوژی عامل در گوشهای عمل شده، شامل ۸۶٪ بافت گرانولاسیون، ۱۸٪ کلسنتاتوم، ۳۲٪ تمپانواسکلروز، ۴٪ گرانولوم کلسترول و ۷۱٪ تغییرات استخوانچه‌ای بود.

نتیجه‌گیری: عفونت مزمن گوش میانی که با کاهش شنوایی یا ترشح مداوم یا مکرر تظاهر می‌کند، می‌تواند به علل پاتولوژی‌های مختلفی باشد که شایع‌ترین آنها به ترتیب، بافت گرانولاسیون، کلسنتاتوم، تمپانواسکلروز و گرانولوم کلسترولی می‌باشد. شناخت بالینی نوع پاتولوژی، راهنمای بسیار مفیدی جهت درمان‌های بعدی، انتخاب روش جراحی، آگاه ساختن بیمار به نوع بیماری، پیش‌آگهی و نتایج عمل جراحی می‌باشد.

کلیدواژه‌ها: ۱- التهاب مزمن گوش میانی ۲- کلسنتاتوم ۳- تمپانواسکلروز ۴- بافت گرانولاسیون
۵- گرانولوم کلسترول

*دکتر مرتضی جوادی I

دکتر صالح محبی II

تاریخ دریافت: ۸۴/۷/۲۵، تاریخ پذیرش: ۸۵/۹/۵

مقدمه

این تغییرات مخاطی، به علت تکرار، به صورت غیرقابل برگشت درآمده و جهت برگشت آن به وضعیت نرمال، به تداخل دارویی و یا جراحی نیاز است. در اکثر موارد و به طور معمول، این التهاب در حضور پارگی پرده تمپان

التهاب حاد گوش میانی، به دنبال التهاب مخاط گوش میانی ثانویه به درگیری با میکروارگانیزم‌های بیماری‌زا ایجاد می‌شود. التهاب مزمن گوش میانی، یک بیماری با سیر بطول انجامیده، به صورت التهاب مخاط گوش میانی است که

(I) دانشیار و متخصص گوش و حلق و بینی و جراحی سر و گردن، بیمارستان حضرت رسول اکرم (ص)، خیابان ستارخان، خیابان نیایش، دانشگاه علوم پزشکی و خدمات بهداشتی - درمانی ایران، تهران، ایران (*مؤلف مسؤول).

(II) دستیار گوش و حلق و بینی و جراحی سر و گردن، دانشگاه علوم پزشکی و خدمات بهداشتی - درمانی ایران، تهران، ایران.

گسترده بیماری و یا ایجاد عوارض دیده می‌شوند که شامل وزوز گوش، سرگیجه، فلج عصب صورتی، گسترش عفونت به درون جمجمه و ایجاد عوارض مغزی می‌باشند.^(۴)

در مطالعه Osma و همکاران، شایع‌ترین عارضه، التهاب مزمن گوش میانی، آبنه مغزی و مننژیت بوده که شایع‌ترین پاتولوژی‌های عامل، کلسنتاتوم، پولیپ و بافت گرانولاسیون بوده است.^(۵) در بررسی‌های مختلف، علل مختلفی برای این بیماری ذکر شده است. به علت اهمیت وجود کلسنتاتوم در گوش و عوارض ناشی از وجود آن و عدم درمان آن، التهاب مزمن گوش میانی را به دو گروه با کلسنتاتوم و بدون کلسنتاتوم تقسیم می‌کنند.^(۱)

کلسنتاتوم گوش، به وجود کیست‌های انکلوژیونی اپیدرمال در گوش میانی یا ماستویید گفته می‌شود، که در موارد retraction pocket، این کیست به مجرای خارجی گوش باز است و حاوی مواد ریزشی بافت اپیتلیالی سنگفرشی می‌باشد. پاتولوژی‌های مختلفی در تشکیل آن شرح داده شده است که در حد یادآوری باید به تئوری‌های هیپرپلازی سلول بازال از سطح پرده تمپان به داخل حفره گوش میانی، invagination با ورود کیسه به تو کشیده شده از قسمت شل پرده تمپان به داخل حفره میانی گوش، رشد اپیتلیالی سلولها از قسمت پاره پرده تمپان به داخل حفره گوش میانی و متاپلازی سنگفرشی به علل ناشناخته در حفره گوش میانی اشاره کرد.^(۷) کلسنتاتوم به دو نوع مادرزادی و اکتسابی تقسیم می‌شود که نوع مادرزادی، در پشت پرده تمپان سالم دیده می‌شود و می‌تواند در موارد پیشرفته، با پارگی پرده تمپان همراه شود.^(۸) کلسنتاتوم، به علت محتوای کراتین در یک فضای بافتی، مستعد عفونت مکرر است که از شایع‌ترین میکروب‌های هوازی عامل آن، سودوموناس آئروژنوزا و از بی‌هوازی‌ها، گونه باکتروئید را می‌توان نام برد.^(۹) درمان کلسنتاتوم جراحی است.^(۷)

بافت گرانولاسیون از شایع‌ترین یافته‌های پاتولوژیک در گوش بیماران مبتلا به عفونت مزمن گوش میانی است که بیش از ۲/۳ موارد عفونت مزمن بدون کلسنتاتوم را شامل می‌شود.^(۱)

دیده می‌شود، ولی در بعضی موارد، پارگی واضح پرده دیده نمی‌شود و وجود پاتولوژی اصلی پشت پرده سالم یا بظاهر سالم، باعث تغییرات در گوش میانی گشته است. در سراسر این متن، التهاب مزمن گوش میانی و عفونت مزمن گوش به صورت تقریباً معادل در نظر گرفته شده است.

تظاهرات بالینی بیمار مبتلا به التهاب مزمن گوش میانی، برحسب نوع پاتولوژی موجود، متفاوت می‌باشد، ولی معمولاً به صورت ترشح چرکی مداوم یا مکرر به دنبال عفونت راه تنفسی فوقانی است که به دنبال هر اپیزود آن، تکرار شده و ممکن است تا دوره بعدی خاموش باشد. کاهش شعله‌ور شدن آن، با ورود آب (استحمام یا شنا در استخر و...) ایجاد می‌شود. در بیش‌تر موارد، سابقه شروع بیماری به دوران کودکی بر می‌گردد. از دیگر خصوصیات این ترشحات، قوام، رنگ و بوی مختلف است که وابسته به پاتولوژی آن، از آبکی، چرکی و خونی و با بوی عادی تا بسیار بدبو را شامل می‌شود. از علایم اصلی و شایع دیگر این بیماری، کاهش شنوایی است که از حد خفیف تا شدید، متغیر است و به طور معمول از نوع هدایتی است، ولی می‌تواند در موارد پیشرفته یا در مرحله ایجاد عوارض، جزء حسی - عصبی نیز به آن اضافه شود. پیشرفت کاهش شنوایی بتدریج بوده و بسته به مرحله مراجعه بیمار، می‌تواند شدت مختلف داشته باشد. بیش‌ترین افت شنوایی در مواردی که خوردگی زنجیره استخوانی بدون پارگی پرده تمپان وجود داشته باشد، مشاهده می‌شود.^(۱) در پاتولوژی‌های مختلف، عامل، میزان و نوع کاهش شنوایی می‌تواند متفاوت باشد، بطوری که مثلاً در موارد کلسنتاتوم، خوردگی فیستول مجاری نیم‌دایره خارجی، می‌تواند جزء حسی - عصبی را به کاهش شنوایی هدایتی قبلی ناشی از خورده شدن زنجیره استخوانچه‌ای اضافه کند.

در موارد دیگر نیز به علت وجود عفونت و میکروارگانیزم‌ها، ورود توکسین ناشی از میکروب‌ها به آندولنف و لایبرنتیت ثانویه به عفونت مزمن، کاهش شنوایی حسی - عصبی دیده می‌شود که این موارد، جزء عوارض ناشی از التهاب مزمن گوش میانی محسوب می‌شوند.^(۲) علایم و دیگر تظاهرات بیماری، بیش‌تر در موارد پیشرفته و

سی‌تی‌اسکن انجام می‌شد و سپس تحت عمل قرار می‌گرفتند. بیماران به صورت راندوم انتخاب شدند و سن خاصی مدنظر نبود و بیمارانی که دچار عارضه شده بودند، وارد مطالعه نمی‌شدند. پس از انتخاب بیمار و وارد شدن به مطالعه، آزمایشات قبل از عمل انجام شده و در لیست عمل قرار گرفتند. در تمام موارد، جراحی، تحت بیهوشی عمومی انجام گرفت. نوع اعمال جراحی براساس معاینه قبل و حین عمل انتخاب شده بود و به سه نوع تمپانوپلاستی، تمپانوماستوتییدکتومی canal wall down و canal wall up تقسیم شد. هر نوع ضایعه پاتولوژیک موجود در حفره میانی، جهت پاتولوژی ارسال می‌شد و یافته‌های حین عمل ثبت می‌گردید. بیماران پس از عمل، تحت آنتی‌بیوتیک تزریقی به مدت یک شبانه روز قرار می‌گرفتند و با توصیه به مصرف داروی خوراکی به مدت یک هفته، مرخص می‌شدند و سپس برای برداشتن پانسمان و دو هفته بعد، برای کشیدن بخیه مراجعه می‌کردند و براساس وضعیت بیمار، ویزیت‌های بعدی تنظیم می‌شد. یافته‌های پاتولوژی پس از دریافت، گروه‌بندی می‌شدند و با استفاده از نرم‌افزار SPSS (version 11)، شیوع هر کدام، محاسبه و ارزیابی می‌شد.

یافته‌ها

در طی این مطالعه که طی ۱۸ ماه انجام گرفت، بیماران که شامل ۷۳ مرد و ۲۷ زن بودند، تحت بررسی و عمل جراحی قرار گرفتند. از نظر سنی، بیش‌ترین فراوانی سنی، ۳۰-۲۰ سال بود، به این صورت که ۱٪ در گروه ۱۰-۰ سال، ۱۹٪ در گروه ۲۰-۱۰ سال، ۴۰٪ در گروه ۳۰-۲۰ سال، ۳۵٪ در گروه ۴۰-۳۰ سال و ۵٪ در گروه ۵۰-۴۰ سال بودند و بیمار مسن‌تر از ۵۰ سال در مطالعه وارد نشده بود.

از نظر شکایت اصلی بیمار، تمامی موارد، اتوره و کاهش شنوایی را ذکر می‌کردند (۱۰۰٪). علایم دیگر از جمله سرگیجه (در ۲۰٪) و وزوز گوش (در ۲۷٪) نیز گزارش شده بود و ۱۶٪ احساس پری گوش را ذکر می‌کردند. ۵۱٪ موارد، گوش راست، ۴۷٪ گوش چپ و ۲٪ موارد، هر دو گوش

تمپانواسکلروز، تشکیل بافت هیالین و کلسیفیه در پرده تمپان و حفره گوش میانی است و ثانویه به التهاب گوش میانی یا تروما ایجاد می‌شود و از نظر بافت‌شناسی، رسوب هیالین در بافت همبند زیر اپیتلیوم پرده تمپان و گوش میانی است.^(۱۰) انسداد شیپور استاش و مسایل اتوایمیون، از پاتوژن‌های مطرح شده می‌باشند.^(۷)

از دیگر یافته‌های پاتولوژیک، گرانولوم کلاسترولی است که یک واکنش بافتی به خونریزی درون سلولهای هوایی به عنوان جسم خارجی است که باعث تشکیل بافت گرانولاسیون می‌شود^(۷)، در موارد زیادی به همراه کلاستئاتوم دیده می‌شود^(۸، ۷) و تشخیص کلینیکی یا پاتولوژیک، از چالش‌ها محسوب می‌شود.^(۱۱)

تغییرات دیگر پاتولوژیک که در التهاب مزمن گوش میانی دیده می‌شود، تغییرات زنجیره استخوانی است که بیش‌تر ثانویه به پاتولوژی‌های دیگر ایجاد می‌گردد.

وجود پاتولوژی‌های مختلف و عوارض ناشی از وجود آنها و همچنین لزوم توجهات خاص به خطرات حین عمل در هر مورد و سرنوشت آینده هر پاتولوژی عامل التهاب مزمن گوش، لزوم تشخیص و حداقل وجود حدس بالینی قوی مبنی بر هر کدام را ضروری می‌سازد. از آنجا که در بررسی‌های مختلف، پاتولوژی‌های گوناگونی، مطرح و فراوانی‌های مختلفی ذکر شده است، در این بررسی و مطالعه سعی شد تا با بررسی بیماران دچار این مشکل، شیوع پاتولوژی‌های مختلف در موارد تحت عمل قرار گرفته عفونت مزمن گوش میانی، تعیین شود تا در آینده، ذهنیت بهتری در مورد بیماران دچار این مشکل ایجاد شود.

روش بررسی

این بررسی به صورت آینده‌نگر کوهورت بر روی ۱۰۰ بیمار مراجعه کننده به بیمارستان حضرت رسول اکرم(ص) که با تشخیص التهاب مزمن گوش میانی در طول ۱/۵ سال تحت جراحی قرار گرفته‌اند، انجام شده است.

بیماران در طی این مدت، براساس تشخیص التهاب مزمن گوش میانی، انتخاب می‌شدند و در صورت لزوم،

برگشت می‌باشد. یکسری اتیولوژی و پاتولوژی برای این مشکل مطرح شده است که ممکن است از ابتدا باشند یا در سیر بیماری، مشهود و ایجاد گردند. استعداد ژنتیکی افراد در ابتلا به التهاب گوش میانی، از پاتوژن‌های مطرح شده است.^(۱۲)

کاهش یا کم بودن هوای سلولهای ماستویید و اسکروتیک بودن آنها یا تغییرات محیطی عامل کاهنده هوای سلولها، مشکلات عملکردی شیپور استاش، استعداد زمینه‌ای ابتلا به عفونت‌های مختل بالخصوص راه تنفسی فوقانی و موارد دیگر، از علل پابرجا شدن و مداوم یا مکرر شدن عفونت‌های گوش میانی هستند که در ادامه، باعث تغییرات غیرقابل برگشت شده و التهاب مزمن گوش میانی را ایجاد می‌کنند که در این مرحله، از نظر درمانی، به اقدامات و در صورت لزوم (و معمولاً)، جراحی جهت توقف سیر بیماری و بهبودی مشکل بیمار نیاز است.

جهت درک بهتر علل مزمن شدن التهاب گوش میانی، دانستن پاتولوژی‌های موجود و عامل، ضروری است و درک آنها باعث می‌شود در شناخت اتیولوژی‌ها، پیشگیری و درمان، موفق‌تر باشیم. مطالعات مختلف، پاتولوژی‌های مختلفی را مطرح کرده‌اند که مهم‌ترین آنها، بافت گرانولاسیون، کلسنتاتوم، گرانولوم کلسترولی، تمپانواسکلروز و تغییرات استخوانچه‌ای است.

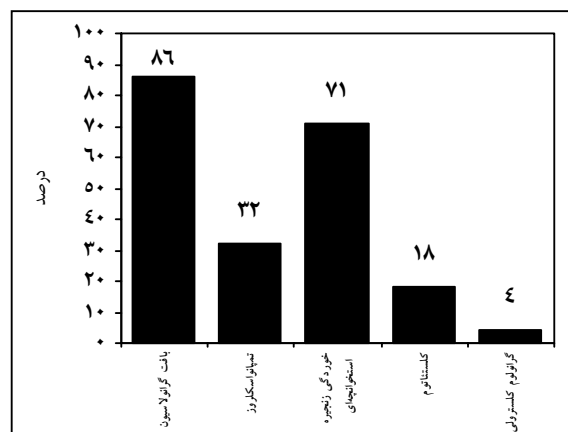
در بررسی بعمل آمده در سال ۱۹۹۲ توسط Costa و همکارانش، این یافته‌ها در گوشهای با پرده تمپان پاره و غیر پاره، به طور مجزا تقسیم شده‌اند که به صورت زیر می‌باشد: در گوشهای با پرده تمپان پاره، بافت گرانولاسیون در ۹۷/۴٪، تغییرات استخوانچه‌ای در ۹۰/۵٪، تمپانواسکلروز در ۱۹/۸٪، گرانولوم کلسترولی در ۱۲/۱٪ و کلسنتاتوم در ۴/۳٪ و در گوشهای با پرده تمپان سالم به ترتیب ۹۶/۴٪، ۴۲/۹٪، ۲۱/۴٪ و ۳۵/۷٪ گزارش شده است.^(۱) در مطالعه WL Meyehoff و همکاران، میزان پاتولوژی بافت گرانولاسیون بیش‌تر از کلسنتاتوم و عوارض ناشی از آن، بیش‌تر گزارش شده است.^(۱۳) از نظر مقایسه، در مطالعه حاضر مانند تحقیق فوق، بافت

مشکل داشتند که گوش بدتر (که در هر ۲ مورد، گوش راست بود) تحت عمل قرار گرفت (۵۳٪ راست و ۴۷٪ چپ).

در بررسی شنوایی سنجی، از نظر شدت کاهش شنوایی، ۲۴٪ خفیف [۳۰-۲۰ دسی‌بل تفاوت هدایت هوا و استخوان (Air-Bone Gap=ABG)]، ۵۴٪ متوسط (۴۵-۳۰ دسی‌بل ABG) و ۲۲٪ شدید (۶۰-۴۵ دسی‌بل ABG) بودند. گرافی شولر، در ۷۵٪ موارد، ماستویید اسکروتیک و کاهش هوادار شدن را نمایان می‌ساخت.

براساس یافته‌های حین عمل و یافته‌های آسیب‌شناسی گزارش شده از نمونه‌های ارسالی، نتایج زیر حاصل شد: بافت گرانولاسیون با بیش‌ترین شیوع (۸۶٪)، تغییرات استخوانچه‌ها (خوردگی، فیکساسیون، دررفتگی و...) (۷۱٪)، تمپانواسکلروز (۳۲٪)، گرانولوم کلسترولی (۴٪) و کلسنتاتوم (۱۸٪) مشاهده شدند (نمودار شماره ۱).

نوع عمل جراحی انجام شده در ۲۱٪، تمپانوپلاستی، در ۲۴٪، ماستوییدکتومی canal wall down و در ۵۵٪، ماستوییدکتومی canal wall up بوده است.



نمودار شماره ۱- میزان فراوانی پاتولوژی‌های مختلف در ۱۰۰ بیمار با مشکل التهاب مزمن گوش میانی در مراجعین بیمارستان حضرت رسول اکرم (ص) تهران

بحث

التهاب مزمن گوش میانی، معمولاً از دوران کودکی پس از یک عفونت راه تنفسی فوقانی شروع می‌شود و تکرار آن باعث تغییراتی در مخاط گوش میانی می‌شود که غیر قابل

برداشتن کامل بافت پاتولوژیک، آمادگی جهت ترمیم زنجیره استخوانی در صورت امکان و آشنایی بهتر بالینی با پاتولوژی‌ها، نتیجه درک بهتر شیوع پاتولوژی‌های شایع است.

نتیجه‌گیری

این مطالعه که جهت شناخت پاتولوژی‌های شایع گوش میانی در التهاب مزمن آن انجام شد، نشان دهنده بیش‌ترین شیوع بافت گرانولاسیون (۸۶٪) و تغییرات استخوانچه‌ای (۷۱٪) و شیوع بالاتر تمپانواسکلروز (۲۲٪) و کلسنتاتوم (۱۸٪) و شیوع کمتر (۴٪) گرانولوم کلسترولوی بود، که برداشتن کامل بافت پاتولوژیک، آمادگی جهت ترمیم زنجیره استخوانی در صورت امکان و آشنایی بهتر بالینی با پاتولوژی، نتیجه درک بهتر از شیوع پاتولوژی‌های شایع است.

تقدیر و تشکر

بدین وسیله نویسندگان مقاله مراتب تقدیر و تشکر خود را از مسوولین مرکز تحقیقات گوش و حلق و بینی مرکز آموزش درمانی حضرت رسول اکرم (ص) ابراز می‌دارند.

فهرست منابع

- 1- Miltenburg DM. The validity of tuning fork tests in diagnosing hearing loss. *J Otolaryngology* 1994; 23(4): 254-9.
- 2- Mac Andio CO, Reilly BF. Sensorineural hearing loss in chronic otitis media. *Clin otolaryngology* 1999; 24: 220.
- 3- Harker A, Shelton C. Cranial and intracranial complication of acute and chronic otitis media. In: Ballenger gg, editors. *Ballenger otolaryngology head and neck surgery*. 16th ed. Hamilton, ontario: BC Dekker; 2003. p. 294-316.
- 4- Migirov L, Duvdevani S, Kronenberg J. Otogenic intracranial complication: review of 28 cases. *Acta otolaryngologica* 2005; 125(8): 819-22.
- 5- Osma U, Cureoglu S, Hosoglu S. The complication of chronic otitis media: report of 93 cases. *J Laryngol otol* 2000; 114: 97-100.

گرانولاسیون با ۸۶٪، شایع‌ترین یافته پاتولوژیک است. تغییرات استخوانچه‌ای با شیوع بالایی (۷۱٪) ولی کمتر از تحقیق فوق ذکر شده است. تمپانواسکلروز که در بررسی قبلی، یافته ناشایع‌تری از موارد قبل (۱۹/۸٪) در گوشه‌های با پرده پاره ذکر شده بود، در بررسی حاضر، شیوعی برابر با ۳۲٪ داشت، یافته پاتولوژیک چهارم، گرانولوم کلسترولوی بود که در بررسی حاضر با شیوع ۴٪، کمترین شیوع را در اختیار دارد و در مقایسه با مقاله مطرح شده (۱۲/۱٪) در گوشه‌های با پرده پاره و ۲۱/۴٪ در گوشه‌های با پرده سالم)، مقدار بسیار اندکی است. کلسنتاتوم که مهم‌ترین و در عین حال خطرناک‌ترین عامل پاتولوژیک است، در مقایسه، در بررسی حاضر ۱۸٪ موارد را شامل می‌شد که به علت پارگی پرده تمپان در این بررسی، در برابر آمار ۴/۳ درصدی مقاله فوق، بسیار شایع‌تر است.

شیوع بیش‌تر تمپانواسکلروز و کلسنتاتوم در بررسی حاضر، با توجه به این که مرکزی که این بررسی در آن انجام گرفته، یک مرکز ارجاعی و ثالثیه است و پزشکان در خارج مرکز، تمایل چندانی به عمل این بیماران ندارند و اکثراً به مراکز دانشگاهی ارجاع می‌شوند و همچنین اینکه این افراد اکثراً به علت مشکلات اقتصادی - اجتماعی، در مراحل پیشرفته و طول کشیده بیماری مراجعه می‌نمایند، قابل توجیه و بحث می‌باشد. شیوع کمتر گرانولوم کلسترولوی (۴٪) در برابر (۱۲/۱٪) را می‌توان به این صورت توضیح داد که خاستگاه بیش‌تر این پاتولوژی، سلولهای هوایی راس پتروز و سلولهای پری‌لابیرنتین و پری‌توبال می‌باشد که در قسمت داخل‌تر به حفره میانی قرار گرفته است و برای درمان آن، نیاز به تخلیه و برداشتن کامل آن نیست^(۷) و مورد دیگر اینکه، این پاتولوژی همراه با پاتولوژی‌های دیگر دیده می‌شود. عدم تجربه زیاد جراح در تشخیص بالینی آن، کم بودن نمونه برداشته شده از آن و مخلوط شدن آن با پاتولوژی‌های دیگر، همه از عواملی می‌توانند باشند که شیوعی تشخیصی آن را کم می‌کنند، اگر چه که در مورد تشخیص بالینی یا پاتولوژیک آن، هنوز بحث‌هایی وجود دارد.^(۱۱)

6- Da Costa SS, Paparella MM, Schachern PA, Yoon TH, Kimberley BP. Temporal bone histopathology in chronically infected ear with infected and perforated tympanic membrane. *Laryngoscope* 1992; 102: 1229.

7- Chole RA, Sudhoff HH. Chronic otitis media, mastoiditis and petrositis. In: Cumming CW, Flint PW, Harker LA, Haughey BH, Richardson MA, Robbins KT, et al. *Otolaryngology head and neck surgery*. 4th ed. Philadelphia: mosby Elsevier; 2005. p. 2988-3012.

8- Sadhoff H, Linthicum F. Cholesteatoma behind an intact tympanic origin. *Otol neurotol* 2001; 22: 444.

9- Chole RA, Faddis BT. Evidence for microbial biofilm in cholesteatoma. *Arch otolaryngol head and neck surgery* 2002; 128: 1129.

10- Dew LA, Shelton C. Complication of temporal bone infection. In: cummings CW, Flint PW, Harker LA, Haughey BH, Richardson MA, Robinson KT, et al. *Otolaryngology head and neck surgery*. 3rd ed. St louis: mosby; 1998. p. 3013-38.

11- Rinaldo A, Ferlito A, Cureoglu S, Devaney KO, Schachern PA, Paparella MM. Cholesterol granuloma of temporal bone: A pathologic designation or clinical diagnosis? *Acta oto-laryngologica* 2005 Jun; 125(1): 86-90.

12- Casselbrant ML, Mandel EM. Genetic susceptibility to otitis media. *Current opinion in allergy and clinical immunology* 2005 feb; 5(1): 1-4.

13- Meyeohoff WL, Kim CS, Paparella MM. Pathology of chronic otitis media. *Ann otol Rhinol laryngol* 1978; 87: 749.

Pathologic Findings in 100 Patients with Chronic Otitis Media in Hazrat-e-Rasool Akram Hospital, Tehran

^I
*M. Javadi, MD

^{II}
S. Mohebi, MD

Abstract

Background & Aim: Chronic otitis media (COH) refers to change of middle ear mucosa, usually associated with perforated tympanic membrane. However it may be accompanied by some etiology without tympanic membrane perforation. It presents with persistent or intermittent otorrhea, hearing loss and acute and serious complications may occur in its course. Chronic infection, due to its nature, is irreversible and usually surgery is indicated, and various pathologies are noted. The aim of this study is to evaluate various pathologies in cases of COH that have undergone surgery, so a better clinical diagnosis prior to surgery is reached.

Patients and Methods: In this prospective cohort study, one hundred patients with chronic otitis media were evaluated; 73 males and 27 females in various age ranges, by most frequency 20-30 year olds were evaluated. Preoperative audiometry and radiology were done and then patients were operated.

Results: After data collection and analysis, this result was obtained: 86% granulation tissue, 18% cholesteatoma, 32% tympanosclerosis, 4% cholesterol granuloma and 71% ossicular change.

Conclusion: Chronic otitis media presents with hearing loss or otorrhea and may be due various etiologies, most commonly by sequense granulation tissue, cholesteatoma, tympanosclerosis, and cholesterol granuloma. Clinical evaluation of the pathology is useful for clearing matters such as treatment strategy, type of surgery, prognosis, and surgical outcome.

Key Words: 1) Chronic Otitis Media 2) Cholesteatoma 3) Tympanosclerosis
4) Granulation Tissue 5) Cholesterol Granuloma

*I) Associate Professor, ENT surgeon, Niayesh St., Sattar Khan Ave., Hazrat-e-Rasool Akram Hospital, Iran University of Medical Sciences and Health Services, Tehran, Iran. (*Corresponding Author)*

II) Resident of ENT, Iran University of Medical Sciences and Health Services, Tehran, Iran.