



گزارش موردی: متاستاتیک ترنزیشنال سل کارسینومای تخمدان

سهیلا امینی مقدم: استاد و متخصص بیماری‌های زنان و زایمان، فلوشیپ آنکولوژی زنان، دانشکده پزشکی، دانشگاه علوم پزشکی ایران، بیمارستان فیروزگر، تهران، ایران (* نویسنده

مسئول) aminimoghaddam.s@iums.ac.ir

پگاه کامکارفر: متخصص بیماری‌های زنان و زایمان، دانشکده پزشکی، دانشگاه علوم پزشکی ایران، تهران، ایران

نسترن ابوالقاسم: استادیار و متخصص بیماری‌های زنان و زایمان، دانشکده پزشکی، دانشگاه علوم پزشکی ایران، بیمارستان فیروزآبادی، تهران، ایران

چکیده

کلیدواژه‌ها

ترنزیشنال سل کارسینوما،
تخمدان،
تومور بدخیم

تاریخ دریافت: ۱۴۰۱/۱۱/۱۶

تاریخ چاپ: ۱۴۰۲/۰۱/۱۹

زمینه و هدف: ترنزیشنال سل کارسینومای (Transitional Cell Carcinoma-TCC) تخمدان، یکی از انواع نادر سرطان‌های اپیتلیال تخمدان است. این نوع از سرطان تخمدان تنها ۱٪ از کارسینوم‌های اپیتلیال سطحی را تشکیل می‌دهد. تظاهرات بالینی آن از سایر انواع سرطان تخمدان قابل تشخیص نیست.

معرفی بیمار: بیمار خانمی ۴۳ ساله که با توده شکمی و خونریزی واژینال در آبان ماه ۹۸ تحت رزکشن توده‌ی تخمدان راست به ابعاد ۱۰*۱۰ سانتی متر در بیمارستان امیرالمومنین تهران قرار گرفته است. با توجه به بدخیم بودن جواب پاتولوژی به مرکز درمانی فیروزگر تهران ارجاع داده شد. در بازخوانی نتایج پاتولوژی در این مرکز توسط پاتولوژیست زنان، ترانزیشنال سل کارسینوما اولیه تخمدان گزارش شد و با توجه به اینکه جراحی کامل انجام نشده بود، تحت جراحی مجدد قرار گرفت که در جراحی مجدد تخمدان و تومور بین دئودنوم و ورید اجوف تحتانی (Inferior Vena Cava-[IVC]) هم برداشته شد.

نتیجه گیری: خانم با توده تخمدانی مشکوک باید تحت نظر آنکولوژیست زنان تحت بررسی و درمان قرار بگیرد. بررسی هیستوپاتولوژی این تومورها برای تمایز از سایر کنسرهای تخمدان لازم است. ویژگی‌های ایمنونوهیستوشیمی در تشخیص آن مفید است. جهت بررسی متاستاز از روش‌های پاراکلینیک می‌توان کمک گرفت. برداشتن جراحی روش اصلی درمانی است که به دنبال آن شیمی درمانی استاندارد انجام می‌شود.

تعارض منافع: گزارش نشده است.

منبع حمایت‌کننده: حامی مالی ندارد.

شیوه استناد به این مقاله:

Aminimoghaddam S, Kamkarfar P, Abolghasem N. Case Report: A Metastatic Transitional Cell Carcinoma of the Ovary. Razi J Med Sci. 2023;30(1): 106-113.

*انتشار این مقاله به صورت دسترسی آزاد مطابق با [CC BY-NC-SA 3.0](https://creativecommons.org/licenses/by-nc-sa/3.0/) صورت گرفته است.

Case Report

Case Report: A Metastatic Transitional Cell Carcinoma of the Ovary

- ① **Soheila Aminimoghaddam:** MD, Professor, Department of Gynecology Oncology, School of Medicine, Iran University of Medical Sciences, Firoozgar Hospital, Tehran, Iran (*Corresponding Author) aminimoghaddam.s@iums.ac.ir
Pegah Kamkarfar: MD, School of Medicine, Iran University of Medical Sciences, Tehran, Iran
Nastaran Abolghasem: MD, Assistant Professor, School of Medicine, Iran University of Medical Sciences, Firoozabadi Hospital, Tehran, Iran

Abstract

Background & Aims: Transitional cell carcinoma (TCC) is a rare type of ovarian epithelial cancer. This type of ovarian cancer accounts for only 1% of superficial epithelial carcinomas. Ovarian cancer is a major clinical challenge in obstetrics and gynecology. The reason of this is the lack of specific symptoms for ovarian cancer before the recurrence and progression of the tumor, so many cases are not diagnosed until the onset of metastatic disease. Overall, ovarian cancer accounts for 4% of all diagnosed cancers and 5% of all mortality due to cancer. Malignant ovarian tumors are divided into several categories, including epithelial, germ cell tumors, and sex stromal cord tumors. Early diagnose of small ovarian-limited tumors is an important prognostic factor. Ovarian cancer has no specific symptoms and does not show itself in the early stages. The most common early manifestations are bloating, pain, frequent urination and constipation. Therefore, patients do not pay attention to the symptoms. The clinical manifestations of transitional cell carcinoma of the ovary are indistinguishable from other types of ovarian cancer. However, early detection of this type of tumor is important because of the favorable response to chemotherapy compared to other ovarian epithelial cancers.

Case report: The patient is a 43-year-old woman (G2P2L2) who referred to a hospital in Tehran with vaginal bleeding and abdominal pain. The results of sonography showed the presence of a suspected mass of uterine leiomyoma with dimensions of 90 * 58 mm and two cysts with a diameter of 43 and 39 mm in the right ovary. The patient is a candidate for myomectomy due to bleeding. In October 2019, during surgery, the surgeon discovered that the mass was not a leiomyoma and the mass was of ovarian origin. so she underwent curettage and the right ovarian mass were removed and sent for pathology, the diagnosis of "High grade serous carcinoma of the right ovary" is reported. Due to the malignancy, the pathology result, patient was referred to Firoozgar Medical Center in Tehran. In the review of the pathology report in this center by the gynecologist pathologist, primary ovarian transitional cell carcinoma was reported without need to do IHC (ImmunoHistoChemistry) because of the net diagnosis and the new ultrasound showed a hypoechoic, homogeneous, well defined and oval mass without clear vascularity with dimensions of 28 * 36 * 47 mm anterior to inferior vena cava (IVC) and proximal location of aortic artery bifurcation to common iliac and the effect of compression on IVC and its displacement was seen. In spiral CT scan, a circular solid mass with dimensions of 42 * 33 * 51 mm corresponding to the location of the aortocaval with compressive effect on IVC and multiple mesenteric metastatic lymphadenopathy with a maximum SAD = 10 mm was seen. No free fluid was seen in the abdomen. The uterus had normal dimensions. Neurogenic masses such as paraganglioma and metastatic lymphadenopathy were presented in the differential diagnosis. Other normal abdominal areas were reported. Endoscopy and colonoscopy were also reported to be normal.

The patient did not have complete surgery, hence it was decided that in addition to the uterus and ovaries, the tumor between the duodenum and IVC would be removed in the reoperation. Therefore, on December 20, 2019, a complete laparotomy and debulking of the ovarian tumor, including a complete hysterectomy, removal of bilateral fallopian tubes and ovaries and remnants of the right ovarian tumor were performed. Appendectomy and omentectomy were performed also. The tumor was removed on IVC. In the pathology report from the second surgery, primary Transitional Cell carcinoma of the ovary with metastasis and involvement of right and left ovaries, parameter, lesion removed from the rectum, sigmoid mesentery, posterior cul-de-sac, seeding into the adipose tissue of the peritoneal lymph nodes of the right and left pelvis were reported.

Keywords

Transitional Cell
Carcinoma,
Ovary,
Malignant tumor

Received: 05/02/2023

Published: 08/04/2023

One month after reoperation, the patient underwent 6 courses of chemotherapy every 3 weeks with paclitaxel 300 mg and carboplatin 480 mg with AUC-6 according to the advice given to the patient in the tumor board. Now that 2 years have passed since the patient's reoperation, the patient is in good general condition and no trace of the tumor or its recurrence, has been observed in regular follow-ups. In addition, the CA-125 patient before her reoperation is 450U / ml, and one month after surgery, who also received one course of chemotherapy, its rate decreased to 25U / ml, and after 6 courses of chemotherapy, its rate was 15U / ml. At present, the CA-125 level of patient is 10U / ml.

Discussion: Transitional cell carcinoma is a rare type of ovarian epithelial cancer that is in the latest WHO classification, Introduced as "high grade serous tumor with transitional cell differentiation". Primary ovarian TCC is differentiated from benign, metaplastic, or proliferative Brenner and has two subtypes; 1. Papillary 2. Malignant pseudo-Brenner. This tumor was first defined by Austin and Norris in 1987. They reported a group of patients with ovarian tumors that had tissue characteristics similar to malignant Brenner tumors, while these patients lacked benign Brenner tumor characteristics and no prominent stromal calcification. According to the World Health Organization (WHO), depending on the histological pattern, Transitional cell tumors are classified as benign, borderline or malignant tumors Brenner and TCC that accounts for 2% of all ovarian tumors.

Primary ovarian TCC is similar to bladder and urinary TCC but is differentiated in immunochemistry and pathology. Ovarian TCC is negative for CK20 but is usually positive for vimentin, ca125, wilms tumor1 and also strongly estrogen receptor (ER). Also, transitional carcinoma of the ovary is much more invasive than malignant Brenner tumor (MBT) and must be isolated. Silva et al observed TCC in 88 of 934 ovarian cancers (9%). Young et al in their study, stated that TCC tumor cell nuclei were longitudinal or round, often with nuclei with longitudinal grooves. The cytoplasm was often pale and granular, rarely clear or eosinophilic.

Common clinical signs of ovarian TCC include abdominal pain, ascites, bloating, and weight loss. Occasionally, there may be signs of uterine bleeding, back pain, urinary or abdominal symptoms. The clinical manifestations of this cancer are indistinguishable from other types of ovarian cancers. Our patient also referred to the hospital with symptoms of uterine bleeding and pain in the abdomen. Due to the absence of abdominal ascites and the generality of the symptoms, the tumor was not diagnosed in time. According to the sonography and symptoms, the first surgeon suspects leiomyoma and operates on the patient, but during the surgery, he notices that the mass is malignant. In the study by Ihan et al, age of women with ovarian TCC ranged from 46 to 87 years, with an average age of approximately 59 years. Most patients had menopause. But in our study, the patient's age (43 years) is lower than the average age of previous studies.

Most studies show that surgery with chemotherapy (cisplatin) increases the life expectancy of patients. In the study of Silva et al, 5-year survival after surgery was reported to be 37% for 88 patients, while in the group with chemotherapy, it was 41%. The standard chemotherapy regimen recently used for patients with ovarian epithelial cancers includes paclitaxel and carboplatin on a six-period basis, our patient has also undergone chemotherapy with the same drugs.

Conclusion: A woman with a suspected ovarian mass should be examined and treated by a gynecologist oncologist. Histopathological examination of these tumors is necessary to distinguish them from other ovarian cancers. Immunohistochemistry features are useful in its diagnosis. Para-clinical methods can be used to evaluate metastasis. Surgery is the main method of treatment followed by standard chemotherapy.

This case is important because the patient had this tumor before menopause at the age of 43, who underwent surgery and chemotherapy with paclitaxel and carboplatin for 6 periods due to extensive metastasis to other abdominal organs. A noteworthy point in the above patient and similar patients is that, due to the non-specificity of ovarian cancer symptoms, whenever there is a suspected adnexal mass, referral to a gynecologist oncologist is recommended for beginning of appropriate treatment plan and surgery or chemotherapy to increase Survival and improvement of patient's quality of life.

Conflicts of interest: None

Funding: None

Cite this article as:

Aminimoghaddam S, Kamkarfar P, Abolghasem N. Case Report: A Metastatic Transitional Cell Carcinoma of the Ovary. Razi J Med Sci. 2023;30(1): 106-113.

*This work is published under CC BY-NC-SA 3.0 licence.

مقدمه

سرطان تخمدان به عنوان چالش بزرگ بالینی در زمینه بیماری‌های زنان و زایمان محسوب می‌شود. علت این امر عدم وجود علائم مشخص بیماری تا زمان عود و پیشرفت تومور است که سبب شده موارد بسیاری از آن تا زمان وقوع متاستاز تشخیص داده نشود (۱).

در مجموع سرطان تخمدان ۴٪ از کلیه سرطان‌های تشخیص داده شده و ۵٪ از کل مرگ‌های ناشی از سرطان را شامل می‌شود (۲).

تومورهای بدخیم تخمدان در چند دسته طبقه بندی میشوند که شامل اپیتلیال، تومور سلول‌های زایا و تومورهای طناب استرومای جنسی می‌باشند. تقریباً حدود ۹۰٪ بدخیمی‌های تخمدان از نوع اپیتلیال هستند که اغلب با آغاز دوران یائسگی دیده می‌شوند (۲). تشخیص زودهنگام تومورهای کوچک و محدود به تخمدان از عوامل مهم پیش‌آگهی است (۱).

سرطان تخمدان با علائم مبهم همراه است و در مراحل اولیه خود را نشان نمی‌دهد و علائم اختصاصی ندارد. شایعترین تظاهرات اولیه نفخ شکم، درد، تکرر ادرار و یبوست می‌باشند. بنابراین بیماران به علائم توجه خاصی نمی‌کنند. تظاهرات بالینی ترانزیشنال سل کارسینوم (Transitional Cell Carcinoma-TCC) تخمدان نیز از سایر انواع کنسر تخمدان قابل افتراق نیست. به هر صورت تشخیص زودهنگام این نوع تومور به دلیل پاسخ مطلوب به شیمی‌درمانی نسبت به سایر سرطان‌های اپیتلیال تخمدان اهمیت دارد (۳).

ترانزیشنال سل کارسینومای تخمدان یک نوع نادر از سرطان اپیتلیال تخمدان است که در آخرین تقسیم بندی WHO تحت عنوان high grade serous tumor with transitional cell differentiation معرفی شده است (۴).

تومورهای ترانزیشنال سل، از جمله TCC و تومورهای خوش‌خیم و بدخیم Brenner تخمدان، ۲٪ از کل تومورهای تخمدان را تشکیل می‌دهند.

ما در این مقاله به شرح یک مورد با تشخیص ترانزیشنال سل کارسینوما اولیه تخمدان می‌پردازیم که به موقع تشخیص داده نشده و تحت دو عمل جراحی قرار گرفته است. گزارش این مورد با توجه به نادر بودن ترانزیشنال سل کارسینوما و همچنین رفتار غیرمعمول

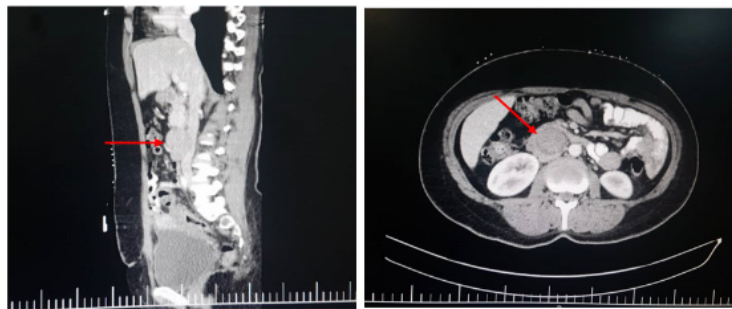
تظاهر در این بیماران قابل اهمیت است، همچنین ارجاع به موقع به انکولوژیست زنان با توجه به غیر اختصاصی بودن علائم کنسر تخمدان، در هر توده ادنکس مشکوک به بدخیمی از ابتدای درمان اهمیت معرفی این مورد را به خوبی مطرح می‌کند. در بیمار مورد بررسی توده اولیه تخمدان مطرح می‌باشد، اسیت و متاستاز به امتنوم وجود نداشت اما متاستاز به قسمت فوقانی شکم کنار دئودنوم و ورید اجوف تحتانی مشاهده شد.

معرفی بیمار

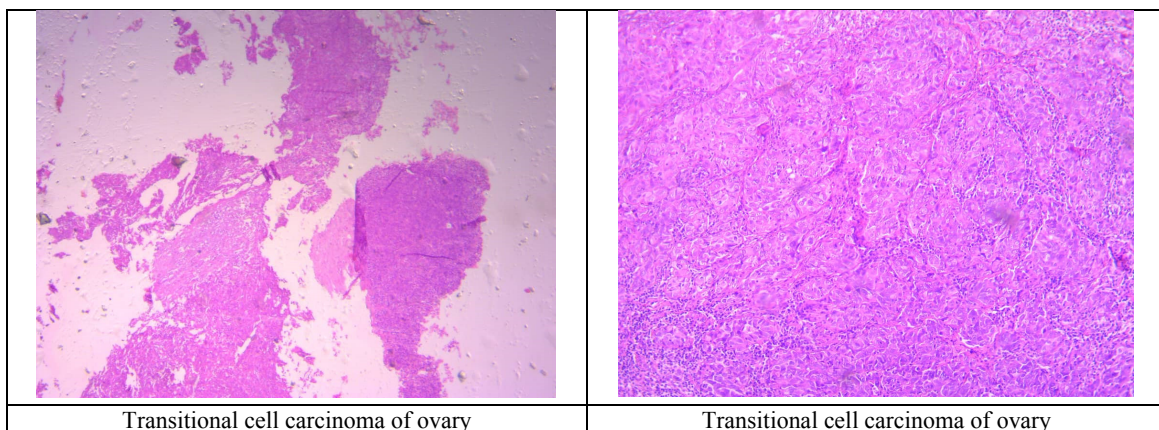
بیمار خانم ۴۳ ساله‌ای است (G2P2L) که با خونریزی واژینال و درد شکم به بیمارستان امیرالمومنین استان تهران مراجعه کرده است. نتایج سونوگرافی بیانگر وجود توده مشکوک به میوم رحمی با ابعاد ۵۸×۹۰ میلی‌متر و دو کیست به دیامتر ۴۳ و ۳۹ میلی‌متر در تخمدان راست بود که بیمار با توجه به خونریزی کاندید عمل میومکتومی می‌شود. جراح در حین جراحی متوجه شده که توده میوم نمی‌باشد و توده با منشا تخمدان است که کورتاژ انجام داده و توده تخمدان راست را خارج می‌کند و جهت پاتولوژی ارسال می‌شود که نتیجه حاصل از پاتولوژی توده تخمدان high grade serous carcinoma گزارش می‌شود. به دلیل بدخیم بودن جواب پاتولوژی، بیمار به مرکز درمانی فیروزگر در استان تهران جهت بررسی انکولوژیست زنان ارجاع داده می‌شود. در این مرکز نتایج پاتولوژی مجدد توسط پاتولوژیست زنان بازخوانی شده که ترانزیشنال سل کارسینوما تخمدان از نوع اولیه گزارش شد و با توجه به قطعیت تشخیص پاتولوژی نیازی به انجام IHC (Immuno Histo Chemistry) برای بیمار نبود.

بیمار تحت بررسی بیشتر با سی تی اسکن و سونوگرافی قرار گرفت که نتایج حاصل در شکل زیر نشان داده شده است (شکل ۱).

نتایج حاکی از سونوگرافی مجدد در مرکز مذکور یک توده هیپو اکو، هموزن، Well defined و Oval shape فاقد واسکولاریته واضح به ابعاد ۲۸*۳۶*۴۷ میلی‌متر در قدام به ورید اجوف تحتانی (Inferior vena cava- IVC) و پروگزیمال محل Bifurcation شریان ائورت به ایلیاک‌های مشترک نشان داد و اثر فشاری توده مذکور بر روی IVC و جابه‌جایی آن رویت شد.



شکل ۱- MRI بیمار در دو نمای اگزیمال و ساژیتال. توده سالیید که متاستاز به کنار ورید اجوف تحتانی می‌باشد (با فلش مشخص شده است). (اثر فشاری توده به ورید اجوف تحتانی (IVC) مشهود است).



شکل ۲- تصویر پاتولوژی حاصل از بازخوانی لام و بلوک توده تخمدان در جراحی اول بیمار در دو بزرگنمایی.
Poorly differentiated serous adenocarcinoma (transitional cell carcinoma)

آذرماه ۹۸ لاپاراتومی و دبالکینگ کامل تومور تخمدان شامل هیستریکتومی کامل و برداشتن لوله و تخمدان دو طرف و بقایای تومور تخمدان راست انجام شد. همچنین در بررسی شکم و لگن و حالب دو طرف توسط جراح آنکولوژیست زنان، لنفادنکتومی لگنی دو طرف و آپاندکتومی و امنکتومی صورت گرفت. تومور روی IVC برداشته شد.

در پاتولوژی حاصل از جراحی دوم: Metastatic Transitional Cell carcinoma و درگیری تخمدان راست و چپ، پارامتر، ضایعه برداشته شده از رکتوم، مزانترو سیگموئید، کلدو ساک خلفی، سیدینگ به بافت چربی حاصل از پریتونئال لنف نود لگنی راست و چپ گزارش شده است. بیمار یک ماه پس از جراحی مجدد تحت ۶ دوره

در سی تی اسکن اسپیرال نیز یک توده سالیید مدور به ابعاد ۴۲*۳۳*۵۱ میلی‌متر منطبق بر محل ائورتوکوال با اثر فشاری بر IVC و لنفادنوپاتی متاستاتیک متعدد مزانتریک با حداکثر SAD=10 میلی متر گزارش شد. مایع آزاد در شکم رویت نشد. رحم دارای ابعاد طبیعی بود. توده های نوروژنیک از قبیل پاراگانگلیوم و لنفادنوپاتی متاستاتیک در تشخیص افتراقی مطرح گردید. سایر نواحی شکم نرمال گزارش شدند (شکل ۲). اندوسکوپی و کولونوسکوپی انجام شده نرمال گزارش شد.

پس از جمع بندی نهایی، با توجه به اینکه جراحی کامل برای بیمار انجام نشده بود، تصمیم بر آن شد که در جراحی مجدد علاوه بر رحم و تخمدان، تومور بین دئودنوم و IVC هم برداشته شود. بنابراین در تاریخ ۳۰

اطلاعات از بیمار و همچنین پرونده وی جمع آوری شده است و جهت گزارش شرح حال و نیز چاپ عکس‌های تصویر برداری و پاتولوژی بیمار از وی رضایت کتبی آگاهانه دریافت شد.

بحث

ترانزیشنال سل کارسینومای تخمدان یک نوع نادر از سرطان اپی تلیال تخمدان است که در آخرین تقسیم‌بندی WHO تحت عنوان high grade serous tumor with transitional cell differentiation معرفی شده است (۴).

TCC اولیه تخمدان قابل افتراق از Brenner خوش خیم، متاپلاستیکی و یا پرولیفراتیو بوده و دو زیرگروه

شیمی درمانی با فاصله هر ۳ هفته یکبار با داروهای پاکلی تاکسل ۳۰۰ میلی گرم و کربوپلاتین ۴۸۰ میلی گرم با AUC-6 طبق مشورتی که در تومور بورد جهت بیمار انجام شد، قرار گرفت، در حال حاضر که ۲ سال از جراحی مجدد بیمار گذشته، بیمار حال عمومی خوب دارد و در پیگیری‌های منظم اثری از تومور و یا عود آن مشاهده نشده است.

در ضمن میزان CA-125 بیمار زمان مراجعه ۱۵۰ واحد/میلی لیتر بوده، و یک ماه بعد از جراحی که یک دوره شیمی درمانی نیز دریافت کرده بود میزان آن به ۲۵ واحد/میلی لیتر کاهش یافته و پس از ۶ دوره شیمی درمانی میزان آن ۱۵ واحد/میلی لیتر بود. در حال حاضر نیز میزان CA-125 بیمار ۱۰ واحد/میلی لیتر می‌باشد.

جدول ۱- شباهت‌ها و تفاوت‌های تظاهرات بالینی و درمان بیمار مورد بررسی با دیگر مطالعات

نویسنده	علائم	سونوگرافی سیتی اسکن	جراحی	کموتراپی	سن	CA125	اسیت IHC
Garima(13)	بزرگ شدن شکم	ضایعه کیستیک سیتادار در ادنکس چپ	TAH+BSO+ Omentectomy+ برداشتن لنف نوده‌های لگنی	Platinum Based	۴۵	۶۲۰	+
Iqbal(14)	درد شکم+ کاهش وزن	ضایعه سولید کیستیک در ادنکس راست	TAH+RSO	نوع دارو ذکر نشده	۵۰	افزایش یافته	ذکر نشده
Chia Hui(4)	بزرگی شکم	توده لگنی	TAH+BSO+ Lymphadenectomy	کربوپلاتین+ سیکوفسفامید	۶۷	۶۵	+
Shirish(3)	دیستانسیون دردشکم ضعف عمومی	توده لگنی سمت راست	TAH+BSO+ برداشتن قسمتی از روده بزرگ	نوع دارو ذکر نشده	۵۵	افزایش یافته	ذکر نشده
ME Tazi(15)	بزرگی شکم+ کاهش وزن	توده لگنی راست	TAH+BSO+ Lymphadenectomy	کربوپلاتین+ پاکلی تاکسل	۶۹	نرمال	+
Aminimoghaddam مطالعه حاضر	خونریزی واژینال	توده مشکوک به میوم ۱۰ سانت در سونو +توده با اثر فشاری بر ivc	جراحی اول برداشتن توده تخمدان راست+ جراحی دوم TAH+BSO +لنفادنکتومی+ اپاندکتومی+ امینکتومی+ برداشتن توده ivc	کربوپلاتین+ پاکلی تاکسل	۴۳	۱۸	نداشت

آسیت، نفخ و کاهش وزن است. گاهی اوقات، ممکن است علائم خونریزی رحم، کمردرد، علائم ادراری یا شکمی نیز در بیمار مشاهده شود. تظاهرات بالینی این سرطان از سایر انواع سرطان های تخمدان قابل تشخیص نیست (۵). بیمار ما نیز با علائم خونریزی رحمی و درد در ناحیه شکم به بیمارستان مراجعه نموده است که به دلیل همراه نبودن با اسیت شکمی و عمومی بودن علائم، تومور به موقع تشخیص داده نشده است به طوری که با توجه به سونوگرافی و علائم، جراح اول با شک به میوم اقدام به جراحی بیمار می کند اما در حین جراحی متوجه بدخیم بودن توده می شود.

در مطالعه ایهان و همکاران، طیف سنی زنان مبتلا به TCC تخمدان از ۴۶ تا ۸۷ سال، با میانگین سنی تقریباً ۵۹ سال گزارش شده است. اکثر بیماران مبتلا یائسه بودند. اما در مطالعه حاضر، سن بیمار (۴۳ ساله) کمتر از میانگین سنی مطالعات گذشته می باشد. درمان بر پایه ی جراحی و به دنبال آن در برخی بیماران کموتراپی ادجوانت است (۱۵).

TCC تخمدان در پاسخ به شیمی درمانی پیش آگهی بهتری نسبت به سایر تومورهای اپیتلیالی تخمدان دارد و به خصوص به داروهای شیمی درمانی با پایه ی سیسپلاتین حساس می باشد (۴).

بیشتر مطالعات نشان می دهند که جراحی همراه با شیمی درمانی (سیس پلاتین) سبب افزایش عمر بیماران می شود (۴،۶،۷). در مطالعه سیلوا و همکاران بقای ۵ ساله بعد از جراحی برای ۸۸ بیمار ۳۷٪ گزارش شده، در حالی که در گروه با شیمی درمانی، بقا ۴۱٪ بود (۴). رژیم شیمی درمانی استاندارد که اخیراً برای بیماران با کنسر اپیتلیالی تخمدان استفاده می شود شامل پاکلی تاکسول و کربوپلاتین به صورت ۶ دوره ای می باشد (۱۲،۱۳) که بیمار معرفی شده نیز تحت شیمی درمانی با همین داروها قرار گرفته است.

نتیجه گیری

گزارش این مورد به این دلیل اهمیت دارد که این بیمار قبل از یائسگی در سن ۴۳ سالگی مبتلا به این تومور شده بود که به دلیل متاستاز وسیع به دیگر

دارد؛ ۱. پاپیلری ۲. شبه برنر بدخیم (۶). این تومور نخستین بار توسط اوستین و نوریس در سال ۱۹۸۷ تعریف شد. آنها گروهی از بیماران با تومورهای تخمدان که دارای ویژگی های بافتی مشابه با تومورهای بدخیم برنر بودند را گزارش کردند، در حالی که این بیماران فاقد مؤلفه تومور خوش خیم Brenner و فاقد کلسیفیکاسیون برجسته استروما بودند (۵،۷،۱۴،۱۵).

تا کنون شیوع TCC تخمدان به قطعیت در متون علمی گزارش نشده است. تومورهای ترانزیشنال سل، از جمله TCC، و تومورهای خوش خیم و بدخیم Brenner تخمدان، ۲٪ از کل تومورهای تخمدان را تشکیل می دهند. علاوه بر این، طبق گزارش سازمان جهانی بهداشت (WHO)، بسته به الگوی بافت شنا سی، این تومورها به عنوان تومورهای خوش خیم، مرزی یا بدخیم Brenner و TCC طبقه بندی شده اند (۸). سیلوا و همکاران TCC را در ۸۸ مورد از ۹۳۴ سرطان تخمدان (۹٪) مشاهده کرده اند (۹،۱۰).

یانگ و همکاران در مطالعه خود بیان کردند که هسته های سلول تومور TCC طولی یاگرد بودند که اغلب دارای هسته با شیارهای طولی بودند. سیتوپلاسم اغلب کم رنگ و دانه دار بود و به ندرت شفاف یا eosinophilic بود (۱۱).

TCC اولیه تخمدان به TCC مثانه و مجاری ادراری شباهت دارد، اما در بررسی ایمونوشیمی و پاتولوژی قابل افتراق می باشند که در مورد بیمار معرفی شده با توجه به قطعیت تشخیص پاتولوژی نیازی به انجام IHC (Immuno Histo Chemistry) نبود.

TCC تخمدان برای CK20 منفی می شود اما معمولاً برای vimentin, ca125, wilms tumor1 مثبت می باشد و همچنین استروژن رسپتور (ER) قویاً در آن ها مثبت است (۱۵). همچنین کارسینوم ترانزیشنال سل تخمدان به مراتب تهاجمی تر از تومور بدخیم برنر (MBT) عمل می کند و باید از آن ها نیز جدا شوند. در آخرین دسته بندی WHO در سال ۲۰۱۴ پیشنهاد شد به عنوان high grade serous tumor with transitional cell differentiation قرار گیرد (۴).

علائم بالینی شایع TCC تخمدان شامل درد شکم،

7. Austin RM, Norris HJ. Malignant Brenner tumor and transitional cell carcinoma of the ovary: a comparison. *Int J Gynecol Pathol.* 1987;6(1):29-39.

8. Fletcher CD, Unni K, Mertens F. World Health Organization classification of tumours. Pathology and genetics of tumours of soft tissue and bone: IARC press; 2002.

9. Silva EG, Robey-Cafferty SS, Smith TL, Gershenson DM. Ovarian carcinomas with transitional cell carcinoma pattern. *Am J Clin Pathol.* 1990;93(4):457-65.

10. Ichigo S, Takagi H, Matsunami K, Murase T, Ikeda T, Imai A. Transitional cell carcinoma of the ovary. *Oncol Lett.* 2012;3(1):3-6.

11. Eichhorn JH, Young RH. Transitional cell carcinoma of the ovary: a morphologic study of 100 cases with emphasis on differential diagnosis. *Am J Surg Pathol.* 2004;28(4):453-63.

12. Lee M, Jung YW, Kim SW, Kim SH, Kim YT. Metastasis to the ovaries from transitional cell carcinoma of the bladder and renal pelvis: a report of two cases. *J Gynecol Oncol.* 2010;21(1):59-61.

13. Lang SM, Mills AM, Cantrell LA. Malignant Brenner tumor of the ovary: Review and case report. *Gynecol Oncol Rep.* 2017;22:26-31.

14. Chandanwale SS, Kamble T, Mishra N, Kumar H, Jadhav R. A pure primary transitional cell carcinoma of the ovary: A rare case report with literature review. *Int J Appl Basic Med Res.* 2016;6(2):140.

15. Tazi E, Lalya I, Tazi M, Ahellal Y, M'rabti H, Errihani H. Transitional cell carcinoma of the ovary: a rare case and review of literature. *World J Surg Oncol.* 2010;8(1):1-3.

ارگان‌های شکمی، تحت درمان جراحی و شیمی درمانی با داروی پاکلی تاکسل در ۶ دوره قرار گرفته است. نکته قابل توجه در بیمار فوق و بیماران مشابه ایشان این است که با توجه به غیر اختصاصی بودن علائم کند سر تخمدان، هرگاه توده ادنکس مشکوک به بدخیمی وجود داشت از ابتدای درمان ارجاع به انکولوژیست زنان توصیه می شود تا طرح درمانی و مداخله جراحی یا کموتراپی مناسب جهت افزایش بقا و ارتقا کیفیت زندگی بیماران صورت گیرد.

تقدیر و تشکر

از کلیه پرسنل بخش زنان و اتاق عمل بیمارستان فیروزگر و همچنین از بخش پاتولوژی این بیمارستان جهت همکاری برای جمع اوری اطلاعات قدردانی می شود.

References

1. Keshtdar F, Ramezani R. Expression Level of miR-9 in Exosomes Derived from Ovarian Epithelial Carcinoma Cells and the Effects of Exosome Treatment on VEGF Expression in Human Umbilical Vein Endothelial Cells. *Pathobiol Res.* 2018;21(1):35-40. (Keshtdar, 2018 #109)
2. Homae F, Saeedi Saedi H, Aminian N, Derhami Ghomian N, Eftekharzadeh F. A rare case of co-occurrence of groin lymph node dysgerminoma and papillary serous cyst-adenocarcinoma of the right and left ovaries with metastasis to the omentum. *J Guilan Univ Med Sci.* 2006;15(57):92-5.(Persian)
3. Chandanwale SS, Kamble T, Mishra N, Kumar H, Jadhav R. A pure primary transitional cell carcinoma of the ovary: A rare case report with literature review. *Int J Appl Basic Med Res.* 2016;6(2):140.
4. Yadav G, Solanki V, Bharti JN, Bharti S, Singh P, Gothwal M. Pure transitional cell carcinoma of the ovary presenting as bilateral complex cystic masses in a premenopausal woman—Case report and review of literature. *J Mid-Life Health.* 2019;10(3):156.
5. Lin C-H, Liu F-S, Ho ES-C. Transitional cell carcinoma of the ovary. *Taiwan J Obstet Gynecol.* 2006;45(3):268-71.
6. Shafaghi B, Falahian M, Ghazi Moghadam M. Simultaneous occurrence of ovarian and bladder carcinoma of transitional cell type; a rare case report. *Pajouhesh Dar Pezeshki.* 2003;27(3):255-257.(Persian)