

معرفی یک مورد نادر بیماری هیداتید اولیه غده پاروتید

چکیده

مقدمه: بیماری هیداتید، یک عفونت مشترک بین انسان و حیوان می‌باشد که بیماری در انسان، توسط مرحله لاروی کرم نواری اکینوкокوس گرانولوسوس ایجاد می‌شود. بیش‌تر عفونت‌های انسانی به دنبال خوردن مواد آلوده به مدفوع سگ ایجاد می‌شوند. تخم از طریق روده نفوذ کرده و از طریق ورید باب به کبد، ریه و بافت‌های دیگر می‌رسد و در آنجا به کیست تبدیل می‌شود. حدود ۵۰٪ موارد کیستها در کبد، ۳۰٪ در ریه و ۲۰٪ در ارگان‌های دیگر دیده می‌شوند. درگیری سر و گردن بسیار نادر می‌باشد.

معرفی بیمار: در این مقاله یک مورد نادر از درگیری ایزوله غده پاروتید توسط کیست هیداتید در خانم جوانی معرفی می‌شود که به علت اثر فشاری کیست دچار ضعف در شاخه تمپورال عصب فاسیال در سمت درگیر شده بود. بیمار تحت عمل خارج‌سازی کیست توسط عمل پاروتیدکتومی سطحی قرار گرفت و تشخیص، توسط پاتولوژی تایید گردید. در بررسی ارگان‌های دیگر بیمار، درگیری سایر مناطق وجود نداشت. بیمار پس از آن، به مدت ۲ هفته تحت درمان با آلبندازول قرار گرفت. **نتیجه‌گیری:** شیوع بیماری هیداتید در سر و گردن نادر می‌باشد. در مناطق اندمیک وجود توده در سر و گردن با رشد پیشرونده، باید شک به بیماری هیداتید را برانگیزد. در کشور ایران نیز که از نظر بیماری هیداتید اندمیک محسوب می‌شود، این بیماری باید در تشخیص افتراقی توده‌های سر و گردن قرار گیرد.

کلیدواژه‌ها: ۱- کیست هیداتید ۲- اکینوкокوس گرانولوسوس ۳- پاروتید

*دکتر علیرضا محبی I

دکتر آرتیمس عرفان II

تاریخ دریافت: ۸۴/۱۲/۶، تاریخ پذیرش: ۸۵/۳/۳۰

مقدمه

پاروتید بسیار نادر بوده و تاکنون موارد بسیار کمی از کیست هیداتید در غده پاروتید گزارش شده است.^(۱، ۲) در این مقاله، یک مورد کیست هیداتید ایزوله در غده پاروتید یک بیمار معرفی می‌شود.

معرفی بیمار

بیمار خانم ۲۳ ساله اهل شهرستان اسدآباد استان همدان بود که با شکایت تورم ۴ ماهه در ناحیه جلوی گوش راست مراجعه نمود. رشد توده در ناحیه پاروتید راست به صورت تدریجاً پیشرونده، همراه با ایجاد درد مختصر بوده است. یک هفته پیش از مراجعه، بیمار دچار ضعف شاخه تمپورال

عامل بیماری هیداتید، کرم نواری اکینوкокوس گرانولوسوس بوده و در بافت‌های انسانی، کیست‌های لاروی بوجود می‌آورد. سگها و در بعضی مناطق، روباه‌ها میزبان اصلی بوده و کرم بالغ در روده آنها زندگی می‌کند.^(۱، ۲) تخم از طریق مدفوع دفع شده به وسیله میزبان واسط مثل دامها، انسان‌ها و جوندگان و بخصوص گوسفند خورده می‌شود. سگها با خوردن لاشه خام گوسفند که دارای کیست هیداتید است، گرفتار می‌شوند.^(۱، ۲) کیست هیداتید بیش‌تر در کبد، سپس در ریه و پس از آن در سایر ارگان‌ها دیده می‌شود.^(۱، ۲) درگیری سر و گردن بسیار نادر می‌باشد. درگیری غده

I) استادیار و متخصص گوش و حلق و بینی و جراحی سر و گردن، بیمارستان فیروزگر، خیابان ولی‌عصر، خیابان ولدی، دانشگاه علوم پزشکی و خدمات بهداشتی - درمانی ایران، تهران، ایران (*مؤلف مسئول).

II) دستیار گوش و حلق و بینی و جراحی سر و گردن، دانشگاه علوم پزشکی و خدمات بهداشتی - درمانی ایران، تهران، ایران.

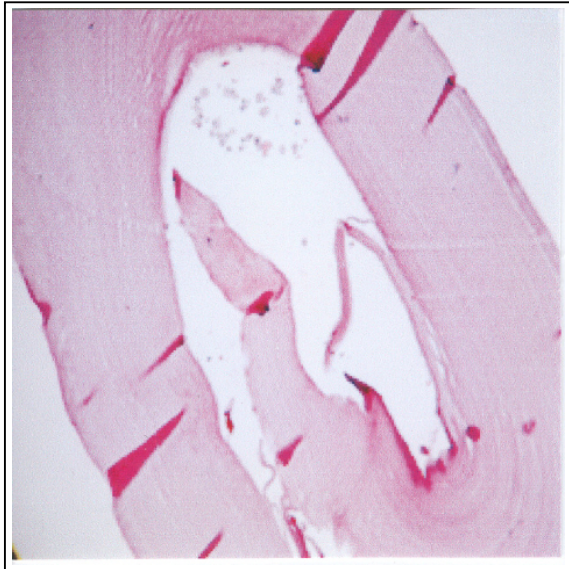
عصب فاسیال در سمت درگیر شده بود. بیمار سابقه‌ای از تب و لرز و کاهش وزن نداشته و سابقه بیماری خاص یا مصرف داروی خاصی را ذکر نمی‌کرد.

در معاینه بیمار، توده‌ای به ابعاد 4×4 سانتی‌متر با قوام کیستیک، بدون درد و نسبتاً متحرک در ناحیه پاروتید راست لمس شد که پس از اسپیراسیون توده، مایع بی‌رنگی از آن خارج شد و ابعاد توده کاهش یافت و در گزارش سیتولوژی از آن (Fine needle aspiration) FNA نیز یافته تشخیصی واضحی وجود نداشت. پارزی ایزوله شاخه تمپورال عصب فاسیال نیز به صورت اشکال در بالا بردن ابرو در سمت راست وجود داشت. حرکات سایر عضلات صورت طبیعی بودند. ضمناً تورم در فضای پارافارنکس و ترشح از مجرای stenson نیز وجود نداشت.

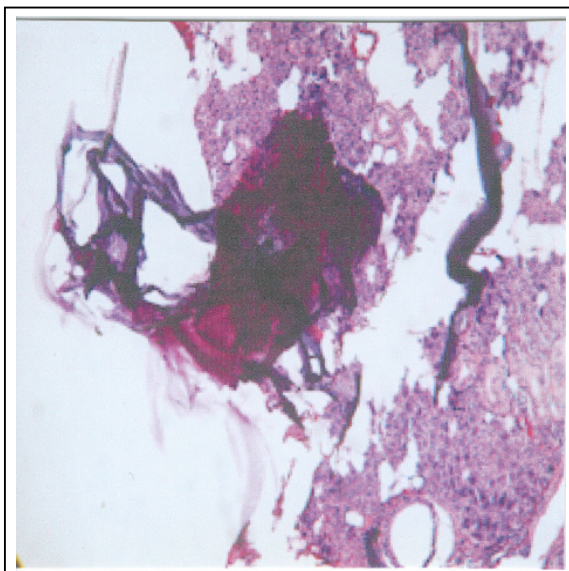
در بررسی‌های پاراکلینیکی بیمار، در سی‌تی‌اسکن، توده‌ای با دانسیته بافت نرم با حدود مشخص در ناحیه پاروتید راست مشاهده شد (شکل شماره ۱). در ضمن در آزمایشات معمول بیمار نیز نکته پاتولوژیکی یافت نشد.

در بررسی‌های پاراکلینیکی بیمار، در سی‌تی‌اسکن، توده‌ای با دانسیته بافت نرم با حدود مشخص در ناحیه پاروتید راست مشاهده شد (شکل شماره ۱). در ضمن در آزمایشات معمول بیمار نیز نکته پاتولوژیکی یافت نشد.

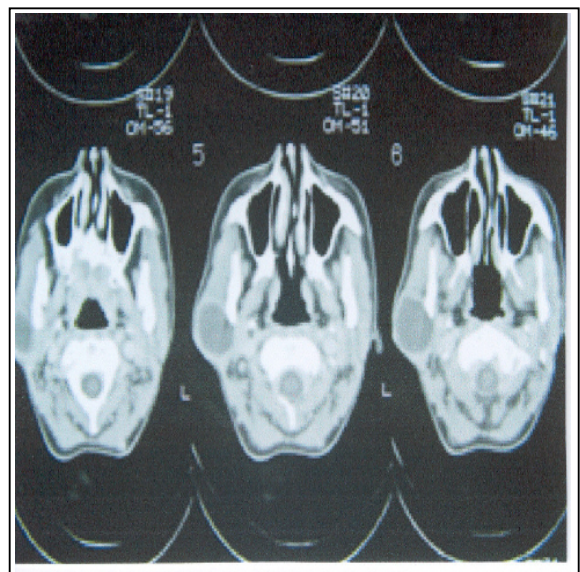
بیمار کاندید عمل جراحی رزکسیون توده و پاروتیدکتومی سطحی شد و در حین عمل، نمونه‌ای از کیست جهت



شکل شماره ۲- نمای میکروسکوپی کیست هیداتید



شکل شماره ۳- کیست هیداتید در غده پاروتید



شکل شماره ۱- سی‌تی‌اسکن کیست هیداتید در غده پاروتید چپ

بیمار کاندید عمل جراحی رزکسیون توده و پاروتیدکتومی سطحی شد و در حین عمل، نمونه‌ای از کیست جهت

۵۰٪ موارد در کبد، ۳۰٪ در ریه و ۲۰٪ در ارگان‌های دیگر یافت می‌شوند.^(۲۱)

تست‌های سروزولوژیک نیز به تشخیص کمک می‌کنند. صحت تست پوستی کازونی، ۹۰-۸۰٪ می‌باشد. تست‌های مهاری هم‌گلو‌تیناسیون و تثبیت کمپلمان نیز دقیق بوده و مفید هستند، زیرا با درمان و از بین رفتن پارازیت، منفی خواهند شد.^(۲۱)

هر چند که بیش‌ترین درگیری در کبد و ریه می‌باشد، ولی کیست هیداتید به صورت بسیار نادر در سر و گردن دیده می‌شود. تا کنون تنها چند مورد کیست هیداتید در غده پاروتید گزارش شده است.^(۲-۱)

مهم‌ترین عامل در تشخیص بیماری هیداتید، آگاهی از امکان وجود آن می‌باشد.^(۴)

در مناطقی که بیماری، اندمیک می‌باشد، وجود توده با رشد پیش‌رونده باید شک به بیماری هیداتید را برانگیزد.^(۲)

بیماری هیداتید باید در تشخیص افتراقی ضایعاتی که باعث تورم غده پاروتید می‌شوند، خصوصاً در مناطقی که شیوع بیماری بالاست (مانند ایران)، قرار گیرد.^(۷، ۵)

تاکنون درگیری مناطق غیرشایعی از قبیل استخوان، رحم، رتروپریوتئسن و رترواریتال نیز گزارش شده است.^(۹، ۸، ۵)

در بررسی literature نیز تنها چند مورد محدود گزارش کیست هیداتید در پاروتید وجود دارد. در یکی از این موارد که مربوط به ۳۰ سال قبل و گزارش شده از ایران می‌باشد، تظاهر کیست هیداتید مشابه بیمار فوق و به صورت توده با رشد آهسته بوده است. در این بیمار پارزی عصب فاسیال وجود نداشته ولی ۷ ماه پس از پاروتیدکتومی دچار پارزی اندام‌ها شده است.^(۱۱، ۱۰)

مورد دیگر، گزارش شده از کشور ترکیه و در سال ۲۰۰۲ بوده است. نهایتاً موردی از وجود کیست‌های متعدد در ناحیه اینفراتمپورال و پاروتید در ۲۰ سال قبل گزارش شده است که بر نقش سی‌تی‌اسکن در تشخیص آن تاکید شده است.^(۵، ۳)

درمان انتخابی بیماری هیداتید خصوصاً در کشورهای در حال توسعه که امکان پیگیری عوارض دارویی با تست‌های

در حین عمل، نزدیکی کیست به شاخه فرونتال عصب فاسیال با مختصری تغییر رنگ این شاخه دیده شد که کیست با سطح نسبتاً مشخص از شاخه مذکور جدا شد.

در بررسی سایر ارگان‌ها، توسط (CXR) (chest x-Ray) و سونوگرافی کبد، طحال و شکم، شواهدی به نفع وجود کیست در این نواحی یافت نشد.

در مشاوره با متخصص عفونی، جهت بیمار، درمان با آلبندازول به صورت خوراکی (۴۰۰ میلی‌گرم دو بار در روز) در دو دوره ۴ هفته‌ای با فاصله استراحت ۲ هفته‌ای در بین دو دوره و بررسی LFT (Liver function test) و CBC (Cell blood count) هر ۲ هفته در حین درمان توصیه شد.

بحث

بیماری هیداتید یک عفونت zoonose می‌باشد. بیماری در انسان توسط مرحله لاروی کرم نواری اکینو‌کوکوس گرانولوسوس ایجاد می‌شود.

اکینو‌کوکوس، گسترش جهانی داشته و خصوصاً در مناطقی که پرورش گوسفند وجود دارد، شایع‌تر می‌باشد.^(۲۱)

بیش‌تر عفونت‌های انسانی به دنبال خوردن مواد آلوده به مدفوع سگ ایجاد می‌شوند. تخم در روده نفوذ کرده و از طریق ورید باب به کبد و از آنجا به ریه و دیگر بافت‌ها می‌رود. در بافتها، تخم به کیستی تبدیل می‌شود که حاوی مایعی روشن است. کپسول‌های برود (brood) حاوی اسکولکس‌ها به داخل لومن کیست جوانه می‌زنند. این اندوکیست‌ها اگر به داخل فضای صفاقی ریخته شوند، کیست‌های داخل صفاقی ثانویه را تشکیل می‌دهند.^(۲۱)

بیماری می‌تواند تظاهرات آلرژیک سیستمیک داشته باشد و یا به صورت علائم موضعی به دلیل اعمال فشار به وسیله کیست، تظاهر یابد. اگر کیست پاره شود، ممکن است منجر به شوک آنافیلاکسی شود.^(۲۱)

۴۰٪ بیماران، ائوزینوفیلی داشته و ۶۰٪، یک کیست دارند.

8- Ormeci N, Idilmon R, Tuzan A, Erdem H. A new percutaneous approach for the treatment of hydatid cyst. *Int Urology & Nephrology* 2005; 37(3): 461-4.

9- Turgut S, Ensar S, Kahrci H, Celikkanat S. Rare otolaryngologic presentation of hydatid cyst. *Otolaryngology Head & Neck Surgery* 1997; 117(4): 418-21.

10- Emamy H, Asadian A. Unusual presentation of hydatid disease. *American Journal of Surgery* 1976; 132(3): 403-5.

11- Akhan O, Ensari S, Ozmen M. Percutaneous treatment of a parotid gland hydatid cyst. *European Radiology* 2002; 12(3): 597-601.

آزمایشگاهی در طولانی مدت دشوار است، جراحی می‌باشد.^(۵)

در روش جراحی می‌توان کیست را به صورت کامل خارج کرد و یا ابتدا مایع داخل آن را آسپیره کرده و سپس لایه مطبق کلاپس شده و لایه ژرمینال را از پری سیست جدا نمود. حین آسپیراسیون باید مراقب بود تا مایع، بافت‌های اطراف را آلوده نکند.^(۶)

یک روش محافظه‌کارانه در درمان بیماری هیداتید، روش Percutaneous Aspiration Injection of a (PAIR) Scolicidal agent and Reaspiration می‌باشد که تاکنون یک مورد در درمان بیماری هیداتید غده پاروتید بکار رفته است. به نظر می‌رسد این روش راه امن و موثری در درمان بیماری هیداتید و جایگزین مناسبی برای عمل جراحی نیز باشد.^(۷)

فهرست منابع

- 1- Thomas K Hunt, Reid V Mueller. Inflammation, infection, Antibiotic. In: Lawrence W CURRENT. *Surgical diagnosis & treatment*. 10th ed. California school of medicine, Sanfrancisco: Lange; 1997. p. 130-5, 640-50.
- 2- NW Thompsom. Helminth disease. In: Geral L Mandell, John E Bennett, Raphael Dolin. *Principles and practice of infectious diseases*. 5th ed. University of Virginia, Charlottesville: Elsevier; 2000. p. 2956-7, 2962-3.
- 3- Karahatsy S, Ackom T, Kocaoglu M, Tosun F, Gunhan O. A rare case of parotid swelling(hydatid cyst). *Auris Nasus larynx* 2005; 61(9): 312-14.
- 4- Cooney RM, Flanagan KP, Zehyle E. Review of surgical management of cystic hydatid disease in a resource limited setting. *European journal of gastroenterology hepatothology* 2004; 16(11): 1233-6.
- 5- Tekim M, Osma U, Yaldiz A, Topcu T. Preauricular hydatid cyst. *European Otorhinolaryngology* 2004; 261(2): 87-9.
- 6- Klovioudouris A, Gouliamos A, Andreou I, Ioannovits I, Levett J, Viahos I, et al. Parotid hydatid cyst. *Radiologie* 1985; (5): 235-6.
- 7- Rajendra Copal SV, Mahadera N, Venkataramana C. Hydatid cyst of parotid. *Indian pathology & Microbiology* 1985; 28(1): 75-6.

Primary Hydatid Disease of the Parotid Gland: Report of a Rare Case

^I
***A.R. Mohebbi, MD**

^{II}
A. Erfan, MD

Abstract

Introduction: Cystic hydatid disease (cystic echinococcosis) is a zoonotic infection of humans caused by the larval stage of the tapeworm *Echinococcus Granulosus*. Most of the human infections are caused by eating the materials infected with dog's feces. The oval form would penetrate into the bowels and reach the liver, lung and other organs through the portal vein. Then, there, it would turn into the cystic form. 50% of these cysts are seen in the liver, 30% in the lungs and 20% in other organs. Head and neck involvement is very rare.

Case Report: The present article reports a case of isolated parotid gland hydatid cyst. The patient was a young woman who suffered from facial nerve palsy (temporal branch) due to the compressive effect of the cyst. A superficial parotidectomy was performed and the diagnosis was confirmed by the pathologist. The patient was then treated with albendazole (2 courses of a 2-week treatment). No other organ involvement was detected.

Conclusion: The incidence of hydatid disease in head and neck is very rare. In endemic regions, the presence of head and neck masses with progressive enlargement should arouse suspicion as to hydatid disease. Iran is also endemic for hydatid disease and this should be considered as one of the differential diagnoses of head and neck masses.

Key Words: 1) Hydatid Cyst 2) *Echinococcus Granulosus* 3) Parotid

I) Assistant Professor of ENT and Head & Neck Surgery. Firoozgar Hospital. Valadi St., Vali-Asr Ave., Iran University of Medical Sciences and Health Services. Tehran, Iran. (*Corresponding Author)

II) Resident of ENT. Iran University of Medical Sciences and Health Services. Tehran, Iran.