

گزارش یک مورد تامپوناد قلبی به عنوان نخستین علامت میکسدم

چکیده

مقدمه: تامپوناد قلبی بندرت در بیماران مبتلا به هیپوتیروئیدی دیده می‌شود و در مقابل، پریکاردیال افیوژن در این زمینه، نسبتاً شایع است.
معرفی بیمار: بیمار یک خانم ۷۰ ساله مبتلا به تامپوناد قلبی بود که میکسدم به عنوان علت آن تشخیص داده شد. درمان شامل پریکاردیوسنتز و تجویز لووتیروکسین به دنبال آن بود. علایم، بعد از مدت کوتاهی، از بین رفته و بیمار کاملاً بهبود یافت.
نتیجه‌گیری: تامپوناد قلبی به عنوان اولین علامت هیپوتیروئیدی، نادر می‌باشد و هنگام تشخیص تامپوناد قلبی، تنها با ظن قوی می‌توان آن را تشخیص داده و اقدام مناسب انجام داد.

کلیدواژه‌ها: ۱- پریکاردیال افیوژن ۲- میکسدم ۳- تامپوناد قلبی ۴- پریکاردیوسنتز

*دکتر میترا گل محمدی I

دکتر حمید مهدیزاده II

تاریخ دریافت: ۸۴/۱۱/۲۳، تاریخ پذیرش: ۸۵/۶/۱۹

مقدمه

در بررسی‌های اولیه‌ای که در مورد شیوع پریکاردیال افیوژن همراه با هیپوتیروئیدی درمان نشده انجام شد، این میزان، ۷۸-۳۰٪ ذکر شده است.^(۱) در بررسی‌های دیگری که توسط سایر محققین انجام شده است، شیوع آن، ۳۰-۵٪ گزارش شده است.^(۲) با این وجود، اغلب گزارشات حاکی از نادر بودن تامپوناد قلبی در زمینه هیپوتیروئیدی است.^(۳) علل مختلفی می‌توانند باعث بروز تامپوناد قلبی شوند، تشخیص سریع و بموقع این علل، بسیار مهم می‌باشد، زیرا باعث بهتر شدن پیش‌آگهی و پیشگیری از اقدامات تهاجمی و غیرضروری می‌شود.

معرفی بیمار

بیمار، خانم ۷۰ ساله‌ای بود که به دلیل تنگی نفس شدید و ناگهانی، درد سینه، تعریق و بی‌حالی شدید در بیمارستان امام خمینی ارومیه پذیرفته شد. بیمار، خانم نسبتاً چاق (وزن بدن = ۸۰ کیلوگرم) با صورت پف‌آلود و کاملاً بی‌حال بود که ارتباط درستی نیز برقرار نمی‌کرد.

در معاینات اولیه، فشار خون بیمار، ۱۲۰/۷۰ میلی‌متر جیوه همراه با نبض پارادوکس (کاهش فشار خون سیستولیک بیش از ۱۰ میلی‌متر جیوه در هنگام دم) به میزان ۲۰ میلی‌متر جیوه بود. تعداد ضربانات قلب، ۱۰۰ ضربه در دقیقه بود و

(I) استادیار و فلوشیپ بیهوشی قلب، بیمارستان امام خمینی، بلوار ارشاد، دانشگاه علوم پزشکی و خدمات بهداشتی - درمانی ارومیه، ارومیه، ایران (*مؤلف مسؤول).

(II) استادیار و جراح قلب و عروق، بیمارستان امام خمینی، بلوار ارشاد، دانشگاه علوم پزشکی و خدمات بهداشتی - درمانی ارومیه، ارومیه، ایران.

با تشخیص تامپوناد قلبی، اقدام به پریکاردیوسنتز اورژانس شد و حدود ۱۳۰۰ میلی‌لیتر مایع حاوی پروتئین زیاد خارج شد و پس از آن، فشار خون بیمار به ۱۶۰/۸۰ میلی‌متر جیوه افزایش یافته، تعداد ضربان قلب به ۸۵ ضربه در دقیقه رسیده و قدرت نبض بیمار نیز افزایش یافته و بخوبی قابل لمس شد.

در آزمایشات هماتولوژیک و بیوشیمیایی انجام شده، نکته غیرطبیعی مشاهده نشد. پاسخ تستهای تیرویدی، نشانگر افزایش هورمون محرک ترشح تیروئید (TSH=۱۰۰ mu/ml) و کاهش شدید هورمون تری‌یودوتیرونین (T3) و تیروکسین (T4) بود. مایع پریکارد جهت کشت باکتریال و توبرکولوزیس به آزمایشگاه فرستاده شد و نتیجه کشت، منفی گزارش شد. سایر علل تامپوناد قلبی غیر از هیپوتیروئیدی، تأیید نگردید. بدین ترتیب، تشخیص هیپوتیروئیدی تأیید شد و لووتیروکسین، جهت ادامه درمان تجویز شد. پس از گذشت چند روز، علایم رو به بهبودی گذاشته و مایع پریکارد کاهش یافت و پس از دو ماه، عملکرد تیروئید به میزان طبیعی برگشته و اندازه قلب نرمال شد.

بحث

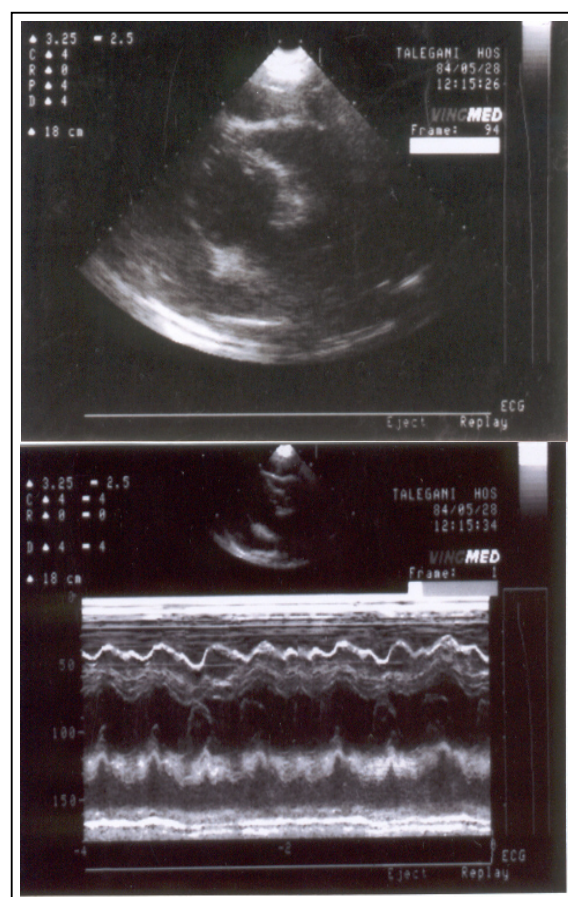
تجمع مایع حاوی پروتئین در حفرات بدن افراد مبتلا به هیپوتیروئیدی درمان نشده، شیوع نسبتاً زیادی داشته و شایع‌ترین این مکان‌ها عبارتند از پلور، پریکارد و پریتونئ(۴)؛ علت آن، افزایش نفوذپذیری مویرگ‌ها و به دنبال آن، نشت مایع حاوی پروتئین زیاد به داخل فضای انترستیشیل، اختلال در درناژ سیستم لنفاتیک و تجمع آب و نمک می‌باشد.(۵)

پریکاردیال افیوژن در زمینه میکسدم، در ۱/۳ بیماران مبتلا به هیپوتیروئیدی دیده می‌شود که معمولاً بدون علامت بوده و پس از درمان با لووتیروکسین به آهستگی پسرفت می‌کند.(۶) بروز تامپوناد قلبی در بیماران، نادر بوده و علت احتمالی آن، تجمع آهسته مایع و قابلیت اتساع‌پذیری حفره پریکارد می‌باشد.(۷)

در تامپوناد قلبی دو علامت شایع یعنی افزایش تعداد ضربان قلب (تاکیکاردی)، به دلیل افزایش فعالیت سیستم

ورید ژوگولر، برجسته بود، صداهای ریوی کاملاً نرمال بودند، صداهای قلبی بوضوح شنیده نمی‌شدند و نبضهای محیطی نیز بسیار ضعیف لمس می‌گردید. بیمار سابقه‌ای از بیماری‌های قلبی، ریوی و کلیوی و یا دیابت نداشت و تنها سابقه نه چندان واضحی از فشار خون بالا را ذکر می‌کرد. همچنین سابقه مصرف سیگار و یا الکل نداشت.

در الکتروکاردیوگرام، امواج QRS با ولتاژ کم مشاهده شد. در عکس سینه، قلب کاملاً بزرگ بود و دراکوکاردیوگرام، تامپوناد قلبی همراه با کلاپس دهلیز راست و بطن راست حین دیاستول دیده شد (شکل شماره ۱).



شکل شماره ۱- الف: اکوکاردیوگرافی دو بعدی با نمایش چهار حفره‌ای، نشان دهنده مقدار متوسط تا زیادی مایع پریکارد می‌باشد. ب: اکوکاردیوگرافی M-mode، نشان دهنده کلاپس دیواره آزاد دهلیز و بطن راست می‌باشد.

سمپاتیک و کاهش فشار خون، به دلیل کاهش برون ده قلبی، در کنار سایر علائم مانند تنگی نفس، درد سینه و ... دیده می‌شوند، ولی در بیمار مبتلا به هیپوتیروئیدی انتظار برادیکاردی و کاهش فشار خون می‌رود که در بیمار فوق چنین نبود و تنها پس از پریکاردیوسنتز تعداد ضربان قلب، ۲۰ ضربه در دقیقه کاهش یافت. با توجه به اقدامات و بررسی‌های انجام شده، سایر علل تامپوناد قلبی از قبیل بدخیمی‌ها، اورمی، عفونت‌های باکتریال، سل ریوی، انفارکتوس حاد میوکارد و غیره، رد شده و با در نظر گرفتن پاسخ تست‌های تیروئید، هیپوتیروئیدی به عنوان علت زمینه‌ای تامپوناد قلبی تأیید گردید.

تامپوناد قلبی به عنوان اولین علامت هیپوتیروئیدی، نادر می‌باشد و در عین حال می‌تواند با علائم غیر معمول ظاهر شود و در این مورد، با انجام بررسی‌های مختلف در مورد تامپوناد قلبی، هیپوتیروئیدی به عنوان علت قطعی آن تشخیص داده شد و سپس اقدامات درمانی مناسب بعمل آمد.

فهرست منابع

- 1- Hardisty CA, Naik DR, Munro Ds. Pericardial effusion in hypothyroidism. *Clin Endocrinol* 1980; 13(4): 349-54.
- 2- Spodick DH. Pericardial diseases. In: Braunwald E, Zippes DP, Libby P, editors. *Heart disease*. 6th ed. Philadelphia, London, Toronto, Montreal, Sydney, Tokyo: WB. Saunders; 2001. p. 1823-76.
- 3- Manolis AS, Varriale PV, Ostrowski RM. Hypothyroid cardiac tamponade. *Arch Intern Med* 1987; 147: 1167-9.
- 4- Sachdev Y, Hall R. Effusion into body cavities in hypothyroidism. *Lancet* 1975; 1: 564-6.
- 5- Parving HH, Hansen JM, Nielsen SL, Rossing N, Munck O, Lassen NA. Mechanism of edema formation in myxedema-increased protein extravasation and relatively slow lymphatic drainage. *N Engl J Med* 1979; 301: 460.
- 6- Chou SL, Chern CH, How CK, Way LM, Huang CI, Lee CH. A rare case of massive pericardial effusion secondary to hypothyroidism. *J Emerg Med* 2005; 28: 293-6.
- 7- Smolar EN, Rubin JE, Avramides A, Carter AC. Cardiac tamponade in primary myxedema and review of the literature. *Am J Med Sci* 1976; 272: 345-52.

Cardiac Tamponade: The First Manifestation of Myxedema

**M. Gol Mohammadi, MD* ^I *H. Mehdizadeh, MD* ^{II}

Abstract

Introduction: Cardiac tamponade is rarely found in patients diagnosed with hypothyroidism, but pericardial effusion secondary to hypothyroidism is relatively common.

Case Report: The patient was a 70-year-old female with cardiac tamponade who was later diagnosed as a case of myxedema. After the diagnosis of myxedema, pericardiocentesis was performed immediately and followed by thyroxine hormone replacement therapy. The symptoms subsided within a short duration and her clinical status improved.

Conclusion: Impending cardiac tamponade is a rare manifestation of hypothyroidism. A strong suspicion must be maintained for timely diagnosis of pericardial tamponade which should be followed by prompt intervention.

Key Words: 1) Pericardial Effusion 2) Myxedema 3) Cardiac Tamponade
4) Pericardiocentesis

*I) Assistant Professor and Fellowship of Cardiac Anesthesiology. Imam Khomeini Hospital. Ershad Blvd., Urmia University of Medical Sciences and Health Services. Urmia, Iran. (*Corresponding Author)*

II) Assistant Professor of Cardiovascular Surgery. Imam Khomeini Hospital. Ershad Blvd., Urmia University of Medical Sciences and Health Services. Urmia, Iran.