

گزارش یک مورد کیست هیداتیک دیافراگم

چکیده

مقدمه: کیست هیداتیک به وسیله انگلی به نام اکی نوکوکوس گرانولوزوس ایجاد می‌شود. انسان میزبان واسط می‌باشد که به صورت تصادفی به یک یا چند کیست هیداتیک مبتلا می‌شود. جایگزینی معمول کیست، در کبد و ریه است و بندرت در قسمتهای دیگر بدن جایگزین می‌شود.

معرفی بیمار: بیمار خانم ۲۳ ساله‌ای است که با درد ناحیه هیپوکندر راست مراجعه کرده است. در رادیوگرافی قفسه سینه، کیست هیداتیک دیافراگم به صورت توده زاویه کاردیوفرنیک راست تظاهر نموده است و در سی تی اسکن ریه، کیست هیداتیک کبد تشخیص داده شده است. بیمار پس از مطالعات تصویربرداری، کاندید جراحی شد، که پس از جراحی، کیست هیداتیک دیافراگم راست بدون ارتباط با ریه و کبد گزارش شد.

نتیجه‌گیری: کیست هیداتیک می‌تواند به طور نادر، دیافراگم را درگیر نماید و ممکن است به صورت توده زاویه کاردیوفرنیک راست در رادیوگرافی قفسه صدری تظاهر نماید.

کلیدواژه‌ها: ۱- اکی نوکوکوس گرانولوزوس ۲- دیافراگم ۳- کیست هیداتیک

*دکتر زهره روحانی I

دکتر مینو ناروئی نژاد II

تاریخ دریافت: ۸۴/۹/۳۰، تاریخ پذیرش: ۸۵/۱/۳۰

مقدمه

شغلی است که در چوپان‌ها و قصابان بیش‌تر دیده می‌شود.^(۳)

بروز سالانه عفونت انسانی در مناطق بومی، از یک منطقه تا منطقه دیگر بسیار متغیر است (کمتر از ۱ تا ۲۲۰ مورد در ۱۰۰۰۰ نفر).^(۴)

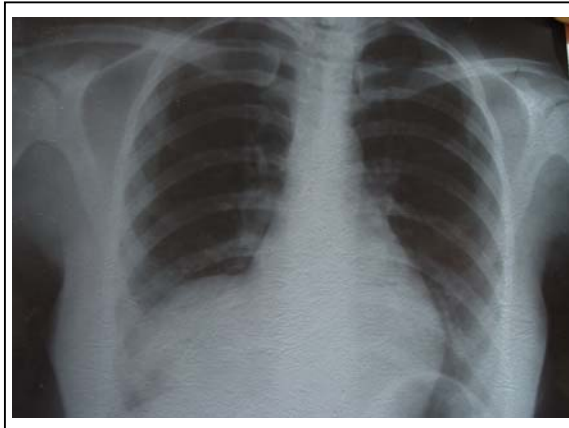
کیست هیداتیک به صورت بومی در تمام نقاط کشور ایران شایع است و مهم‌ترین کرم از نظر ایجاد بیماری، ضایعه‌های عفونی، عوارض و مرگ و میر در کشور است.^(۵)

بیماری هیداتیک، بیماری مشترک بین انسان و حیوان است^(۱، ۲) که انسان در چرخه آلودگی، نقش میزبان واسط را دارد. شایع‌ترین عامل آن، اکی نوکوکوس گرانولوزوس می‌باشد. در کشورهای مختلف بویژه در کشورهای که دامپروری رواج دارد، مانند جنوب آفریقا، شیلی، پاراگوئه، آرژانتین، استرالیا، تانزانیا، برزیل، سیبری، ترکمنستان، مغولستان، شمال چین، جنوب ژاپن، ویتنام، فلسطین، سوریه، عراق، ایران، عربستان سعودی، اسرائیل و غیره، به صورت بومی (اندمیک) وجود دارد. این بیماری از دسته بیماری‌های

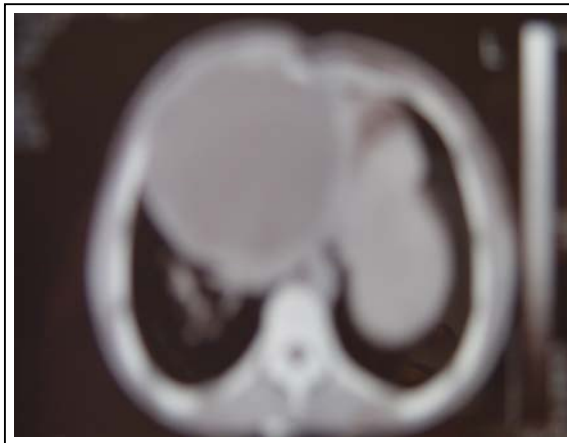
(I) استادیار و متخصص رادیولوژی، بیمارستان خاتم‌الانبیاء، جاده فرودگاه، دانشگاه علوم پزشکی و خدمات بهداشتی - درمانی زاهدان، زاهدان، ایران (*مؤلف مسؤول).

(II) استادیار و متخصص رادیولوژی، بیمارستان شهید هاشمی نژاد، خیابان ولی عصر، کوچه والی نژاد، دانشگاه علوم پزشکی و خدمات بهداشتی - درمانی ایران، تهران، ایران.

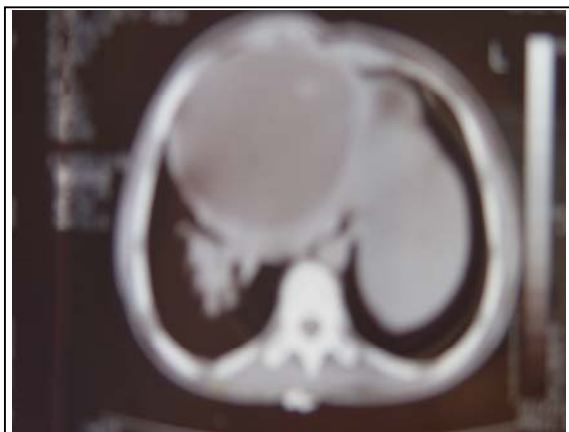
ساختمان کیستیک گرد و هموژن با حدود صاف و به قطر تقریباً ۱۴ سانتی متر با $HU=2$ (Hounsfield unit) منطبق بر لوب چپ کبد به نفع کیست هیداتیک کبد گزارش شد (شکلهای شماره ۲، ۳ و ۴).



شکل شماره ۱- رادیوگرافی قفسه صدی



شکل شماره ۲- سی تی اسکن قفسه صدی بدون تزریق کنتراست



شکل شماره ۳- سی تی اسکن قفسه صدی بدون تزریق کنتراست

میزان بروز بیماری در سال ۱۹۹۹ در ایران، ۰/۶۷ در ۱۰۰۰۰۰ نفر گزارش شده است. بیشترین موارد بیماری در خراسان، اصفهان و فارس (به ترتیب ۱۰۶، ۵۱ و ۳۶ مورد در ۱۰۰۰۰۰ نفر) گزارش شده است.^(۱)

کبد در ۵۰-۷۰٪ موارد، ریه در ۳۰-۲۰٪ موارد و سایر نواحی مثل مغز و استخوانها در کمتر از ۱۰٪ موارد درگیر می شوند.^(۷)

کیست هیداتیک، بیشتر در زنان روستایی مشاهده می شود.^(۸)

شیوع کیست هیداتیک کبد با افزایش سن بتدریج افزایش می یابد، کیست متعدد و یا درگیری ارگانهای متعدد در ۲۰-۴۰٪ موارد اتفاق می افتد.^(۹)

در یک بررسی که در مدت ۱۵ سال در بیمارستان امام خمینی تهران انجام شده، شیوع درگیری ارگانهای مختلف به صورت زیر گزارش شده است:^(۸)

کبد: ۴۶٪	کلیه ها: ۱/۵٪	کلدوک: ۰/۳٪
شش ها: ۴۴٪	صفاق: ۱٪	رحم: ۰/۳٪
مغز: ۲٪	بیضه ها: ۰/۶٪	پاروتید: ۰/۳٪
مهره ها: ۱/۸٪	پانکراس: ۰/۳٪	پستان: ۰/۳٪
طحال: ۱/۵٪	کیسه صفرا: ۰/۳٪	قلب: ۰/۳٪

در بررسی فوق، موردی از کیست هیداتیک دیافراگم گزارش نشده است. در این مقاله برای اولین بار، یک مورد کیست هیداتیک دیافراگم از مرکز استان سیستان و بلوچستان گزارش می شود.

معرفی بیمار

بیمار خانم ۲۳ ساله، متأهل، خانه دار و ساکن زاهدان است که با شکایت درد و احساس ناراحتی در قسمت تحتانی قفسه سینه و هیپوکندر راست به پزشک مراجعه نموده است. در رادیوگرافی قفسه صدی رخ تهیه شده، آپاسیتی با حدود واضح همراه با محو شدن نیمه مدیال دیافراگم و حاشیه راست قلب مشاهده شد (شکل شماره ۱) که با شک به توده های زاویه کاردیو فرنیک راست، تحت سی تی اسکن ریه بدون تزریق کنتراست با سی تی اسکن اسپیرال قرار گرفت که

کیست با روشهای تصویربرداری بخصوص سونوگرافی، سی تی اسکن و عکس ساده رادیولوژی تشخیص داده می‌شود و تایید تشخیص، با یافتن آنتی‌بادی‌های سرمی می‌باشد.^(۱۳)

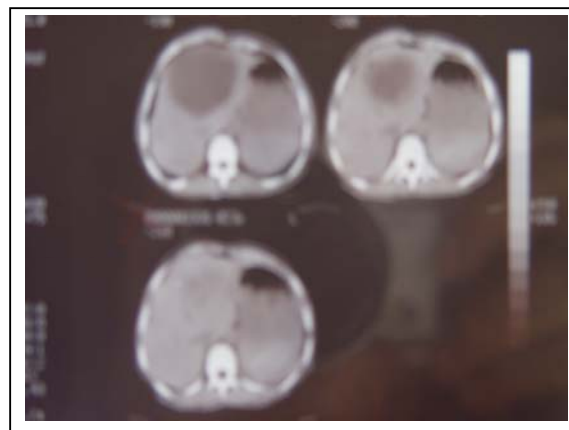
در یک مطالعه در فرانسه در سال ۱۹۸۹ بر روی ۴۰ مورد لوکالیزاسیون غیرمعمول کیست هیداتیک که در طی ۱۱ سال جمع‌آوری شده بود، گرفتاری طحال بیش‌تر از بقیه ارگان‌ها گزارش شده است (۱۵ مورد از ۴۰ مورد=۳۷/۵٪) به گونه‌ای که طحال در جایگاه سوم بعد از کبد و ریه قرار گرفته است؛ پس از آن، بافت نرم پریتونئوم (۹ مورد=۲۲/۴٪) و اعضای که به طور بسیار نادر در بیماری کیست هیداتیک گرفتار می‌شوند شامل کلیه، پانکراس و پستان می‌باشند (۱/۳۴-۰/۲۷٪).^(۱۴ و ۱۵)

تا کنون کیست هیداتیک دیافراگم گزارش نشده و در هیچ کدام از منابع به آن اشاره نشده است. ضایعات خوش‌خیم دیافراگم شامل فیبروم، لیپوم، مزوتلیوم، آنژیوفیبروم، تومورهای نوروژنیک و کیستهای مادرزادی می‌باشد.^(۱۶)

تومورهای اولیه دیافراگم نادر هستند، تومورهای بدخیم شیوع بیش‌تری دارند. شایع‌ترین تومور خوش‌خیم دیافراگم، لیپوم می‌باشد. کیستهای مادرزادی مثل تراتوم کیستیک دیافراگم خیلی نادر است ولی در سی تی اسکن به واسطه چربی و بافت نرم، مشابه تراتوم کیستیک تخمدان تشخیص داده می‌شود.

کیستهای اینترادیافراگماتیک معمولاً نشانه سکستریشن اکستروالوبار می‌باشند که بافت فرعی ریه در داخل دیافراگم گیر می‌افتد. دیافراگم چپ در ۹۰٪ موارد گرفتار می‌شود. گهگاه کیست coelomic ممکن است در دیافراگم یافت شود. در رادیوگرافی به صورت توده در بالای دیافراگم برجسته می‌شود. سونوگرافی و سی تی اسکن در نشان دادن طبیعت کیستیک توده دیافراگم، مفید می‌باشند.^(۱۷)

به دلیل ناشایع بودن کیست هیداتیک دیافراگم، این مورد خاص گزارش شده است تا در هنگام تشخیص و درمان بیماران با ضایعه کیستیک منطبق بر قسمت تحتانی ریه، کبد و دیافراگم، کیست هیداتیک دیافراگم در نظر گرفته شود.



شکل شماره ۴- سی تی اسکن قفسه صدری بدون تزریق کنتراست

بیمار با احتمال کیست هیداتیک کبد تحت لاپاراتومی قرار گرفت که در حین عمل جراحی، لوب راست و چپ کبد به صورت کاملاً سالم و بدون توده فضاگیر رؤیت شد و ساختمان کیستیک حجیم با اثر فشاری به لوب چپ کبد و قاعده ریه راست منطبق بر نیمه مدیال دیافراگم راست بدون ارتباط با کبد و ریه مشاهده شد، کیست با سرنگ، سوراخ و مایع شفاف از آن آسپیره شد، سپس کیست باز گردید و لایه زاینده آن برداشته شد که تحت عمل جراحی رزکشن کیست و ترمیم دیافراگم قرار گرفت و نتیجه پاتولوژی، کیست هیداتیک را تایید کرد.

بحث

بیماری کیست هیداتیک مشکل مهم سلامتی از نظر صرف هزینه‌های بسیار زیاد و ایجاد مرگ و میر در انسان و سایر جانداران محسوب می‌گردد.^(۱۰)

درصد انتشار کیست هیداتیک در اعضاء مختلف متفاوت، می‌باشد. محلهای اصلی درگیری کیست هیداتیک در انسان، کبد (۶۰٪)، ریه (۲۰٪)، عضله (۴٪)، کلیه (۴٪)، طحال (۳٪)، بافت نرم (۳٪)، مغز (۳٪)، استخوان (۲٪) و غیره (۱٪) می‌باشد.^(۱۱ و ۱۲)

دوره کمون بیماری از چند ماه تا چند سال متفاوت است و سرعت رشد کیست نیز، در کیستهای موجود در یک ارگان یا در یک شخص و بین افراد مناطق مختلف، متفاوت است.

فهرست منابع

- ۱- محبعلی مهدی، بررسی کیست هیداتیک در ایران، مجله دارو و درمان. ۱۳۶۵؛ (۳): ۲۰-۳.
- ۲- هاشمی مرتضی، مورکی احمد، بررسی کیست هیداتیک از سال ۱۳۶۰ لغایت ۱۳۶۸ در بیمارستان امیرالمومنین(ع)، مجله دارو و درمان. ۱۳۷۱؛ (۹۸): ۲۲-۲۶.
- ۳- دکتر فریدون عزیزی، دکتر حسین حاتمی، دکتر محسن جانقریبانی، اپیدمیولوژی و کنترل بیماری‌های شایع در ایران، چاپ دوم، تهران، انتشارات خسروی، ۱۳۸۳، صفحه: ۴-۴۰۳.
- 4- Khuroo Ms. Hydatid disease, Current status and recent advances. *Annals of Saudi Medicine* 2002; 22:56-62.
- ۵- نورجاه ناهید، صهبا غلامحسینی، هیداتیدوزیس و زیان ناشی از هیداتیدوزیس در ایران، سمینار بازآموزی کیست هیداتیک و بیماری‌های ناشی از آن، دانشگاه علوم پزشکی کاشان، ۲۴-۲۳ خرداد ۱۳۶۹، صفحه: ۱۳۷.
- 6- Jahani MR, Roohollahi GH, Gharavi MJ. Splenic Hydatid cyst in a 20 years-old soldier. *Mil Med* 2004; 169: 77-80.
- 7- Charles H. King. Cestodes. In: Gerald L. Mandell, John E. Bennett, Raphael Dolin. *Principles and practice of infectious disease*. 6th ed. Philadelphia: Elsevier churchill livingstone; 2005. p. 3290-2.
- ۸- پروفیسور محمود لطفی با همکاری دکتر سید محمود ربیعی هاشمی، دکتر سید حسین احمدی و دکتر محمود فرزاد، بیماری انگلی هیداتید سیست در ایران و جهان، چاپ اول، تهران، سحاب، ۱۳۷۸، صفحه: ۱۲.
- 9- Kasper Branwald Fauci, Hauser longo gameson. Cestodes. In: Harrison S, A. clinton white Jr, Peter F. weller. *Principles of internal medicine*. 16th ed. New york: McGraw- Hill; 2005 .P. 1275-80.
- 10- Nasrieh MA, Abdel-Hafez sk, Kam hawi SA, Craig PS, Schantz PM. Cystic echino coccus in Jordan: socioeconomic evaluation and risk factors. *parasitol Res* 2003; 90: 456-66.
- 11- Walter R. wilson, Merl A. sande. Cestodes. In: Andrew D. badley, James M. steckel. *Diagnosis and treatment in infectious disease current*. International ed. Philadelphia: McGraw-Hill; 2001. p. 870.
- 12- Peter M. Scbantz. Echinococcosis. In: Richard L. Guerrant, David H, Walker E, Piter wellr. *Tropical infectious disease*. 1st ed. Philadelphia: Churchill livingstone; 1999. p. 1010.
- 13- Erkan N, Naciyarli M, Yildirim M, Yilmazc. A case report of the an usual pancreas(on line). *Jop* 2004; 5: 368-72.
- ۱۴- مجتبی محسن، گزارش موارد نادر کیست هیداتیک در بین ۱۹۲۴۸ اعمال جراحی در ۱۰ سال در مرکز پزشکی لقمان حکیم، مجموعه ملاقات سمینار بازآموزی کیست هیداتیک و بیماری‌های ناشی از آن، خرداد ماه سال ۱۳۶۹، صفحه: ۱۴۵-۵۶.
- 15- koyuncuA, Culcu D, Akinci M, Sunar H, Arikan S, Arinc O. A case of hydatid cyst in the pancreatic head causing obstructive Jaundice. *Ulus Travama Derg* 2001; 7: 126-8.
- 16- Walter G. wolfe. Disorders of the Lungs, Pleura and chest wall. In: David C, Sabiston Jr. *Text book of surgery*. 14th ed. Philadelphia: WB Saunders Company; 1991. p. 1765.
- 17- Paul S, Juhl S. *Essential of radiologic Imaging*. 7th ed. Philadelphia: Lippincot Williams & wilkins; 1998. p. 1187, 1194.

A Case Report of Hydatid Cyst of Diaphragm

I
***Z. Rohani, PhD**

II
M. Naroienjad, PhD

Abstract

Introduction: Hydatid cyst is caused by *Echinococcus Granulosus*. On occasion human is an intermediate host in whom the disease is manifested by the presence of one or more hydatid cysts. Liver and lungs are usual sites for involvement whereas other organs are rarely involved.

Case Report: The patient of the present case report was a 23-year-old woman who had been referred with RUQ (Right Upper Quadrant) pain. The hydatid cyst of diaphragm presented with a right cardiophrenic mass in PA chest x-ray. Also, a cystic lesion in the left lobe of liver was seen in her lung CT-scan. After making imaging studies, she was operated on and hydatid cyst of right hemidiaphragm with no relation to the liver or lung was reported.

Conclusion: Hydatid cyst of diaphragm is a rare phenomenon which may present with a right cardiophrenic mass in PA chest x-ray.

Key Words: 1) *Echinococcus Granulosus* 2) Diaphragm 3) Hydatid Cyst

I) Assistant Professor of Radiology. Khatam-ol-Anbia Hospital. Zahedan University of Medical Sciences and Health Services. Zahedan, Iran. (*Corresponding Author)

II) Assistant Professor of Radiology. Hasheminejad Hospital. Valinejad Alley, Vali-Asr Ave., Iran University of Medical Sciences and Health Services. Tehran, Iran.