

بررسی میزان بروز پروتئین Gli-1 در بیماران دچار کلویید و اسکار هیپرتروفیک

چکیده

زمینه و هدف: کلویید و اسکارهای هیپرتروفیک، ضایعات پرولیفراتیو درم هستند که در اغلب موارد به دنبال تروما و به دلیل تجمع بیش از حد کلاژن و اجزای ماتریکس خارج سلولی ایجاد می‌شوند. کلویید، ضایعه‌ای است برجسته، اریماتو و غالباً همراه سوزش یا خارش که به رشد خود و زخم اولیه ادامه می‌دهد و خود به خود پسرفت نمی‌کند؛ در حالی که اسکار هیپرتروفیک، محدود به زخم اولیه می‌ماند و پس از مدتی خود به خود کوچک می‌شود. کلویید در افراد افریقایی و آسیایی، شایع‌تر از سفیدپوستان است. هنوز هیچ درمان قطعی برای کلویید پیدا نشده است و درمان‌های فعلی میزان عود بالایی دارند. شناخت پاتوژنز کلویید می‌تواند به کشف درمان‌های اختصاصی و کارآمدتر برای این عارضه کمک کند. اخیراً در یک مطالعه نشان داده شده است که انکوژن Gli-1 که در برخی از تومورهای انسانی بروز پیدا می‌کند، می‌تواند در ایجاد کلویید دخیل باشد. هدف از این مطالعه، تعیین میزان بروز پروتئین Gli-1 در بیماران دچار کلویید و اسکار هیپرتروفیک به منظور مشخص نمودن نقش احتمالی این انکوژن در پاتوژنز کلویید، بود.

روش بررسی: در یک مطالعه مقطعی با بررسی آرشیو پاتولوژی بیمارستان حضرت رسول اکرم(ص)، رازی و حضرت فاطمه(س) و کلینیک ایرانیان در سالهای ۸۴-۱۳۸۲، بلوکهای پارافینی که تشخیص بالینی و پاتولوژی آنها کلویید یا اسکار هیپرتروفیک بود، استخراج شدند. با مراجعه به برگه شرح حال بیماران، یافته‌های بالینی ثبت گردید. برای بررسی بروز انکوژن Gli-1 در نمونه‌های بافتی، با استفاده از روش ایمونوهیستوشیمی (Immunohistochemistry=ICH) اسلایدهای تهیه شده از نمونه‌های بافتی، توسط آنتی‌بادی ضد Gli-1 (غلظت ۱ به ۲۰) رنگ‌آمیزی شدند. میزان بروز انکوژن Gli-1 و درصد و شدت رنگ‌آمیزی بین نمونه‌های کلویید و اسکار هیپرتروفیک، توسط آزمون آماری Chi-square مورد مقایسه قرار گرفت.

یافته‌ها: در مجموع، ۲۸ نمونه بافتی شامل ۱۲ مورد اسکار هیپرتروفیک و ۱۶ مورد کلویید بررسی شدند. میانگین سنی بیماران، ۳۷/۸ سال بود. ۵۳/۶٪ بیماران، مذکر و ۴۶/۴٪، مونث بودند. شایع‌ترین محل کلویید، در گوش (۳۱/۲۵٪) و شایع‌ترین علت بروز کلویید نیز، عمل جراحی (۲۵٪) بود. در رنگ‌آمیزی ایمونوهیستوشیمی، تمام موارد کلویید از نظر Gli-1 مثبت شدند، در حالی که میزان بروز Gli-1 در اسکار هیپرتروفیک تنها ۲۵٪ بود ($p < 0.01$, Chi-square). درصد و شدت رنگ‌آمیزی در نمونه‌های کلویید به‌طور معنی‌داری بیش‌تر از اسکار هیپرتروفیک بود ($p < 0.01$, Chi-square).

نتیجه‌گیری: انکوژن Gli-1 در تمام موارد کلویید بروز پیدا می‌کند و از این رو احتمالاً می‌تواند در پاتوژنز این ضایعه دخیل باشد. براساس این نتایج، درمان‌هایی که مسیر Gli-1 را بلوک کنند، ممکن است در درمان کلویید مؤثر باشند. توصیه می‌شود مطالعات *in vitro* و *in vivo* برای بررسی اثر درمان‌های ضد Gli-1 بر روی کلویید انجام شود.

کلیدواژه‌ها: ۱- کلویید ۲- اسکار هیپرتروفیک ۳- گلی-۱ (Gli-1) ۴- پاتوژنز

تاریخ دریافت: ۸۵/۳/۲۷، تاریخ پذیرش: ۸۵/۵/۲۸

مقدمه

اسکار هیپرتروفیک و کلویید در اصل نوعی پاسخ ترمیمی غیرطبیعی به جراحت هستند که به دلیل اختلال در پاسخ ترمیم

(I) دانشیار و متخصص بیماری‌های پوست، بیمارستان حضرت رسول اکرم(ص)، خیابان ستارخان، خیابان نیایش، دانشگاه علوم پزشکی و خدمات بهداشتی - درمانی ایران، تهران، ایران (*مؤلف مسؤول).

(II) استادیار و متخصص آسیب‌شناسی، بیمارستان حضرت رسول اکرم(ص)، خیابان ستارخان، خیابان نیایش، دانشگاه علوم پزشکی و خدمات بهداشتی - درمانی ایران، تهران، ایران.

(III) دستیار بیماری‌های پوست، بیمارستان حضرت رسول اکرم(ص)، خیابان ستارخان، خیابان نیایش، دانشگاه علوم پزشکی و خدمات بهداشتی - درمانی ایران، تهران، ایران.

ژنهای این مسیر شامل Gli-1 است که از سال ۲۰۰۱ میلادی مطرح شده است. Kim و همکاران با بررسی ۵ نمونه کلوئید نشان دادند که انکوژن Gli-1 در کلوئید به مقدار فراوانی بروز پیدا می‌کند.^(۹) انکوژن Gli-1 که اولین بار در گلیوم کشف شده بود، در پاتوژنز کارسینوم سلول بازال (Basal cell carcinoma=BCC)، بسیاری از انواع تومورهای مغزی، برخی سارکوم‌ها و انواع دیگری از تومورها نقش دارد.

هدف از انجام این مطالعه، بررسی میزان بروز Gli-1 در نمونه‌های کلوئید و اسکار، در تعداد بیشتری از بیماران بود. شناخت نقش این انکوژن در بروز کلوئید می‌تواند به کشف درمان‌های مؤثرتر برای این ضایعه کمک کند.

روش بررسی

برای انجام این مطالعه مقطعی (cross-sectional)، آرشیو پاتولوژی بیمارستان حضرت رسول اکرم (ص)، حضرت فاطمه (س) و رازی و کلینیک ایرانیان در فاصله سالهای ۸۴-۱۳۸۲ مورد بررسی قرار گرفت. کلیه بلوکهای پاتولوژی بیمارانی که در فاصله زمانی فوق با تشخیص اسکارهیپرتروفیک یا کلوئید به مراکز درمانی فوق، مراجعه و بیوپسی شده بودند، وارد مطالعه شدند. به این ترتیب در ابتدا ۶۳ بلوک پاتولوژی انتخاب شد، سپس با بررسی لام رنگ‌آمیزی H&E (Haematoxylin and eosin) و نیز بررسی میکروسکوپی بلوک پاتولوژی، نمونه‌هایی که به دلیل اندازه بسیار کوچک و یا اشکال تکنیکی در روند فیکس کردن نمونه، امکان انجام رنگ‌آمیزی ایمونوهیستوشیمی بر روی آنها وجود نداشت، از مطالعه حذف شدند. به این ترتیب در مجموع ۲۸ بلوک پاتولوژی مورد مطالعه قرار گرفت. شرح حال بالینی از پرونده بیماران استخراج شد و سن، جنس، نوع ضایعه (اسکار هیپرتروفیک یا کلوئید)، محل ضایعه، سابقه تروما یا عمل جراحی و طول مدت ضایعه، در پرسشنامه ثبت شد.

جهت بررسی میزان بروز انکوژن Gli-1 در نمونه‌های بافتی، روش ایمونوهیستوشیمی

طبیعی ایجاد می‌شوند.^(۱) کلوئید، ضایعه برجسته، ریتماتو، سفت و فیبروزی است که در ناحیه نرمه گوش، گردن، چانه، قسمت قدامی جناغ سینه، قسمت فوقانی پشت، بالای بازو و پایین ساق پا شایع است^(۲) و اغلب همراه خارش، سوزش یا درد بوده، فراتر از محدوده زخم اولیه رشد و گسترش پیدا می‌کند؛ در حالی که اسکار هیپرتروفیک، محدود به ناحیه زخم اولیه باقی می‌ماند و با گذشت زمان خود به خود پسرفت می‌کند.^(۳) احتمال عود کلوئید پس از عمل جراحی بسیار بیش‌تر از اسکار هیپرتروفیک است.^(۴) بیش‌ترین گروه سنی شیوع کلوئید در فاصله ۳۰-۱۰ سالگی یعنی زمانی است که نوجوان یا جوان، بیش‌ترین اهمیت را به چهره ظاهری خود می‌دهد.^(۵) آماری از میزان بروز کلوئید در نژاد ایرانی در دست نیست، ولی بررسی مقالات نشان می‌دهد که کلوئید در نژاد آسیایی و آفریقایی، بویژه افراد دارای پوست تیره‌تر (طبقه‌بندی فیتزپاتریک IV به بالا) شایع‌تر است.^(۶)

از سالها پیش تاکنون درمان‌های زیادی برای کلوئید بکار رفته‌اند، از جمله تزریق استروئید داخل ضایعه، کرایوتراپی، پانسمان‌های فشاری و ژل‌های سیلیکونی، ۵-فلوئوروروسیل (5-Fluorouracil=5-FU)، رادیوتراپی، اینترفرون و بالاخره جراحی، ولی هنوز درمان قطعی و پذیرفته‌شده‌ای برای این ضایعه وجود ندارد و میزان عود پس از درمان بسیار بالا است.^(۷) برای درمان قطعی و موثر این ضایعه، کسب دانش دقیق در مورد پاتوژنز آن ضروری است.

مکانیسم‌های مختلفی برای پاتوژنز کلوئید پیشنهاد شده‌اند، از جمله اختلال فعالیت فیبروبلاست‌ها، افزایش تولید کلاژن، کاهش تجزیه کلاژن، افزایش تولید هیالورونیک اسید، تغییرات سطح انواع عوامل رشد و سیتوکین‌ها از جمله افزایش سطح TGF- β (Tumor growth factor-B) و کاهش سطح IFN- α (Interferon- α) و IFN- γ (Interferon- γ)، اختلال در ژنهای دخیل در آپوپتوز (P53) و انواع اختلالات ایمونولوژیک، ولی هنوز پاتوژنز بروز این ضایعه، به‌طور کامل مشخص نیست.^(۸) یکی از مکانیسم‌هایی که اخیراً مورد توجه محققان قرار گرفته است، اختلال در مسیر پیام‌رسان Hedgehog و

کلویید در سن کمتر از ۱۰ سالگی به دنبال جراحی هرنی‌اینگوینال بوجود آمده بود و ۴ بیمار (۲۵٪) در سن بالای ۳۰ سالگی دچار کلویید شده بودند. از ۴ بیماری که در سن بالای ۳۰ سالگی دچار کلویید شده بودند، علت کلویید در یک بیمار، آکنه شدید، در یک بیمار، خالکوبی در ناحیه ابرو و در ۲ بیمار دیگر، جراحی در نواحی مستعد بروز کلویید گزارش شد. متوسط طول مدت ضایعه در بیماران دچار کلویید (۵۳-۷۹۳) سال بود. به دلیل آنکه جمع‌آوری داده‌ها بر اساس اطلاعات مندرج در آرشیو پاتولوژی و پرونده بیماران صورت گرفته بود، نوع پوست بیماران (طبقه بندی فیتزپاتریک) نامشخص بود.

جدول شماره ۱، محل بروز کلویید را در بیماران مختلف نشان می‌دهد. شایع‌ترین محل، گوش (۳۱/۲۵٪)، ناحیه قدام جناغ سینه (۱۸/۷۵٪) و ناحیه فوقانی پشت (۱۲/۵٪) بود. در مجموع در ۷۵٪ بیماران، کلویید در محل‌های شایع و در ۲۵٪، در محل‌های ناشایع بروز کرده بود.

جدول شماره ۱- توزیع فراوانی محل بروز کلویید در بیماران تحت

محل کلویید	تعداد	درصد (%)
گوش	۵	۳۱/۲۵
قدام جناغ سینه	۳	۱۸/۷۵
قسمت فوقانی پشت	۲	۱۲/۵
گردن	۱	۶/۲۵
قسمت فوقانی بازو	۱	۶/۲۵
ابرو	۱	۶/۲۵
پهلوی	۱	۶/۲۵
باسن	۱	۶/۲۵
کشاله ران	۱	۶/۲۵
جمع	۱۶	۱۰۰

علت بروز کلویید در جدول شماره ۲ نشان داده شده است. در ۱۸/۷۵٪ موارد، ضایعات آکنه شدید موجب بروز کلویید در ناحیه فوقانی تنه شده بود، ۲۵٪ بیماران به دنبال عمل جراحی (Iatrogenic) دچار کلویید شده بودند و در ۱۸/۷۵٪ موارد، سوراخ کردن گوش باعث بروز کلویید شده

(immunohistochemistry) با استفاده از آنتی بادی IgG1 پلی‌کلونال خرگوشی به رقت ۱/۲۰ (Santacruz biotechnology و Sc 20687) انجام شد. پس از تکمیل رنگ‌آمیزی، کلیه اسلایدهای IHC توسط پاتولوژیست طرح بررسی شدند. بروز انکوژن Gli-1 به صورت رنگ قهوه‌ای در سیتوپلاسم یا هسته سلول نشان داده می‌شود. در لامهایی که از نظر Gli-1 مثبت بودند، شدت رنگ‌آمیزی (intensity of positivity) بر اساس یک مقیاس بصری به صورت + (خفیف)، ++ (متوسط) و +++ (شدید) طبقه‌بندی شد. همچنین درصد رنگ‌آمیزی (degree of positivity) در یک مقیاس چهار نمره‌ای بدین صورت طبقه‌بندی گردید:

۰) هیچ سلولی رنگ نگرفته است.

۱) کمتر از ۲۵٪ سلولها رنگ گرفته‌اند.

۲) ۲۵-۵۰٪ از سلولها رنگ گرفته‌اند.

۳) ۵۰-۷۵٪ از سلولها رنگ گرفته‌اند.

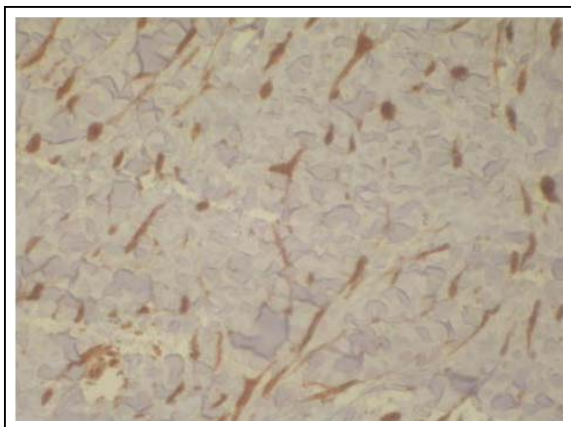
۴) حداقل ۷۵٪ سلولها رنگ گرفته‌اند.

رنگ‌آمیزی در مجموع در ۲ راند انجام گرفت. در هر راند به عنوان کنترل مثبت از یک BCC استفاده شد. به عنوان کنترل منفی در هر راند، یکی از نمونه‌های کلویید بدون استفاده از آنتی‌بادی اولیه رنگ شد.

کلیه داده‌ها جهت آنالیز وارد نرم‌افزار آماری SPSS (version 10.5) شد. میزان بروز انکوژن Gli-1، شدت رنگ‌آمیزی و درصد رنگ‌آمیزی در نمونه‌های کلویید و اسکار هیپرتروفیک توسط آزمون Chi-square مورد مقایسه قرار گرفت.

یافته‌ها

در مجموع ۲۸ بلوک شامل ۱۶ نمونه کلویید و ۱۲ نمونه اسکار هیپرتروفیک، هر کدام از یک بیمار (۱۳ زن و ۱۵ مرد) با میانگین سنی ۳۷/۸ سال مورد بررسی قرار گرفتند. در بیماران دچار کلویید، میانگین سنی در زمان مراجعه ۳۵/۱۳ سال و میانگین سن شروع ضایعه، ۲۷/۲۸ سال بود. در ۱۱ بیمار، کلویید در ۳۰-۱۰ سالگی ایجاد شده بود. در یک بیمار،



شکل شماره ۲ - رنگ آمیزی نمونه کلویید با آنتی بادی ضد Gli-1 با شدت رنگ آمیزی +++ در بیش از ۷۵٪ سلولها؛ عمدتاً سیتوپلاسم رنگ گرفته است (بزرگنمایی ×۴۰).

درصد رنگ آمیزی (degree of positivity) در نمونه های اسکار هیپرتروفیک و کلویید در جدول شماره ۳ گزارش شده است. درصد رنگ آمیزی در نمونه های کلویید به طور معنی داری بیشتر از اسکار هیپرتروفیک بود ($p < 0.01$, Chi-square).

جدول شماره ۳ - توزیع درصد رنگ آمیزی (degree of positivity) انکوژن Gli-1 در بیماران دچار کلویید و اسکار هیپرتروفیک تحت

بررسی		
درصد رنگ آمیزی*	اسکار هیپرتروفیک	کلویید
۰	۹	۰
۱	۱	۱
۲	۰	۲
۳	۲	۱
۴	۰	۱۴

*درصد رنگ آمیزی عبارتست از نسبت سلولهایی که انکوژن Gli-1 را بروز داده اند به کل سلولهای بافت:
 ۰، هیچ یک از سلولها رنگ نگرفته اند؛ ۱، کمتر از ۲۵٪؛ ۲، ۲۵-۵۰٪؛ ۳، ۵۰-۷۵٪؛ ۴، بیش از ۷۵٪ سلولها رنگ گرفته اند.

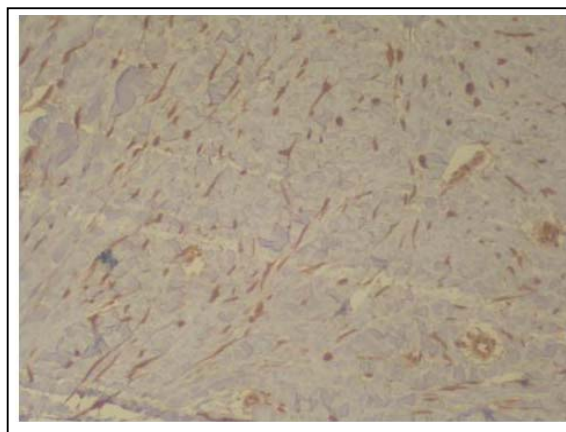
شدت رنگ آمیزی (intensity of positivity) در نمونه های اسکار هیپرتروفیک و نمونه های کلویید در جدول شماره ۴ خلاصه شده است. شدت رنگ آمیزی در نمونه های کلویید به طور معنی داری شدیدتر از نمونه های اسکار بود ($p < 0.01$, Chi-square).

بود. در ۲۵٪ موارد هیچ سابقه ای از تروما یا بیماری التهابی نظیر آکنه وجود نداشت.

جدول شماره ۲ - توزیع فراوانی علل مختلف زمینه ساز کلویید در

بیماران تحت بررسی		
علت زمینه ساز	تعداد	درصد (%)
تروما	۹	۵۶/۲۵
جراحی	۴	۲۵
سوراخ کردن گوش	۳	۱۸/۷۵
خالکوبی	۱	۶/۲۵
جراحت تصادفی	۱	۶/۲۵
آکنه	۳	۱۸/۷۵
کلویید خودبخودی	۴	۲۵
جمع	۱۶	۱۰۰

نتایج رنگ آمیزی IHC برای Gli-1 در موارد اسکار هیپرتروفیک در ۷۵٪ موارد، منفی و در ۲۵٪ موارد، مثبت شد. در مورد نمونه های کلویید، ۱۰۰٪ نمونه ها از نظر Gli-1 مثبت شدند. آزمون Chi-square نشان داد که میزان بروز انکوژن Gli-1 در نمونه های کلویید به طور معنی داری بیشتر از اسکار هیپرتروفیک است ($p < 0.01$, Chi-square, 100% vs 75%). رنگ آمیزی در فیبروبلاست ها به صورت ترکیبی از رنگ آمیزی هسته و سیتوپلاسم دیده شد (شکل شماره ۱ و ۲).



شکل شماره ۱ - رنگ آمیزی نمونه کلویید با آنتی بادی ضد Gli-1 که نشان دهنده رنگ گیری شدید (+++) در بیش از ۷۵٪ سلولهای فیبروبلاست است (بزرگنمایی ×۱۰).

جدول شماره ۴- توزیع شدت رنگ آمیزی (intensity of positivity) انکوژن Gli-1 در بیماران دچار کلویید و اسکار هیپرتروفیک تحت

بررسی		
درصد رنگ آمیزی*	اسکار هیپرتروفیک	کلویید
۰	۹	۰
۱	۱	۲
۲	۲	۴
۳	۰	۱۲

* شدت رنگ آمیزی به صورت ۰ (عدم رنگ گیری بافت)، ۱ (رنگ گیری خفیف)، ۲ (متوسط) و ۳ (شدید) طبقه بندی می شود.

آزمون Chi-square در نمونه های کلویید هیچ ارتباطی را میان درصد یا شدت رنگ آمیزی با جنس، سن، محل ضایعه و سابقه تروما نشان نداد.

بحث

ارتباط Gli-1 با کلویید، اولین بار توسط Kim و همکاران در سال ۲۰۰۱ مطرح شده بود. این گروه از محققان برای آزمودن فرضیه خود مبنی بر اینکه مسیر پیام رسان Hedgehog (Hh) و از جمله Gli-1 که یکی از ژنهای هدف در این میسر است، می تواند در پاتوژنز کلویید نقش داشته باشد، ۵ نمونه بلوک پارافینی از بیماران دچار کلویید و ۴ بلوک اسکار هیپرتروفیک را مورد بررسی قرار دادند. بررسی ایمونوهیستوشیمی با آنتی بادی ضد Gli-1 مشخص کرد که این انکوژن در تمام نمونه های کلویید به میزان بالایی بروز می یابد ولی بروز انکوژن Gli-1 در هیچ یک از نمونه های اسکار هیپرتروفیک دیده نشد.^(۹) این مطالعه اولین گام در راه شناسایی نقش Gli-1 در پاتوژنز کلویید بود ولی تنها بر روی ۹ نمونه کلویید و اسکار هیپرتروفیک انجام شده بود. بعلاوه نتایج IHC تنها به صورت کیفی بیان شده بودند.

هر چند بجز مطالعه Kim و همکاران، هیچ بررسی دیگری به طور اختصاصی در مورد ارتباط Gli-1 و کلویید انجام نشده است، بروز Gli-1 در سلولهای با منشأ مزانشیمی قبلا نیز نشان داده شده بود. Ghali و همکاران نشان داده اند که در پوست نرمال، بروز پروتئین Gli-1 به کراتینوسیت های غلاف خارجی ریشه مو (outer root sheath)، گروهی از

سلولهای مزانشیمی در ناحیه bulge فولیکول مو و سلولهای غلاف درمال (dermal sheath cells) فولیکول موی در حال رشد، محدود می شود و در سایر فیبروبلاست های درم نرمال یا در حال ترمیم طبیعی این پروتئین دیده نمی شود.^(۱۰) عملکرد سلولهای Gli-1 مثبت در ناحیه bulge فولیکول هنوز مشخص نیست ولی احتمال می رود که به عنوان ذخیره سلولهای بنیادین (stem cell) در زمان ترمیم زخم عمل کنند. احتمال دارد که بروز کلویید در اصل در اثر نوعی اختلال در عملکرد این سلولهای مزانشیمی در روند ترمیم زخم باشد. به این ترتیب می توان نتیجه گرفت که زیر گروهی از فیبروبلاست های مشتق از سلولهای مزانشیم bulge فولیکول که پروتئین Gli-1 را بروز می دهند، به دلیل اختلال در تمایز و تکثیر طبیعی، موجب بروز کلویید می شوند. همچنین نشان داده شده است که ژن Gli-1 در سارکوم های کودکی که تومورهایی با منشأ مزانشیمی هستند بروز پیدا می کند.^(۱۱) بروز Gli-1 در کلویید می تواند شاهدهی باشد به نفع آنکه کلویید نیز نوعی پرولیفراسیون نئوپلاستیک فیبروبلاست های است که از سلولهای مزانشیمی ابتدایی منشأ گرفته اند.

نتایج مطالعه حاضر موید بررسی قبلی Kim و همکاران است. در مطالعه حاضر نیز میزان بروز Gli-1 در نمونه های اسکار هیپرتروفیک ناچیز بود و تنها ۲۵٪ از موارد اسکار هیپرتروفیک دارای پروتئین Gli-1 بودند. بعلاوه، در آن دسته از اسکارها که از نظر Gli-1 مثبت شدند، شدت رنگ آمیزی و درصد سلولهای مثبت از میان کل سلولها به طور قابل ملاحظه ای کمتر از کلویید بود؛ برعکس، تمام موارد کلویید، پروتئین Gli-1 را در بیش از ۷۵٪ سلولها بروز داده بودند، هر چند شدت رنگ آمیزی در نمونه های مختلف متغیر بود. این مطالعه ارتباطی را میان شدت و درصد رنگ آمیزی با سابقه تروما، محل، سن، جنس و طول مدت درگیری نشان نداد. این یافته می تواند به دلیل پایین بودن حجم نمونه باشد زیرا مطالعه از ابتدا برای بررسی چنین ارتباطی طراحی نشده بود.

فیروبلاست‌های کلویید و میزان کلاژن‌سازی در آنها بررسی شود.

نتیجه‌گیری

بر اساس نتایج این مطالعه پروتوانکوژن Gli-1 در بافت کلویید به میزان بالایی بروز می‌یابد، در حالی که در اسکار هیپرتروفیک به مقادیر ناچیزی دیده می‌شود. اهمیت اصلی مطالعه حاضر در آن است که داروهای مهار کننده مسیر پیام رسان Gli و Hh می‌توانند در آینده به عنوان درمان‌های جدیدی برای کلویید بکار روند.

تقدیر و تشکر

این تحقیق با استفاده از حمایت مالی دانشگاه علوم پزشکی و خدمات بهداشتی - درمانی ایران در قالب طرح تحقیقاتی (شماره ثبت: ۱۲۸) انجام گردیده است که بدین وسیله نویسندگان مقاله مراتب تقدیر و تشکر خود را از مسئولین آن مرکز و کلیه پرسنل محترم آزمایشگاه پاتولوژی بیمارستان حضرت رسول اکرم (ص) بویژه سرکار خانم شرزوی و سرکار خانم رضوان جهت انجام رنگ‌آمیزی ایمنوهیستوشیمی نمونه‌ها ابراز می‌دارند.

فهرست منابع

- 1- Ansarin H, Ghahary A, Akbarian F. Hypertrophic scars and keloids: part I. Iranian Journal of Dermatology 2003; 3: 27-34.
- 2- Burrows NP, Lovell CR. Disorders of Connective Tissue. In: Burns T, Breathnach S, Cox N, Griffiths C, editors. Rook's Textbook of dermatology. Vol 3. 7th ed. UK: Blackwell Science; 2004; 46-54.
- 3- Larrabee WF Jr, East CA, Jaffe HS, Stephenson C, Peterson KE. Intralesional interferon gamma treatment for keloids and hypertrophic scars. Arch Otolaryngol Head Neck Surg 1990; 116: 1159-62.
- 4- Pollack SV, Goslen JB. The surgical treatment of keloids. J Dermatol Surg Oncol 1982; 8: 1045-9.
- 5- Datubo-Brown DD. Keloids: A review of the literature. Br J Plast Surg 1990; 43: 70-7.

شناخت نقش مسیر Hh در پاتوژنز کلویید از نظر درمانی نیز اهمیت دارد. مشخص شده است که ترکیب ماکرولیدی Rapamycin یا Sirolimus می‌تواند مانع بدخیم شدن و تکثیر سلولهایی شود که پروتئین Gli-1 را بروز می‌دهند. از این رو احتمال دارد که Rapamycin یا آنالوگ آن تاکرولیموس بتوانند به‌عنوان داروی ضد تومور در درمان کلویید، BCC و سایر تومورهایی که انکوژن Gli-1 را بروز می‌دهند بکار روند.^(۱۲) داروی دیگری که می‌تواند مسیر Hh را بلوک کند، Cyclopamine است. در سال ۲۰۰۱ مشخص شد که این دارو می‌تواند مانع تکثیر سلولهای گلیوم و مدولوبلاستوم در محیط کشت شود.^(۱۳) سپس تاثیر سیکلپامین در القای آپوپتوز و مهار تکثیر سلولهای سرطان پانکراس و در پی آن سرطان سلول کوچک ریه^(۱۴) و در نهایت مهار بروز Gli-1 و جلوگیری از رشد سلولهای کارسینوم پستان مشخص شد.^(۱۵) با توجه به مطالعات فوق، سیکلپامین احتمالاً می‌تواند تکثیر سلولهای کلویید را نیز مهار کند.

در مجموع مطالعه حاضر بروز بیش از حد انکوژن Gli-1 را در نمونه‌های کلویید و عدم بروز آن را در نمونه‌های اسکار هیپرتروفیک تایید می‌کند. یکی از محدودیت‌های این مطالعه آن است که برای بررسی میزان بروز انکوژن Gli-1 تنها از روش ایمنوهیستوشیمی (IHC) استفاده شده است. استفاده از روشهای ژنتیک نظیر PCR و بررسی RNA (Ribonucleic acid) این انکوژن در نمونه‌های بافتی، می‌تواند دقت کار را افزایش دهد. بعلاوه، به دلیل عدم امکان پیگیری طولانی‌مدت بیماران، ارتباط میان بروز Gli-1 و احتمال عود ضایعه به دنبال درمان، مورد بررسی قرار نگرفت.

پیشنهاد می‌شود در مطالعات بعدی تاثیر داروهای نظیر تاکرولیموس بر روی درمان بیماران دچار کلویید چه به صورت پروفیلاکتیک پس از عمل جراحی و چه به صورت درمانی بر روی بیمارانی که دچار کلویید قدیمی هستند، مورد بررسی قرار گیرد. همچنین در صورت امکان پیشنهاد می‌شود به صورت *in vitro* تاثیر این داروها بر تکثیر

6- Ketchum LD, Robinson DW, Masters FW. Follow-up on treatment of hypertrophic scars and keloids with triamcinolone. *Plast Reconstr Surg* 1971; 48: 256-9.

7- Berman B, Flores F. The treatment of hypertrophic scars and keloids. *Eur J Dermatol* 1998; 8: 591-5.

8- Shaffer JJ, Taylor SC, Cook-Bolden F. Keloidal scars: A review with a critical look at therapeutic options. *J Am Acad Dermatol* 2002; 46: 63-97.

9- Kim A, DiCarlo J, Cohen C, McCall C, Johnson D, McAlpine B, et al. Are keloids really "gli-oids"? High-level expression of gli-1 oncogene in keloids. *J Am Acad Dermatol* 2001; 45: 707-11.

10- Ghali L, Wong ST, Green J, Tidman N, Quinn AG. Gli-1 protein is expressed in basal cell carcinomas, outer root sheath keratinocytes and a subpopulation of mesenchymal cells in normal human skin. *J Invest Dermatol* 1999; 113: 595-9.

11- Roberts WM, Douglass EC, Peiper SC, Houghton PJ, Look AT. Amplification of the gli gene in childhood sarcomas. *Cancer Res* 1989; 49: 5407-13.

12- Louro ID, McKie-Bell P, Gosnell H, Brindley BC, Bucy RP, Ruppert JM. The zinc finger protein GLI induces cellular sensitivity to the mTOR inhibitor rapamycin. *Cell Growth Differ* 1999; 10: 503-16.

13- Dahmane N, Sanchez P, Gitton Y, Palma V, Sun T, Beyna M, et al. The Sonic Hedgehog-Gli pathway regulates dorsal brain growth and tumorigenesis. *Development* 2001; 128: 5201-12.

14- Watkins DN, Berman DM, Burkholder SG, Wang B, Beachy PA, Baylin SB. Hedgehog signalling within airway epithelial progenitors and in small-cell lung cancer. *Nature* 2003; 422: 313-17.

15- Kubo M, Nakamura M, Tasaki A, Yamanaka N, Nakashima H, Nomura M, et al. Hedgehog signaling pathway is a new therapeutic target for patients with breast cancer. *Cancer Res* 2004; 64: 6071-4.

Expression of Gli1 Protein in Keloids and Hypertrophic Scars

*H. Ansarin, MD^I A.R. Sadeghipour, MD^{II} R. Soltani Arabshahi, MD^{III}

Abstract

Background & Aim: Keloids and hypertrophic scars (HS) are proliferative dermal lesions with an overproduction of collagen and extracellular matrix which usually follow trauma to the skin. Keloid is a raised, erythematous, frequently pruritic or burning lesion which grows over normal tissues with no tendency to spontaneous regression; while hypertrophic scar remains limited to the boundaries of the initial trauma and tends to regress gradually. Keloid is more frequent in African and Asian descent. No definite cure has been found for this lesion and existing treatments have high rates of relapse. Understanding the pathophysiology of keloid is necessary for development of newer, more effective therapies. Recently it has been shown that Gli1 oncogene (expressed in several of the human tumors) is involved in the pathogenesis of keloid. The aim of the present study is to determine the expression of Gli1 protein in keloids and hypertrophic scars and to define the probable role of this oncogene in the pathogenesis of keloid.

Patients & Method: In a cross-sectional study carried out between 2003 and 2005, paraffin-embedded formalin-fixed specimens with the diagnosis of keloid or HS were retrieved from the pathology archives of Rasoul-e Akram, Razi and Hazrat-e-Fatemeh hospitals and Iranian Dermatology Clinic. Clinical data were collected from patients' records. Immunohistochemical staining with anti-Gli1 antibody(1:20) was performed on pretreated slides. The expression of Gli1 and the degree and intensity of positivity were compared between keloids and HS using Chi-square test.

Results: A total of 28 specimens (12 HS, 16 keloids) were studied. The patients' mean age was 37.8 years, including 13 females and 15 males. The most frequent site of keloid was auricle (31.25%) and the most common cause was surgery (25%). Immunohistochemical staining for Gli1 was positive for all of the keloids but only 25% of HS ($p<0.01$). The degree and intensity of positivity was significantly higher in keloids compared to HS ($p<0.01$).

Conclusion: Gli1 oncogene is highly expressed in all of the keloids and might be involved in the pathogenesis of this lesion. With regard to these results, drugs that block the Gli1 pathway might be effective in the treatment of keloids. We recommend in vitro and in vivo studies to evaluate the efficacy of anti-Gli1 therapies on keloids.

Key Words: 1) Keloid 2) Hypertrophic Scar 3) Gli-1 4) Pathogenesis

*I) Associate Professor of Dermatology. Hazrat Rasoul-e-Akram Hospital. Niayesh St., Sattarkhan Ave., Iran University of Medical Sciences and Health Services. Tehran, Iran. (*Corresponding Author)*

II) Assistant Professor of Pathology. Hazrat Rasoul-e-Akram Hospital. Iran University of Medical Sciences and Health Services. Tehran, Iran.

III) Resident of Dermatology. Iran University of Medical Sciences and Health Services. Tehran, Iran.