



## اثر تمرین مقاومتی، مصرف عصاره شیرین بیان و بولدنون بر برخی نشانگران آسیب بافت بیضه رت‌های نر

مهناز شاهرخیان کرمانی: دانشجوی دکتری، گروه فیزیولوژی ورزشی، دانشگاه آزاد اسلامی، واحد تهران جنوب، تهران، ایران  
عبدالعلی بنائی فر: دانشیار، گروه فیزیولوژی ورزشی، دانشگاه آزاد اسلامی، واحد تهران جنوب، تهران، ایران (\* نویسنده مسئول) Alibanaeifar@yahoo.com  
سجاد ارشادی: استادیار، گروه فیزیولوژی ورزشی، دانشگاه آزاد اسلامی، واحد تهران جنوب، تهران، ایران  
بهرام عابدی: دانشیار، دانشگاه آزاد اسلامی، واحد محلات، محلات، ایران

### چکیده

#### کلیدواژه‌ها

بولدنون،  
عصاره شیرین بیان،  
بافت بیضه،  
تمرین مقاومتی

**زمینه و هدف:** استروئیدهای آنابولیک- آندروژنیک محبوب بین ورزشکاران آثار مفید و مضر زیادی بر بدن دارند. لذا هدف از انجام تحقیق حاضر تبیین اثر تمرین مقاومتی، مصرف عصاره شیرین بیان و بولدنون بر برخی نشانگران آسیب بافت بیضه رت‌های نر بود.

**روش کار:** برای انجام تحقیق آزمایشی حاضر ۴۰ سر رت صحرایی نر ۸ هفته‌ای با وزن ۲۰-۲۲۰ گرم انتخاب و به ۸ گروه ۵ تایی شامل کنترل سالم (بدون مداخله)، تمرین مقاومتی (۸ هفته تمرین با شدت متوسط)، بولدنون (دریافت ۵ میلی‌گرم بولدنون بر کیلوگرم وزن بدن هفته‌ای یک مرتبه)، شیرین بیان (مصرف ۵۰۰ میلی‌گرم بر کیلوگرم وزن بدن سه بار در هفته)، بولدنون + شیرین بیان، (دریافت ۵ میلی‌گرم بولدنون و ۵۰۰ میلی‌گرم شیرین بیان)، بولدنون، تمرین مقاومتی (۵ میلی‌گرم گروم بولدنون و ۸ هفته تمرین با شدت متوسط)، تمرین مقاومتی + شیرین بیان (۵۰۰ میلی‌گرم شیرین بیان و ۸ هفته تمرین با شدت متوسط) و تمرین مقاومتی + بولدنون + شیرین بیان (۵ میلی‌گرم بولدنون، ۵۰۰ میلی‌گرم شیرین بیان و ۸ هفته تمرین با شدت متوسط) تقسیم شدند. داده‌ها با استفاده از آزمون‌های آنوا سه راهه و تعقیبی توکی تجزیه و تحلیل شدند.

**یافته‌ها:** نتایج نشان داد بین میانگین‌های قطر داخلی و خارجی سمینفر و قطر و ضخامت غشاء پایه لوله‌های اسپرم ساز در بافت بیضه در گروه‌های مختلف اختلاف معنی‌داری وجود دارد.

**نتیجه‌گیری:** با توجه به نتایج تحقیق حاضر و تاثیر تمرین و شیرین بیان بر آثار منفی بولدنون، توصیه می‌شود ورزشکاران از این تمرینات و شیرین‌بیان با مشورت پزشک استفاده کنند.

تاریخ دریافت: ۱۴۰۰/۰۳/۲۴

تاریخ چاپ: ۱۴۰۰/۰۶/۲۳

**تعارض منافع:** گزارش نشده است.

**منبع حمایت‌کننده:** حامی مالی ندارد.

شیوه استناد به این مقاله:

Shahrokhian Kermani M, Banaeifar A, Arshadi S, Abedi B. The Effect of Resistance Training, Simultaneous Consumption of Licorice Extract and Boldenone on some marker of Testicular Tissue Damage in Male Rats. Razi J Med Sci. 2021;28(6):141-151.

\*انتشار این مقاله به صورت دسترسی آزاد مطابق با 3.0 CC BY-NC-SA صورت گرفته است.

## The Effect of Resistance Training, Simultaneous Consumption of Licorice Extract and Boldenone on some marker of Testicular Tissue Damage in Male Rats

**Mahnaz Shahrokhian Kermani:** PhD Student of Exercise Physiology, Islamic Azad University, South Tehran Branch, Tehran, Iran

**Abdolali Banaeifar:** Associate Professor of Exercise Physiology, Islamic Azad University, South Tehran Branch, Tehran, Iran (\* Corresponding author) [Alibanaeifar@yahoo.com](mailto:Alibanaeifar@yahoo.com)

**Sajad Arshadi:** Assistant Professor of Exercise Physiology, Islamic Azad University, South Tehran Branch, Tehran, Iran

**Bahram Abedi:** Associate Professor, Islamic Azad University, Mahalat Branch, Mahallat, Iran

### Abstract

**Background & Aims:** Boldenone is an androgenic-anabolic steroid with high anabolic and moderate androgenic properties. Although Boldenone has positive effects such as increased skeletal muscle mass (hypertrophy), increased physical function, increased muscle strength and increased production of red blood cells in patients with anemia (4, 5), it has harmful side effects including testicular atrophy. Severe acne, hoarseness, gynecomastia, breast growth and baldness in men (4). In this regard, studies have shown a significant reduction in testicular weight (4) due to the use of Boldenone. Based on the above, researchers are looking for interventions that can prevent the side effects of anabolic-androgenic steroids. In this regard, licorice plant is important in the world due to its important medicinal and nutritional compounds in its roots and rhizomes and has been considered by the pharmaceutical, food and even tobacco industries (8). Licorice is used as an analgesic in skin inflammation and to treat spasms, swelling and rheumatism. Anti-cancer properties, the presence of fat-reducing compounds and flavonoids with strong antioxidant activity have also been reported for this plant (15, 16). Now the question is whether licorice affects the markers of testicular tissue damage or not? Another method that has always been considered by researchers to reduce the negative effects of drugs and supplements is the use of exercise. So far, studies have been conducted to investigate the relationship between exercise and reduce the effects of anabolic-androgenic steroids, including Boldenone, and the positive effects of exercise on sperm production have been shown (17). But what exercise? How severe? And how long it has the greatest impact is a question that has occupied the minds of researchers. However, there is little information about how exercise affects the response of testicular tissue structure when taking Boldenone steroid.

**Methods:** For the present experimental study, 40 8-week-old male rats weighing 20-220 g were selected and divided into 8 groups of 5, including healthy control (without intervention), resistance training (8 weeks of moderate intensity training), and bulldon (receiving 5). Mg Boldenone per kg body weight once a week), Licorice (500 mg / kg body weight three times a week), Boldenone + Licorice (5 mg Boldenone and 500 mg Licorice) Expression), Boldenone, resistance training (5 mg Boldenone and 8 weeks of moderate intensity training), resistance training + licorice (500 mg of licorice and 8 weeks of moderate intensity training) and resistance training + Boldenone + licorice (5 mg Boldenone, 500 mg licorice and 8 weeks of moderate intensity training) were divided. Data were analyzed using three-way ANOVA and Tukey post hoc tests.

**Results:** The results of analysis of variance showed that there was a significant difference between the mean internal diameter of seminiferous in testicular tissue in different groups ( $p = 0.0001$  and  $F = 118.8$ ). Tukey post hoc test also showed a significant increase in seminiferous internal diameter in the Boldenone alone and Boldenone + resistance training groups

### Keywords

Boldenone,  
Licorice Extract,  
Testicular Tissue,  
Resistance Training

Received: 14/06/2021

Published: 14/09/2021

compared to the healthy control group (for both  $p < 0.001$ ). While the exercise, exercise + licorice, exercise + Boldenone + licorice (for all groups  $p < 0.001$ ) and Boldenone + licorice ( $p < 0.05$ ) groups were significantly reduced compared to the healthy control group. Compared to the resistance training group, the Boldenone and Boldenone + training groups (for both  $p < 0.001$ ) increased significantly, but the training + licorice group ( $p < 0.01$ ) decreased significantly. Also in comparison with Boldenone group, licorice group ( $p < 0.001$ ), licorice group + Boldenone ( $p < 0.001$ ), Boldenone + training group ( $p < 0.01$ ), Licorice group + training ( $p < 0.001$ ) and group The combination of exercise + Boldenone + licorice ( $p < 0.001$ ) showed a significant decrease in the inner diameter of the seminiferous. Finally, in comparison with the licorice group, the Boldenone + licorice ( $p < 0.05$ ) and resistance training + Boldenone ( $p < 0.001$ ) groups showed a significant increase in the inner diameter of the seminiferous (Figure 1). Another finding of the present study showed that there was a significant difference between the mean outer diameter of the seminiferous tissue in testicular tissue in different groups ( $p = 0.0001$  and  $F = 118$ ). Also, based on the results of Tukey post hoc test, it was found that the outer diameter of the seminifer decreased compared to the control group in the groups Boldenone ( $p < 0.001$ ), Boldenone + exercise ( $p < 0.05$ ) and the combined group exercise + Boldenone + licorice ( $p < 0.001$ ) Significant and exercise + licorice group ( $p < 0.001$ ) increased significantly. Also, in comparison with Seminifer's outer diameter resistance training group, there was a significant decrease in Boldenone ( $p < 0.001$ ) and combined training + Boldenone + licorice ( $p < 0.001$ ) groups, and in licorice ( $p < 0.05$ ) groups. + Licorice ( $p < 0.001$ ) increased significantly. Finally, in comparison with the Boldenone group, it was found that the outer diameter of the seminiferous increased significantly in the groups of licorice, Boldenone + licorice, Exercise + Boldenone and Exercise + Licorice (Figure 2).

Regarding the diameter and thickness of the basement membrane of seminiferous tubules in testicular tissue after 8 weeks, it was found that there was a significant difference between different groups ( $p = 0.0001$  and  $F = 15.14$ ). The results of Tukey post hoc test showed that in comparison with the healthy control group, the diameter and thickness of the basement membrane of testicular seminiferous tubules in the resistance training groups ( $p < 0.01$ ), Boldenone ( $p < 0.001$ ), licorice ( $p < 0.05$ ) Boldenone + licorice ( $p < 0.001$ ), Boldenone + exercise ( $p < 0.001$ ) and Exercise + licorice ( $p < 0.05$ ) increased significantly. Also, in comparison with the resistance training group and the Boldenone group alone and the other groups, only the combined group showed a decrease in the diameter and thickness of the basement membrane of the seminiferous tubules ( $p < 0.01$ ) (Figure 3).

**Conclusion:** Various mechanisms have been reported for how exercise works to reduce the effectiveness of Boldenone. In a study conducted by Sadeghi et al. On 30 6-week Wistar series, it was found that 12 weeks of resistance training with Boldenone supplementation increased the expression of 5-alpha reductase and aromatase genes in testicular tissue (25). The enzyme 5-alpha reductase plays an important role in target organs such as the male prostate gland by converting anabolic-androgenic steroids to dihydrotestosterone. This enzyme is produced in many tissues, including the reproductive system, including the testicles and ovaries, in both males and females, and one of its specific substrates is testosterone (26).

Spermatogenesis activity was also affected by licorice extract so that the diameter of seminiferous tubules and lumen decreased and the thickness of cell wall layers of seminiferous tubules under the influence of licorice extract showed an increasing trend. Increasing the thickness of the cell layers of the seminiferous tubules by the effect of licorice extract can affect the reproductive performance and sperm secretion. The decrease in lumen diameter as well as the increase in the thickness of the wall layers of the seminiferous tubules is probably due to the antioxidant effects of licorice cell extract and the reduction of spermatozoon tissue damage.

**Conflicts of interest:** None

**Funding:** None

#### Cite this article as:

Shahrokhian Kermani M, Banaeifar A, Arshadi S, Abedi B. The Effect of Resistance Training, Simultaneous Consumption of Licorice Extract and Boldenone on some marker of Testicular Tissue Damage in Male Rats. Razi J Med Sci. 2021;28(6):141-151.

\*This work is published under CC BY-NC-SA 3.0 licence.

## مقدمه

استروئیدهای آندروژنیک-آنابولیک ترکیباتی مشتق شده از تستوسترون، هورمون اصلی مردانه می‌باشند. این ترکیبات، داروهای نسخه‌ای با مصارف پزشکی محدود هستند که گاهی اوقات به طور غیر قانونی برای افزایش توده عضلانی و بهبود عملکرد ورزشی مصرف می‌شوند که سبب عوارض جانبی جدی و اعتیاد می‌گردند (۱، ۲). تحقیقات نشان می‌دهند که در کوتاه مدت، تجویز استروئیدهای آنابولیک-آندروژنیک توسط ورزشکاران می‌تواند قدرت و وزن بدن را افزایش دهد. با این حال، از آنجا که استروئیدهای آندروژنیک-آنابولیک از تستوسترون مشتق می‌شوند، اثرات مهمی بر روی هورمونهای جنسی و دستگاه تناسلی اعمال می‌کنند. این استروئیدها، محور هیپوتالاموس-هیپوفیز-گناد که به عنوان یک سیستم بازخوردی عمل می‌کند را سرکوب می‌کنند. در نتیجه، استفاده برون زاد از استروئیدهای آنابولیک-آندروژنیک، تولید درونزای تستوسترون و گنادوتروپین را مختل می‌کند. در مردان، سرکوب تولید هورمون گنادوتروپین باعث آتروفی بیضه می‌شود (۳، ۴).

در میان استروئیدهای آنابولیک-آندروژنیک، بولدنون استروئید آندروژنیک-آنابولیکی است که دارای خواص آنابولیکی بالا و آندروژنیکی متوسط می‌باشد. اخیراً مشاهده شده است بولدنون توسط ورزشکاران پرورش اندام در خارج از فصل و قبل از مسابقات مورد استفاده قرار می‌گیرد. در همین رابطه توسون و همکاران (۲۰۱۱) نشان داده‌اند ۹ هفته مصرف بولدنون سبب تخریب کبد، کلیه و بیضه در خرگوش‌ها می‌شود (۴). اگرچه بولدنون دارای اثرات مثبتی از جمله افزایش توده عضلانی اسکلتی (هیپرتروفی)، افزایش عملکرد بدنی، افزایش قدرت عضله و افزایش تولید گلبول‌های قرمز خون در بیماران دچار آنمی می‌گردد (۴، ۵)، دارای اثرات مضر جانبی شامل آتروفی بیضه، آکنه شدید، تقویت صدا، ژنیکوماستی، رشد سینه و طاسی در مردان نیز می‌باشد (۴). در همین راستا، در مطالعات انجام شده کاهش معنی دار در وزن بیضه‌ها (۴) در اثر استفاده از بولدنون مشخص شده است.

با توجه به مطالب فوق، پژوهشگران بدنبال مداخلاتی هستند که بتواند از آثار سوء استروئیدهای آنابولیک-

آندروژنیک پیشگیری کنند. در همین راستا، استفاده از گیاهان دارویی جهت حفاظت از سلول‌های برخی اندام‌ها در مقابل التهاب و سمیت مورد توجه قرار گرفته است (۶، ۷). در این میان، گیاه شیرین بیان با نام علمی گلیسیریزا گلابرا ال (*Glycyrrhiza glabra L*) گیاهی از خانواده بقولات است که به واسطه دارا بودن ترکیبات دارویی و غذایی مهم در ریشه و ریزوم آن در دنیا حائز اهمیت بوده و مورد توجه صنایع دارویی، غذایی و حتی دخانیات قرار گرفته است (۸). ریشه شیرین بیان دارای ترکیبات متعددی نظیر قندهای مختلف (تا ۱۸ درصد)، فلاونوئیدها، استرول‌ها، اسیدهای آمینه، صمغ و نشاسته، اسانس‌های روغنی و ساپونین‌ها می‌باشد. عمده‌ترین ساپونین (تری‌ترین ۵ حلقه‌ای) آناسید گلیسرزیکیا گلیسرزین می‌باشد که از واحد اسید گلوکورونیک و یک مولکول اسید گلیسرزینیک (آگلیکون) تشکیل شده است (۹). نمک گلیسرزین می‌تواند به صورت پتاسیمیا کلسیم باشد (۱۰). این ماده به عنوان مهم‌ترین ماده مؤثره موجود در ریشه شیرین بیان حدود ۵۰ مرتبه از شکر شیرین‌تر است (۱۱). از شیرین بیان در طب سنتی آسیا و اروپا برای درمان بیماری‌های گوارشی، عفونت‌های تنفسی و زخم‌های معدوی استفاده می‌شود (۱۲، ۱۳). در طب سنتی چین نیز در درمان هپاتیت و بیماری‌های قلبی کاربرد دارد. در طب سنتی ایران، گیاه شیرین بیان به عنوان درمان ورم معده و ضدسرفه کارایی داشته است (۱۴).

همچنین گیاه شیرین بیان به عنوان داروی مسکن در التهاب‌های پوستی و برای درمان اسپاسم، تورم و روماتیسم کاربرد دارد. خواص ضد سرطانی، وجود ترکیبات کاهش دهنده چربی و فلاونوئیدها با فعالیت آنتی اکسیدان قوی نیز برای این گیاه گزارش شده است (۱۵، ۱۶). حال سوال این است که آیا شیرین بیان بر نشانگران آسیب بافت بیضه تاثیر دارد یا خیر؟

یکی دیگر از روش‌هایی که همیشه جهت کاهش آثار منفی داروهای و مکمل‌ها مورد توجه محققین بوده استفاده از تمرینات ورزشی است. بطوریکه تاکنون مطالعاتی در ارتباط با بررسی ارتباط انجام تمرین‌های ورزشی و کاهش اثرات سوء مصرف استروئیدهای آنابولیک-آندروژنیک از جمله بولدنون صورت گرفته است

دوز ۵۰۰ میلی‌گرم به ازای هر کیلوگرم وزن بدن سه بار در هفته و به صورت خوراکی)، بولدنون + شیرین بیان، (دریافت بولدنون با دوز ۵ میلی‌گرم به ازای هر کیلوگرم وزن بدن هفته‌ای یک مرتبه به صورت تزریق عضلانی و عصاره شیرین بیان با دوز ۵۰۰ میلی‌گرم بر کیلوگرم وزن بدن سه بار در هفته)، بولدنون، تمرین مقاومتی (تیمار به مدت ۸ هفته و هفته‌ای یک بار با بولدنون، انجام تمرین ورزشی با شدت متوسط به مدت ۸ هفته و هفته‌ای ۳ مرتبه)، تمرین مقاومتی + شیرین بیان (تجویز عصاره شیرین بیان با دوز ۵۰۰ میلی‌گرم بر کیلوگرم وزن بدن رت سه بار در هفته، انجام تمرین ورزشی با شدت متوسط به مدت ۸ هفته و هفته‌ای ۳ مرتبه) و تمرین مقاومتی + بولدنون + شیرین بیان (تجویز بولدنون با دوز ۵ میلی‌گرم بر کیلوگرم وزن بدن یک بار در هفته و عصاره شیرین بیان با دوز ۵۰۰ میلی‌گرم بر کیلوگرم ۳ بار در هفته و انجام تمرین مقاومتی با شدت متوسط (۳ بار در هفته) به مدت ۸ هفته) تقسیم شدند.

همچنین برنامه تمرین مقاومتی به این صورت بود که ابتدا یک هفته تمرین جهت آشناسازی حیوانات با وسایل و نردبان و آموختن بالا رفتن از پله‌های نردبان در نظر گرفته شد. برنامه تمرین مقاومتی اصلی شامل هشت هفته صعود از نردبان (یک متر ارتفاع و شیب ۸۵ درجه) به صورت سه جلسه تمرین در هفته، پس از بستن وزنه به دم حیوانات بود. هر جلسه سه ست با پنج تکرار انجام شد. در فاصله هر تکرار یک دقیقه و در فاصله بین هر ست دو دقیقه استراحت گنجانده شد. در هفته اول میزان وزنه‌های بسته شده به رت‌ها صحرایی نر ۵۰ درصد وزن بدن آنها بود و به صورت هفتگی تنظیم شد. رت‌های گروه کنترل نیز در طول دوره ۸ هفته‌ای هیچگونه فعالیتی انجام ندادند. از شروع هفته دوم هر هفته وزنه‌هایی به میزان ۳۰٪ وزن اولیه رت‌های صحرایی نر به دم آنها بسته شد که این مقدار در پایان هفته آخر به ۲۰۰٪ وزن آنها رسید. این برنامه تمرینی الگویی از تمرین مقاومتی است (۲۰).

لازم به ذکر است که به منظور کنترل وزن، وزن کشی رت‌ها در ابتدا، وسط و انتهای تمرینات، با استفاده از ترازوی دیجیتالی (مدل: Metler ساخت کشور: آلمان) با دقت ۴ صفر انجام شد. همچنین روش

و تاثیرات مثبت فعالیت‌های ورزشی بر روند اسپرم‌زایی نشان داده شده است (۱۷).

اما اینکه چه تمرینی؟ با چه شدتی؟ و با چه مدتی بیشترین تاثیر را دارد سوالی است که ذهن محققین را به خود جلب کرده است. بطور کلی با توجه به عوارض جانبی استروئیدها و عدم نظارت بر مصرف آن‌ها در ایران و همچنین تجویز آن‌ها توسط افراد بدون صلاحیت به ورزشکاران و جوانان در سطح وسیع، استفاده از مداخلاتی طبیعی و بدون عوارض مانند مصرف گیاهان دارویی جهت کاهش عوارض این دسته از استروئیدها مانند بولدنون اهمیت دارد. برخی از عوارض جانبی مصرف استروئیدهای آنابولیک-آندرژنیک را می‌توان با ورزش یا با مصرف داروهای مکمل کاهش داد (۱۸، ۱۹). با این حال اطلاعات اندکی در ارتباط با نحوه اثر تمرینات ورزشی بر پاسخ ساختار بافت بیضه هنگام مصرف استروئید بولدنون وجود دارد. از طرف دیگر، با توجه به استفاده از گیاه شیرین بیان در طب سنتی ایرانی و اثرات ضد التهابی و ضد اکسایشی گیاه شیرین بیان می‌توان به عنوان مکمل در بررسی برگشت اثرات تخریبی مصرف بولدنون بر بافت بیضه پرداخت. در همین راستا، با توجه به خواص و از آنجا که استفاده از این گیاه در ایران نیز مرسوم است، انجام این پژوهش اهمیت و ضرورت می‌یابد.

## روش کار

تحقیق حاضر از نوع کاربردی و نیمه آزمایشی است. برای انجام این تحقیق ۴۰ سر رت صحرایی نر نژاد ویستار با سن ۸ هفته و وزن ۲۰۰-۲۲۰ گرم از انستیتو پاستور ایران خریداری و به محل نگهداری حیوانات آزمایشگاهی شرکت دانش بنیان بافت و ژن پاسارگاد منتقل و به مدت یک هفته در محیط آزمایشگاهی و تحت شرایط مناسب (۱۲:۱۲ ساعت تاریکی و روشنایی) نگهداری شدند. رت‌ها پس از آشناسازی با محیط جدید به طور تصادفی به ۸ گروه ۵ تایی کنترل سالم (بدون هیچگونه مداخله‌ای)، تمرین مقاومتی (۸ هفته تمرین مقاومتی با شدت متوسط)، بولدنون (دریافت بولدنون با دوز ۵ میلی‌گرم به ازای هر کیلوگرم وزن بدن هفته‌ای یک مرتبه بر اساس وزن کشی هفتگی و به صورت تزریق عضلانی)، شیرین بیان (مصرف عصاره شیرین بیان در

های برداشت شده برای آزمایشات سلولی و ملکولی بلافاصله در نیتروژن مایع منجمد شده و سپس جهت انجام آزمایشات سلولی ملکولی در یخچال ۸۰- نگهداری شد. بخش دیگری از بافت بیضه برای بررسی های تصویربرداری و مطالعات هیستوپاتولوژی داخل فرمالین قرار گرفت.

در انتها از آمار توصیفی (میانگین و انحراف معیار)، آزمون‌های شاپیروویلیک، تی مستقل، آنوا سه راهه و تعقیبی توکی با استفاده از نرم‌افزار SPSS نسخه ۲۲ و سطح معنی‌داری ۰/۰۵ < p برای تجزیه و تحلیل داده‌ها شد. لازم به ذکر است که پروتکل تحقیق با کد اخلاق IR.IAU.K.REC.1398.091 به تصویب رسیده است.

### یافته‌ها

تغییرات وزنی و سن رت‌ها در گروه‌های مختلف پژوهش در جدول ۱ نشان داده شده است.

نتایج آزمون تحلیل واریانس نشان داد بین میانگین قطر داخلی سمینیفردر بافت بیضه در گروه‌های مختلف اختلاف معنی‌داری وجود دارد (p=۰/۰۰۰۱) و (F=۱۱۸/۸). همچنین آزمون تعقیبی توکی نشان داد قطر داخلی سمینیفردر گروه‌های بولدنون تنها و بولدنون+تمرین مقاومتی نسبت به گروه کنترل سالم افزایش معنی‌داری یافت (برای هر دو p<۰/۰۰۱). در حالی که گروه‌های تمرین، تمرین+شیرین بیان، تمرین+بولدنون+شیرین بیان (برای تمام گروه‌ها p<۰/۰۰۱) و بولدنون + شیرین بیان (p<۰/۰۰۵) نسبت به گروه کنترل سالم کاهش معنی‌داری یافتند. در

عصاره‌گیری شیرین بیان بدین صورت بود که: ابتدا ۵۰۰ گرم صاره گیاه شیرین بیان به منظور حذف آفت کش‌ها، مواد سمی، ضایعات و ... شستوشو داده شده و پس از شستشو با آب مقطر در دمای ۴۰ درجه به مدت یک هفته خشک شد. نهایتاً به منظور تبدیل اجزاء گیاه به ذرات کوچکتر به منظور افزایش مساحت سطح تماس ذره با حلال و بازدهی استخراج، از گیاه پودر تهیه شد. و عصاره به روش میکسینگ بدین صورت تهیه شد. که ابتدا مقدار ۵۰۰ گرم از پودر گیاهی داخل بشر ریخته شده و مقدار ۵۰۰ سی سی حلال (۷۰ درصد الکل/۳۰ درصد آب) به پودر افزوده شد. در ادامه با استفاده از نایلن درب بشر پوشانده و آب بندی شده و استیرر روشن و حرارت در دمای ۴۰ درجه سانتی‌گراد تنظیم گردید. بعد از گذشت ۴۸ ساعت دستگاه خاموش شد تا دستگاه خنک شود. سپس با استفاده از پمپ خلا و کیف بوخنر، محلول نهایی صاف و به بالن ۲۵۰ سی سی انتقال داده شد. نهایتاً به وسیله بخار چرخشی در دمای ۵۰ درجه سانتی‌گراد با استفاده از سیستم تقطیر محلول نهایی تغلیظ شد و حلال موجود در عصاره تبخیر شد. عصاره در ۵۰۰ میلی‌گرم در میلی‌لیتر آب مقطر حل شده و به صورت خوراکی در دوز ۵۰۰ میلی‌گرم در کیلوگرم از وزن رت‌ها مصرف شد.

نهایتاً ۴۸ ساعت پس از آخرین جلسه تمرین، رت‌های صحرائی نر با تزریق کتامین (۷۰ میلی‌گرم/کیلوگرم) و زایلارین (۱۰ میلی‌گرم/کیلوگرم) بیهوش شدند و در محیط کاملاً استریل و با استفاده از تیغ جراحی و ایجاد برش در قسمت جلویی دیواره شکم بافت بیضه خارج شد. وزن بافت بیضه اندازه‌گیری شد. بخشی از بافت

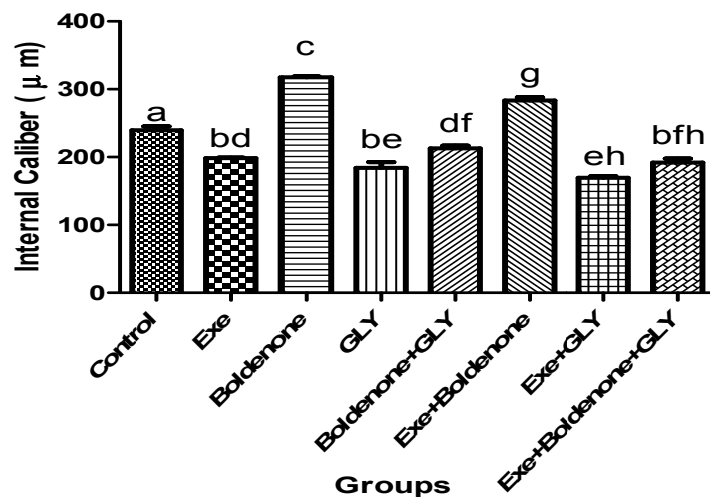
جدول ۱- تغییرات وزن حیوانات در گروه‌های مختلف

گروه	نام گروه	وزن (گرم)	سن (هفته)
۱	Control	۲۳۴ ± ۱۳	۸
۲	Exe	۲۴۱ ± ۱۷	۸
۳	Boldenone	۲۲۷ ± ۲۱	۸
۴	GLY	۲۳۸ ± ۱۵	۸
۵	Boldenone+GLY	۲۳۰ ± ۱۵	۸
۶	Exe+Boldenone	۲۴۲ ± ۱۹	۸
۷	Exe+GLY	۲۳۶ ± ۱۷	۸
۸	Exe+Boldenone+GLY	۲۲۹ ± ۲۷	۸

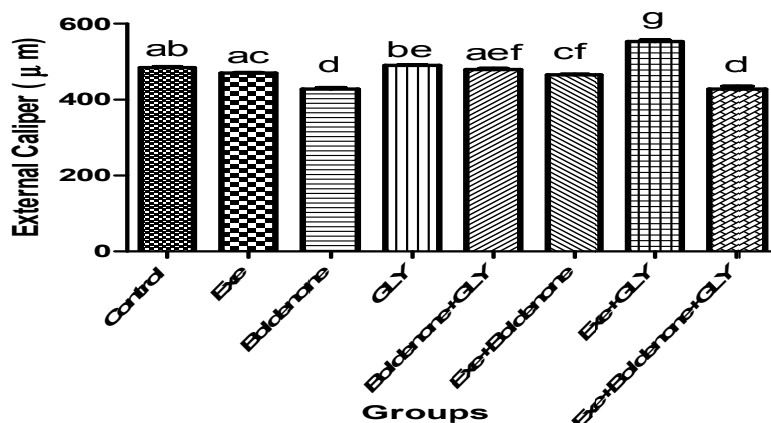
گروه‌های بولدنون+ شیرین بیان ( $p < 0/05$ )، و تمرین مقاومتی+بولدنون ( $p < 0/001$ ) افزایش معنی دار قطر داخلی سمینیفرا نشان دادند (نمودار ۱).

یافته دیگر تحقیق حاضر نشان داد بین میانگین قطر خارجی سمینیفرا در بافت بیضه در گروه‌های مختلف تفاوت معناداری وجود دارد ( $F=118$  و  $p=0/0001$ ). همچنین بر اساس نتایج آزمون تعقیبی توکی مشخص شد قطر خارجی سمینیفرا نسبت به گروه کنترل در گروه‌های بولدنون ( $p < 0/001$ )، بولدنون+تمرین ( $p < 0/05$ )، و گروه ترکیبی تمرین+بولدنون+شیرین بیان

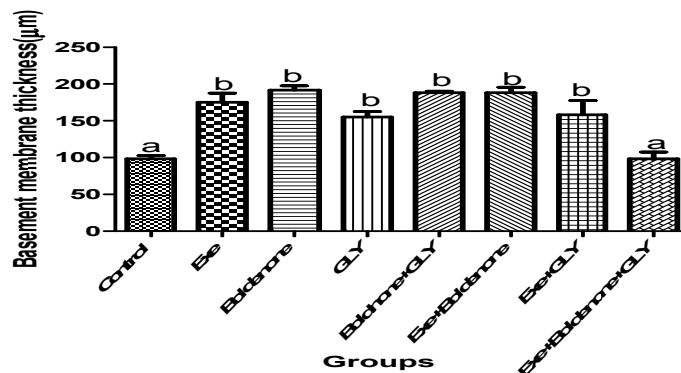
مقایسه با گروه تمرین مقاومتی نیز گروه‌های بولدنون و بولدنون + تمرین (برای هر دو  $p < 0/001$ ) افزایش معنی دار اما گروه تمرین + شیرین بیان ( $p < 0/01$ ) کاهش معنی داری یافت. همچنین در مقایسه با گروه بولدنون نیز گروه‌های شیرین بیان ( $p < 0/001$ )، گروه شیرین بیان+ بولدنون ( $p < 0/001$ )، گروه بولدنون+تمرین ( $p < 0/001$ )، و گروه ترکیبی تمرین+بولدنون+شیرین بیان ( $p < 0/001$ )، کاهش معنی دار در قطر داخلی سمینیفرا نشان دادند. نهایتاً در مقایسه با گروه شیرین بیان نیز



**نمودار ۱-** تغییرات قطر داخلی سمینیفرا در گروه‌های مختلف پژوهش. داده‌ها به صورت میانگین  $\pm$  انحراف استاندارد نشان داده شده است. حروف مشابه بالای هر نمودار نشانه غیر معنی داری می‌باشد. برای تمام گروه‌ها سطح معنی داری  $p < 0.05$  می‌باشد. Control: کنترل، Exe: تمرین ورزشی، Boldenone: بولدنون، GLY: شیرین بیان.



**نمودار ۲-** تغییرات قطر خارجی سمینیفرا در گروه‌های مختلف پژوهش. داده‌ها به صورت میانگین  $\pm$  انحراف استاندارد نشان داده شده است. حروف مشابه بالای هر نمودار نشانه غیر معنی داری می‌باشد. برای تمام گروه‌ها سطح معنی داری  $p < 0.05$  می‌باشد. Control: کنترل، Exe: تمرین ورزشی، Boldenone: بولدنون، GLY: شیرین بیان.



**نمودار ۳-** تغییرات قطر و ضخامت غشاء پایه لوله های اسپرم ساز در گروه های مختلف پژوهش. داده ها به صورت میانگین  $\pm$  انحراف استاندارد نشان داده شده است. حروف مشابه بالای هر نمودار نشانه غیر معنی داری می باشد. برای تمام گروه ها سطح معنی داری  $p < 0.05$  می باشد. Control : کنترل، Exe: تمرین ورزشی، Boldenone: بولدنون، Gly: شیرین بیان.

### بحث و نتیجه گیری

طی دهه های گذشته، استروئیدهای آنابولیک آندروژنیک در میان ورزشکاران برای بهبود عملکرد و به دلایل زیبایی شناختی محبوبیت زیادی پیدا کرده اند. سوء استفاده از استروئیدهای آنابولیک آندروژنیک به ورزشکاران نخبه محدود نمی شود، این عمل در میان بسیاری از ورزشکاران آماتور و تفریحی نیز ثابت شده است. این استروئیدها نظیر بولدنون، علاوه بر اثرات افزایشی که بر وزن بدن، قدرت و هیپرتروفی عضله می گذارند، دارای اثرات جانبی نظیر آسیب بافت های مختلف از جمله دستگاه تناسلی و تولید مثل هستند؛ همچنین، سوء مصرف استروئیدها با طیف گسترده ای از عوارض جانبی شامل جوش و آکنه پوستی، ناباروری و عقیمی، ژینکوماستی، پرخاشگری، ریزش مو و رشد موهای زائد، مشکلات کبدی، آتروفی بیضه، کلفت شدن صدا و هایپرتروفی کلیتوریس همراه است که در این بین آسیبهای کبدی بیشترین سهم را به خود اختصاص داده اند (۲۱، ۲۲).

بنابراین مطالعه بر روی ترکیبی طبیعی که بتواند جایگزین این استروئیدهای آنابولیک و یا منجر به کاهش اثرات جانبی ناشی از مصرف آنها شود از اهمیت ویژه ای برخوردار است. همچنین تاکنون اثر مصرف شیرین بیان همراه با مصرف استروئیدهای آنابولیک در کنار تمرینات ورزشی بر آسیب بافت بیضه مورد بررسی قرار نگرفته است. لذا در این مطالعه اثرات سودمند عصاره شیرین بیان در کاهش عوارض جانبی

( $p < 0.001$ )، کاهش معنی دار و گروه تمرین + شیرین بیان ( $p < 0.001$ ) افزایش معنی دار یافت. همچنین در مقایسه با گروه تمرین مقاومتی قطر خارجی سمینفر در گروه های بولدنون ( $p < 0.001$ )، و ترکیبی تمرین + بولدنون + شیرین بیان ( $p < 0.001$ )، کاهش معنی دار و در گروه های شیرین بیان ( $p < 0.05$ )، تمرین + شیرین بیان ( $p < 0.001$ )، افزایش معنی داری یافت. نهایتاً اینکه در مقایسه با گروه بولدنون مشخص شد قطر خارجی سمینفر در گروه های شیرین بیان، بولدنون + شیرین بیان، تمرین + بولدنون و تمرین + شیرین بیان افزایش معنی دار یافت (نمودار ۳).

در رابطه با قطر و ضخامت غشاء پایه لوله های اسپرم ساز در بافت بیضه پس از ۸ هفته مشخص شد بین گروه های مختلف تفاوت معناداری وجود دارد ( $F = 15/14$  و  $p = 0.0001$ ). نتایج آزمون تعقیبی توکی نشان داد در مقایسه با گروه کنترل سالم قطر و ضخامت غشاء پایه لوله های اسپرم ساز بافت بیضه در گروه های تمرین مقاومتی ( $p < 0.001$ )، بولدنون ( $p < 0.001$ )، شیرین بیان ( $p < 0.05$ )، بولدنون + شیرین بیان ( $p < 0.001$ )، بولدنون + تمرین ( $p < 0.001$ ) و تمرین + شیرین بیان ( $p < 0.05$ )، افزایش معنی داری یافت. همچنین در مقایسه با گروه تمرین مقاومتی و گروه بولدنون تنها و سایر گروه ها نیز تنها گروه ترکیبی کاهش در قطر و ضخامت غشاء پایه لوله های اسپرم ساز را نشان داد ( $p < 0.001$ ) (نمودار ۳).

شده با داروی انابولیک بولدنون با درجات مختلفی از تغییرات لایه های مختلف بافت بیضه در گروه‌های آزمایش در مقایسه با گروه کنترل همراه است و این در حالی است که استفاده از تمرین مقاومتی و مصرف عصاره‌ی شیرین بیان همراه استروئید بولدنون تا حدود زیادی مانع ایجاد و بروز این تغییرات می‌شود.

مکانیسم مختلفی برای چگونگی عملکرد تمرین ورزشی برای کاهش میزان تاثیر گذاری بولدنون گزارش شده است. در مطالعه ای که توسط مسعود صادقی و همکاران... بر روی ۳۰ سرت و یستار ۶ هفته ای انجام شد، مشخص شده که ۱۲ هفته تمرین مقاومتی به همراه مصرف مکمل بولدنون سبب افزایش بیان ژن های ۵-آلفا ردوکتاز و آروماتاز در بافت بیضه می‌شود (۲۵). آنزیم ۵-آلفا ردوکتاز با تبدیل استروئیدهای انابولیک-آندروژنیک به دی هیدروتستوسترون نقش مهمی در اندام های هدف مانند غده پروستات مردان ایفا می‌کند. این آنزیم در بسیاری از بافت‌ها از جمله دستگاه تناسلی شامل بیضه و تخمدان در هر دو جنس نر و ماده تولید می‌شود و یکی از سوبستراهای ویژه آن تستوسترون است (۲۶).

فعالیت اسپرماتوژنز تحت تأثیر عصاره شیرین بیان نیز قرار گرفت بطوریکه قطر لوله‌های اسپرم ساز و لومن کاهش یافت و ضخامت لایه‌های سلولی دیواره لوله های اسپرم ساز تحت تأثیر عصاره شیرین بیان یک روند افزایشی را نشان داد. افزایش ضخامت لایه‌های سلولی لوله های اسپرم ساز با تاثیر عصاره ی شیرین بیان می‌تواند بر عملکرد تولید مثلی و ترشح اسپرم تأثیر بگذارد. کاهش قطر لومن و همچنین افزایش ضخامت لایه‌های دیواره لوله های اسپرم ساز احتمالاً به دلیل اثرات آنتی اکسیدانی عصاره سلولی شیرین بیان و کاهش آسیب بافت اسپرماتوژنز است.

در مطالعه انجام شده به وسیله سانهی شین در سال ۲۰۰۸ مشخص شد که تیمار عصاره شیرین بیان اثر معنی داری در وزن، بزرگی و یافته‌های میکروسکوپی بیضه رت‌های صحرائی ندارد. علاوه بر این، شیرین بیان تحرک و مورفولوژی اسپرم را تحت تأثیر قرار نداد، و سطح تستوسترون سرم بدون تفاوت معنی دار کاهش مییابد. نتایج به طور کلی نشان داد که قرار گرفتن طولانی مدت در معرض شیرین بیان عوارض جانبی

ناشی از مصرف بولدنون بر بافت بیضه رت مورد ارزیابی قرار گرفت.

بولدنون، استروئید انابولیک آندروژنیک می‌باشد که سبب افزایش وزن بافت بیضه و اغلب باعث تحلیل قطر لوله‌ها و جدا شدگی غشای پایه لوله‌های سمینیفیر و یا تحلیل رفتگی می‌گردد. همسو با یافته تحقیق حاضر ادا و همکاران (۲۰۱۲) در تحقیقی نشان دادند که تجویز بولدنون در دو دوز ۴/۵ میلی‌گرم و ۹ میلی‌گرم به ازای هر کیلوگرم وزن بدن رت‌های صحرائی نر طی سه بار در فاصله زمانی ۳ هفته منجر به افزایش معنی‌دار در وزن بدن می‌شود (۲۳). اما تحقیق توسون (۲۰۱۶) به بررسی تاثیر مخرب مصرف بولدنون بر تغییرات بافت بیضه خرگوش های نر پرداخت. نتایج این مطالعه حاکی از این مورد بوده است که مصرف بولدنون در دوز های بالا سبب کاهش وزن بافت بیضه و تخریب چرخه ی اسپرم زایی می‌شود (۴) که با یافته تحقیق حاضر ناهمسو است احتمالاً دلیل ناهمسویی به دلیل تفاوت در آزمودنی‌های دو تحقیق می‌باشد.

به مانند دیگر استروئیدهای انابولیک آندروژنیک بولدنون نیز جزء مواد غیرمجاز می‌باشد که باعث اختلالات پیشرونده در بافت بیضه و روند اسپرماتوژنز می‌شود. نتایج بافت شناسی مطالعه حاضر نشان داد که با مسمومیت بولدنون عمده تغییرات ایجاد شده در بافت بیضه به صورت بی نظمی در غشای پایه دیواره لوله‌های اسپرم ساز و اختلال در اتصالات بین سلولی در برخی سلولهای سرتولی می‌باشد. بافت بینابینی کاهش قابل توجهی نشان داد و همچنین از میزان سلولهای لیدیک کاسته شده بود. هم راستا با مطالعه ی این پژوهش، در مطالعه زادن و همکاران در سال ۲۰۱۶ که برای بررسی تغییر ایجاد شده توسط استروئید بولدنون بر بافت بیضه ۶۰ رت صحرائی طراحی شده بود، یافته های بافت شناسی تفاوت بسیار زیادی بین گروه کنترل و سایر تیمارها از نظر قطر لوله‌های سمینیفیر، تخریب شدید سلولهای سمی نیفر (اسپرم ساز)، بی نظمی در سطوح مختلف غشا پایه، آپوپتوز نامنظم سلولهای زاینده داخلی، کاهش سلولهای لیدیک و ادم بافت بینابینی را نشان دادند (۲۴).

بررسی بافت شناسی بیضه در رت‌های صحرائی نری تحت تیمارهای مختلف نشان داد که در رت‌های تیمار

response to boldenone supplementation with or without alcoholic extract of jujuba fruit during resistance training in male Wistar rats. *Feyz J Kashan Univ Med Sci.* 2018;21(6).

8. Ebrahimi S, Sadeghi H, Pourmahmoudi A, Tabeshfar Z. Protective Effect of *Zizphus Vulgaris* Extract, on Liver Toxicity in Laboratory Rats. *Biomed Pharmacol J.* 2015;8(2):779-84.

9. Lalam R. Qualitative phytochemical analysis and antibacterial activity evaluation of *Glycyrrhiza glabra* against some human pathogenic bacteria. *Int J Pharma Phytochem Res.* 2020;12(2):113-7.

10. Abtahi froushani S, Esmaili Gouvarchin Ghaleh H, Rezapour R, Mansori Motlagh B, Rostaei A. Immunomodulatory Effects by Hydroalcoholic Licorice Root Extracts. *J Adv Med Biomed Res.* 2014;22(95):112-21.

11. Vlitos AJH, C.A.M; Parker, Kenneth John. *Developments in sweeteners 1.* LTD London. 1979:140 - 3.

12. Jiang Y, Lu HT, Chen F. Preparative purification of glycyrrhizin extracted from the root of licorice using high-speed counter-current chromatography. *J Chromatography A.* 2004;1033(1):183-6.

13. Karkanis A, Martins N, Petropoulos S, Ferreira IC. Phytochemical composition, health effects, and crop management of licorice (*Glycyrrhiza glabra* L.): A medicinal plant. *Food Rev Int.* 2018;34(2):182-203.

14. Eng AT, Heng MY, Ong ES. Evaluation of surfactant assisted pressurized liquid extraction for the determination of glycyrrhizin and ephedrine in medicinal plants. *Analy Chim Acta.* 2007;583(2):289-95.

15. Sharma V, Katiyar A, Agrawal R. *Glycyrrhiza glabra*: chemistry and pharmacological activity. *Sweeteners.* 2018:87.

16. Al-Snafi AE. *Glycyrrhiza glabra*: A phytochemical and pharmacological review. *IOSR J Pharma.* 2018;8(6):1-17.

17. Pereira E, Moyses SJ, Ignácio SA, Mendes DK, da Silva DS, Carneiro E, et al. Anabolic steroids among resistance training practitioners. *PloS One.* 2019;14(10):e0223384.

18. Gomes FGN, Fernandes J, Campos DV, Cassilhas RC, Viana GM, D'Almeida V, et al. The beneficial effects of strength exercise on hippocampal cell proliferation and apoptotic

ایجاد نمی‌کند (۲۷). با این حال عدم کنترل مرگ و میر رت‌ها در حین تحقیق از محدودیت‌های تحقیق حاضر می‌باشد. نهایتاً امید است نتایج این تحقیق بتواند دیدگاه روشنی در زمینه تاثیر تمرین مقاومتی و عصاره شیرین بیان بر عوارض منفی بولدنون در اختیار محققین، متخصصین و ورزشکاران قرار داده باشد تا با استفاده از آن بتوانند ابتدا آثار منفی استروئیدها را به خوبی برای ورزشکاران توضیح دهند و ثانیاً راهی جهت کاهش این آثار منفی در اختیار ورزشکاران قرار دهند. بر اساس نتایج این مطالعه آثار تعاملی تمرین مقاومتی، بولدنون و عصاره شیرین و همچنین استفاده توأم شیرین بیان با بولدنون می‌تواند آثار منفی مصرف بولدنون در بافت بیضه می‌شود را کاهش دهد بنابراین استفاده از تمین مقاومتی و شیرین بیان جهت کاهش آثار منفی بولدنون با مشورت پزشک به ورزشکاران توصیه می‌شود.

## References

1. Keitz B, Bronson H, Boolani A. The Effects of Anabolic Androgenic Steroids on Performance and its Adverse Side Effects in Athletes. *Med Res Arch.* 2015;2.
2. Tousson E, El-Moghazy M, Massoud A, El-Atrash A, Sweef O, Akel A. Physiological and biochemical changes after boldenone injection in adult rabbits. *Toxicol Indust Health.* 2016;32(1):177-82.
3. Kanayama G, Pope Jr HG. History and epidemiology of anabolic androgens in athletes and non-athletes. *Mol Cell Endocrinol.* 2018;464:4-13.
4. Tousson E. Histopathological alterations after a growth promoter boldenone injection in rabbits. *Toxicol Indust Health.* 2013;32(2):299-305.
5. Vorona E, Nieschlag E. Adverse effects of doping with anabolic androgenic steroids in competitive athletics, recreational sports and bodybuilding. *Min Endocrinol.* 2018;43(4):476.
6. Ranjbar K, Matin Homaie H, Azarbayjani MA, Piri M. The Effect of Gallic Acid Supplement and Resistance Exercise on the Bio-markers of Liver in Intoxicated Male Rats of Anabolic Steroid. *Med Lab J.* 2020;14(1):44-9.
7. Ahmadi M, Abbassi-Dalooi A, Ziaolhagh SJ, Yahyaei B. Structural changes of cardiac tissue in

signaling is impaired by anabolic androgenic steroids. *Psychoneuroendocrinology*. 2014;50:106-17.

19. Kassa RM, Bonafede R, Boschi F, Bentivoglio M, Mariotti R. Effect of physical exercise and anabolic steroid treatment on spinal motoneurons and surrounding glia of wild-type and ALS mice. *Brain Res*. 2017;1657:269-78.

20. Karamiyan R, Asadbaygi S. Study of antioxidant activity of licorice extract (*Glycyrrhiza glabra* L.) and protective effect of leaf extract on ethanol-induced renal poisoning in male rats. *J Ilam Univ Med Sci*. 2018;26(4):665.

21. Breuer ME, McGinnis MY, Lumia AR, Possidente BP. Aggression in male rats receiving anabolic androgenic steroids: effects of social and environmental provocation. *Hormones Behav*. 2001;40(3):409-18.

22. Emer E, Yildiz O, Seyrek M, Demirkol S, Topal T, Kurt B, et al. High-dose testosterone and dehydroepiandrosterone induce cardiotoxicity in rats: Assessment of echocardiographic, morphologic, and oxidative stress parameters. *Hum Experim Toxicol*. 2016;35(5):562-72.

23. Oda SS, El-Ashmawy IM. Adverse effects of the anabolic steroid, boldenone undecylenate, on reproductive functions of male rabbits. *Int J Experim Pathol*. 2012;93(3):172-8.

24. Zedan N, Tousson E, Massoud A, El-Saeed A, editors. Biochemical and histopathological alterations in rat testes after injection with the growth promoter Equigan with reference to the ameliorating role of Proplis. *Proceeding of 2nd International Conference for Nutrition and Growth*; 2014.

25. Sadeghi M, Abbassi Daloi A, Ziaolhagh S. Effect of 6 Weeks of Resistance Training and Boldenone Supplementation on 5-alpha Reductase and Aromatase Gene Expression in Testes Tissue of Male Wistar Rats. *Horiz Med Sci*. 2017;23(3):193-8.

26. Hartgens F, Kuipers H. Effects of androgenic-anabolic steroids in athletes. *Sports Med (Auckland, NZ)*. 2004;34(8):513-54.

27. Mokhtari M, Sharifi A, Moghaddam Nia. The effect of alcoholic extract of date palm on testicular tissue changes and levels of FSH, LH and testosterone in male rats. *Iran J Bas Med Sci*. 2006;9(4 (consecutive 32)).