



## معرفی یک بیمار مبتلا به سندروم هورنر با تظاهر غیر معمول لنفوم هوچکین: گزارش موردی

**لیلا رضایی:** دانشیار، فلوشیپ ویتره و رتین گروه چشم پزشکی دانشکده‌ی پزشکی، عضو هیئت علمی دانشگاه علوم پزشکی کرمانشاه، مرکز توسعه تحقیقات بالینی بیمارستان‌های امام خمینی (ره)، دکتر محمد کرمانشاهی و فارابی، دانشگاه علوم پزشکی کرمانشاه، کرمانشاه، ایران (\* نویسنده مسئول) [Leyla\\_rezaei60@yahoo.com](mailto:Leyla_rezaei60@yahoo.com)

**فریبا شیخی شوشتاری:** استادیار، گروه چشم پزشکی دانشکده‌ی پزشکی، عضو هیئت علمی دانشگاه علوم پزشکی کرمانشاه، مرکز توسعه تحقیقات بالینی بیمارستان‌های امام خمینی (ره)، دکتر محمد کرمانشاهی و فارابی، دانشگاه علوم پزشکی کرمانشاه، کرمانشاه، ایران

**ناصر آقایی:** چشم پزشک، گروه چشم پزشکی دانشکده‌ی پزشکی، مرکز توسعه تحقیقات بالینی بیمارستان‌های امام خمینی (ره)، دکتر محمد کرمانشاهی و فارابی، دانشگاه علوم پزشکی کرمانشاه، کرمانشاه، ایران

### چکیده

#### کلیدواژه‌ها

سندروم هورنر،  
نئوپلاسم،  
لنفوم هوچکین

تاریخ دریافت: ۱۴۰۰/۰۶/۲۱

تاریخ چاپ: ۱۴۰۰/۱۱/۱۰

**زمینه و هدف:** سندروم هورنر یک بیماری نادر با سه علامت بالینی پتوز، میوز و آنهیدروز یک طرفه‌ی صورت و گردن است. در این سندروم، لنفوم هوچکین به عنوان یکی از علل مسبب تهدیدکننده‌ی حیات مطرح است. مطالعه‌ی حاضر با هدف گزارش و معرفی یک بیمار مراجعه‌کننده به بیمارستان آموزشی درمانی امام خمینی (ره) شهر کرمانشاه با تشخیص سندروم هورنر و لنفوم هوچکین انجام گرفت.

**معرفی بیمار:** بیمار آقای ۳۰ ساله با علائم بالینی پتوز، میوز و عدم تعریق سمت چپ بالا تنه و صورت به همراه آنیزوکوریا می‌باشد. در سونوگرافی سمت چپ گردن لنفادنوپاتی همراه درگیری مدیاستن فوقانی مشاهده شد. MRI مغز و نخاع نرمال گزارش شد. در گرافی از قفسه‌ی سینه لنفادنوپاتی ناف ریه مشاهده شد. در پایان پس از بیوپسی از لنف نود گردنی تشخیص لنفوم هوچکین مطرح شد.

**نتیجه‌گیری:** با توجه به نتایج این مطالعه مبنی بر تأیید لنفوم هوچکین در بیمار، علاوه بر بررسی کل مسیر اکولوسمپاتیک، بررسی از نظر نئوپلاسم‌ها از جمله لنفوم هوچکین با توجه به بالا بودن پتانسیل درمان آن ضروری است. همچنین با توجه به درگیری مدیاستن فوقانی می‌توان اظهار داشت که سندروم هورنر یک تظاهر اولیه‌ی غیر معمول بیماری هوچکین است که به دلیل آسیب به مسیر اکولوسمپاتیک ناشی از فشار بر مدیاستن ایجاد می‌شود.

**تعارض منافع:** گزارش نشده است.

**منبع حمایت‌کننده:** حامی مالی ندارد.

شیوه استناد به این مقاله:

Rezaei L, Shekhi Shoostari F, Aghaei N. Introduction of Horner's Syndrome with an Unusual Presentation of Hodgkin's Disease: A Case Report. Razi J Med Sci. 2021;28(11):83-88.

\*انتشار این مقاله به صورت دسترسی آزاد مطابق با [CC BY-NC-SA 3.0](https://creativecommons.org/licenses/by-nc-sa/3.0/) صورت گرفته است.

## Case Report

# Introduction of Horner's Syndrome with an Unusual Presentation of Hodgkin's Disease: A Case Report

- Leila Rezaei:** MD, Ophthalmologist and Fellowship of Retina & Vitreous, Associate Professor of Department of Ophthalmology, Medical School, Faculty of Kermanshah University of Medical Sciences, Clinical Research Development Center, Imam Khomeini and Mohammad Kermanshahi and Farabi Hospitals, Kermanshah University of Medical Sciences, Kermanshah, Iran (\* Corresponding author) [Leyla\\_rezaei60@yahoo.com](mailto:Leyla_rezaei60@yahoo.com)
- Fariba Sheikhi Shoostari:** MD, Assistant Professor, Department of Ophthalmology, Medical School, Faculty of Kermanshah University of Medical Sciences, Clinical Research Development Center, Imam Khomeini and Mohammad Kermanshahi and Farabi Hospitals, Kermanshah University of Medical Sciences, Kermanshah, Iran
- Naser Aghaei:** MD, Ophthalmologist, Department of Ophthalmology, Medical School, Clinical Research Development Center, Imam Khomeini and Mohammad Kermanshahi and Farabi Hospitals, Kermanshah University of Medical Sciences, Kermanshah, Iran

## Abstract

**Background & Aims:** Horner's syndrome is a rare disease with three clinical signs of ptosis, miosis and unilateral anhidrosis of the face and neck. In this syndrome, Hodgkin's lymphoma should be considered as one of the first life-threatening symptoms. Horner's syndrome, or oculosympathetic paralysis, is a rare disease first reported by Mr. Horner (1883-1886) with three clinical signs including unilateral ptosis, miosis, and Unilateral and unilateral anhidrosis of the face and neck were described, all due to involvement of the oculosympathetic pathway (1). Horner syndrome results from an interruption of the oculosympathetic pathway. This condition does not usually cause vision problems or other significant symptoms, but is important as a warning sign that the oculosympathetic pathway has been interrupted, potentially with serious and even life-threatening processes. The oculosympathetic pathway has a long and circuitous course, beginning in the brain and traveling down the spinal cord to exit in the chest, then up the neck and into the orbit. The sympathetic nervous supply is responsible for the dilation of the pupil (mydriasis). When disrupted, parasympathetic supply is uninhibited, and constriction of the pupil (miosis) ensues. The reaction of the pupils to light and accommodation is normal as those systems do not depend on sympathetic nerve supply. Therefore, this syndrome with unimpressive clinical findings and insignificant symptoms may be a sign of serious pathology in the head, chest, or neck. Patients with Horner syndrome present with a slightly droopy upper lid and a smaller pupil on the affected side; less commonly, there is a deficiency of sweating over the brow or face on the affected side (2). Horner syndrome is almost always diagnosed clinically, though pharmacological testing can be used to confirm the diagnosis. Imaging modalities such as PET, CT and MRI are important components of work-up for patients presenting with acquired Horner syndrome (3). Factors that cause this disease include trauma, brain tumors, migraines, cluster headaches, hyperthyroidism, and lung cancer(4). Because Horner syndrome sometimes occurs as the first sign of a life-threatening condition, a thorough post-diagnosis systemic examination is necessary to follow up on patients for signs and symptoms (5). This is a clonal malignancy (dependent on asexual reproduction) of the lymphatic system with different clinical manifestations that can be treated in the early and advanced stages (6). Horner's syndrome is an unusual initial manifestation of Hodgkin's disease, and, in this case, it was due to oculosympathetic damage from mediastinal compression (7, 8). The aim of this study was to report and introduce a patient referred to Imam Khomeini Hospital in Kermanshah with a diagnosis of Horner's syndrome and Hodgkin's lymphoma.

**Case Presentation:** The patient is a 30-year-old man with left ptosis about 50 days before seeing an ophthalmologist. The patient also complains of sweating on the right side of the

## Keywords

Horner's Syndrome,  
Neoplasm,  
Hodgkin's lymphoma

Received: 12/09/2021

Published: 30/01/2022

body and lack of sweating on the left side of the upper torso and face. No previous history of specific illness or family history of the symptoms were reported. In ocular examinations, the corrected vision of both eyes is equal to 10/10, normal eye movements, mild ptosis in the range of 2 mm in the left eye, meiosis of the left eye and the development of Anisocoria (an ocular complication in which the pupil of one eye from Size differs from other pupils.) Was reported more clearly in low light. According to the mentioned symptoms, Horner syndrome was presented to the patient. A complete and appropriate examination is sufficient for the initial diagnosis of this syndrome, but in order to confirm the diagnosis and determine the location of the injury, naphazoline drops were used. In this way, this drop was poured in both eyes of the patient and after a few minutes, the ptosis disappeared and the amount of anisocoria decreased. At present, after starting treatment, in addition to improving anisocoria, the amount of ptosis has decreased and the patient is satisfied with continuing treatment. On systemic examination, several large lymph nodes on the left side of the neck were touched in the area of the sternocleidomastoid muscle (SCM). Ultrasound of this area also showed a lymphadenopathy measuring 15 x 25 mm deep in the SCM muscle in the subclavian space (Subclavian triangle) and a lymph node measuring 10 x 15 mm in the upper region of the supraclavicular space with involvement of the upper mediastinum. MRI (Magnetic resonance imaging) of the brain and spinal cord was also reported to be normal. An X-ray of the chest showed umbilical cord lymphadenopathy. Finally, after biopsy of Hodgkin's lymph node, the diagnosis of cervical lymph node was made.

**Conclusion:** In the present report, after examining the patient, Horner syndrome was clinically confirmed and after Hodgkin's lymph node biopsy, the diagnosis of Hodgkin's lymphoma was made. Involvement was also seen in the SCM muscle area and the upper mediastinum. In line with the results of the present study in a study by Simon et al. Conducted in 1985 on a 22-year-old woman with Horner syndrome, a mass in the mediastinum was observed on a patient's chest X-ray and evaluated. Further leads to the diagnosis of Hodgkin. This study suggests that Horner's syndrome is an unusual early manifestation of Hodgkin's disease caused by damage to the oculosympathetic pathway due to pressure on the mediastinum(9). A 1980 study by Maloney et al. On 450 patients with Horner's syndrome reported less than 3 percent of Hodgkin's lymphoma(7). Another study by Giles et al. In 1958 on 216 patients with Horner syndrome identified three cases of Hodgkin's lymphoma(6). Also, a 1940 study by Goldman et al., Conducted on 212 patients with Hodgkin's disease, reported no cases of Horner's syndrome(10). Kaplan also stated in his 1980 study that no cases of the syndrome were observed in patients with Hodgkin's disease(11). However, in the present report, MRI of the patient's brain and spinal cord was normal and no complication was observed. However, Williams et al., In their 1959 study of the complications of leukemia and lymphoma, found that neurological complications occur in 15% of patients with Hodgkin's lymphoma(12). Jackson et al., Who studied Hodgkin's disease in 1945, also noted complications such as brain and spinal cord injuries, polyneuropathy, mononorrhea, and myopathy(13). According to the results of this study, with the confirmation of Hodgkin's lymphoma in the patient, it is necessary that in addition to the entire oculosympathetic pathway, the patient be examined for neoplasms, including Hodgkin's lymphoma, due to its high potential. Also, due to the involvement of the upper mediastinum, it can be stated that Horner's syndrome is an unusual initial manifestation of Hodgkin's disease, which is caused by damage to the oculosympathetic pathway due to pressure on the mediastinum. In general, according to the results of the present study and similar studies among the early life-threatening symptoms, although Hodgkin's disease has been reported as uncommon, but due to the high potential for its treatment, it should be Patients with this syndrome should be considered. Also, with the publication of the present study, we can point to the sensitivity among ophthalmologists in identifying certain cases of malignancies associated with Horner's syndrome, which can lead to their early detection and better prognosis. Unfortunately, the lack of similar Iranian and foreign studies and the unavailability of the full text of some other articles for comparison prevented a comprehensive decision on the results.

**Conflicts of interest:** None

**Funding:** None

**Cite this article as:**

Rezaei L, Shekhi Shoostari F, Aghaei N. Introduction of Horner's Syndrome with an Unusual Presentation of Hodgkin's Disease: A Case Report. Razi J Med Sci. 2021;28(11):83-88.

**\*This work is published under CC BY-NC-SA 3.0 licence.**

## مقدمه

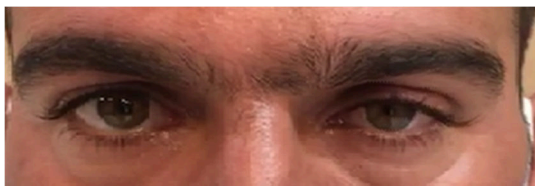تفاوت دارد.) با وضوح بیشتر در نور کم گزارش شد (شکل ۱). با توجه به علائم مذکور برای بیمار سندروم هورنر مطرح گردید. جهت تشخیص اولیه‌ی این سندروم یک معاینه‌ی کامل و مناسب کافی است اما به منظور تأیید تشخیص و تعیین محل آسیب از قطره‌ی نفازولین استفاده شد. به این صورت که این قطره در هر دو چشم بیمار ریخته شد و پس از چند دقیقه پتوز از بین رفته و میزان آنیزوکوریا کمتر شد (شکل ۲). در حال حاضر پس از شروع درمان علاوه بر بهبود آنیزوکوریا میزان پتوز نیز کمتر شده و بیمار از ادامه‌ی درمان رضایت دارد (شکل ۳). در معاینات سیستمیک انجام شده چند لنف نود بزرگ در سمت چپ گردن در ناحیه‌ی عضله‌ی استرنوکلیدوماستوئید (SCM) - Sternocleidomastoid muscle لمس شد. در سونوگرافی این ناحیه نیز یک لنفادنوپاتی به ابعاد ۱۵\*۲۵ میلی متر در عمق عضله‌ی SCM در فضای سوپراکلاویکولار (Subclavian triangle) و یک لنف نود به ابعاد ۱۰\*۱۵ میلی متر در ناحیه‌ی فوقانی فضای سوپراکلاویکولار به همراه درگیری مدیاستن فوقانی مشاهده شد. (Magnetic resonance imaging) MRI مغز و نخاع نیز نرمال گزارش شد. در گرافی از قفسه‌ی سینه لنفادنوپاتی ناف ریه مشاهده شد (شکل ۴). در پایان پس از بیوپسی (Biopsy) از لنف نود گردنی

سندروم هورنر (Horner's syndrome) یا فلج اکولو سیمپاتیک (Oculosympathetic paresis) بیماری نادری است که اولین بار توسط آقای هورنر (۱۸۸۳-۱۸۸۶) با سه علامت بالینی شامل افتادگی پلک فوقانی (Ptosis) یک طرفه، تنگی مردمک (Miosis) یک طرفه و عدم تعریق (Anhidrosis) یک طرفه‌ی صورت و گردن توصیف شد که همگی به علت درگیری در مسیر اکولو سیمپاتیک (Oculosympathetic) ایجاد می‌شود (۱).

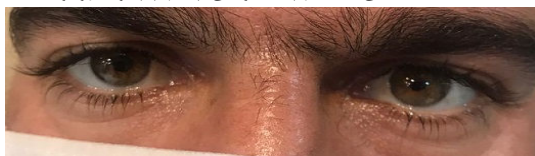از جمله عواملی که باعث ایجاد این بیماری می‌شوند می‌توان به ضربه، تومور مغزی، میگرن، دردهای خوشه‌ای سر، پرکاری تیروئید در سطح وسیع و سرطان ریه اشاره کرد (۴). از آنجایی که گاهی سندروم هورنر به عنوان اولین علامت از یک شرایط تهدیدکننده‌ی حیات بروز می‌کند، بنابراین بررسی کامل سیستمیک پس از تشخیص، جهت پیگیری بیماران از نظر علائم و عوارض آن ضروری است (۵). در این میان هرچند که بیماری هوچکین به‌صورت نادری گزارش شده است (۸، ۷). اما بایستی در این سندروم مورد توجه قرار گیرد. این بیماری بدخیمی کلونال (وابسته به تولید مثل غیرجنسی) سیستم لنفاوی با تظاهرات بالینی متفاوت بوده که در مراحل اولیه و پیشرفته قابل درمان است (۶). مطالعه‌ی حاضر با هدف گزارش و معرفی یک بیمار مراجعه‌کننده به بیمارستان آموزشی درمانی امام خمینی (ره) شهر کرمانشاه با تشخیص ابتلا به سندروم هورنر و لنفوم هوچکین انجام گرفت.

## معرفی بیمار

بیمار مورد نظر یک آقای ۳۰ ساله با پتوز سمت چپ از حدود ۵۰ روز قبل از مراجعه به متخصص چشم می‌باشد. همچنین بیمار از تعریق سمت راست بدن و عدم تعریق سمت چپ بالا تنه و صورت شکایت دارد. سابقه‌ی قبلی بیماری خاص در فرد و سابقه‌ی خانوادگی علائم مذکور در وی گزارش نشد. در معاینات چشمی انجام شده دید اصلاح شده هر دو چشم برابر ۱۰/۱۰، حرکات چشم نرمال، پتوز خفیف در حد ۲mm در چشم چپ، میوز چشم چپ و ایجاد آنیزوکوریا (Anisocoria) (یک عارضه چشمی است که در آن مردمک یک چشم از نظر اندازه با مردمک چشم دیگر



شکل ۱- افتادگی مختصر پلک فوقانی چشم چپ و آنیزوکوریا



شکل ۲- بهبود مختصر پتوز چشم چپ و کاهش آنیزوکوریا



شکل ۳- از بین رفتن آنیزوکوریا و کاهش پتوز پس از شروع درمان

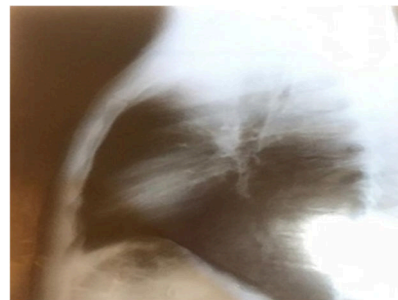
همکاران در مطالعه‌ی خود که در سال ۱۹۵۹ با هدف بررسی عوارض لوکمیا (Leukemia) و لنفوم انجام شده بود، اظهار داشتند که عوارض نورولوژیک در ۱۵٪ بیماران با لنفوم هوچکین رخ می‌دهد (۱۲). Jackson و همکاران نیز که در سال ۱۹۴۵ در مطالعه‌ی خود به بررسی درگیری ارگان‌های دیگر در بیماری هوچکین پرداخته بودند، به عوارضی از جمله ضایعات مغزی و نخاعی، پلی‌نوروپاتی، مونونوریت، و میوپاتی در این بیماری اشاره داشتند (۱۳). به‌طور کلی با توجه به نتایج مطالعه‌ی حاضر و مطالعات مشابه در میان علائم اولیه‌ی تهدیدکننده‌ی حیات هرچند که بیماری هوچکین به‌صورت غیرشایع گزارش شده است، اما با توجه به بالا بودن پتانسیل درمان آن بایستی در مبتلایان به این سندروم مورد توجه قرار گیرند. همچنین با انتشار مطالعه‌ی حاضر می‌توان به ایجاد حساسیت در میان متخصصین چشم در شناسایی موارد خاصی از بدخیمی‌ها در همراهی با سندروم هورنر اشاره کرد که می‌تواند منجر به شناسایی زودهنگام و پیش‌آگهی بهتر آنها شود. متأسفانه عدم یافت مطالعات مشابه ایرانی و خارجی و در دسترس نبودن متن کامل برخی دیگر از مقالات به منظور مقایسه، مانع از تصمیم‌گیری جامع نتایج شد.

### تقدیر و تشکر

این مقاله با کد اخلاق IR.KUMS.REC.1399.588 در دانشگاه علوم پزشکی کرمانشاه به تصویب رسید و بدین وسیله از همکاری کارشناسان مرکز توسعه تحقیقات بالینی بیمارستانهای امام خمینی (ره)، دکتر محمد کرمانشاهی و فارابی کرمانشاه که با راهنمایی‌های خود ما را در تکمیل این مقاله یاری نمودند، کمال تشکر و قدردانی را داریم.

### References

1. Horner JF. On a form of ptosis. Klin Monatsbl Augenheilkd. 1869;7:193-198.
2. Horner Syndrome: A Clinical Review Timothy J. Martin ACS Chem Neurosci. 2018;9(2):177-186 .
3. Kong YX, Wright G, Pesudovs K, O'day J, Wainer Z, Weisinger HS. Horner syndrome. Clin Experim Optom. 2007;90(5):336-344.
4. Bell RL, Atweh N, Ivy ME, Possenti P.



شکل ۴- در گرافی لنفادنوپاتی ناف ریه‌ها مشخص است

تشخیص لنفوم هوچکین مطرح شد.

### بحث و نتیجه‌گیری

در گزارش حاضر پس از بررسی بیمار مورد نظر به لحاظ بالینی سندروم هورنر مورد تأیید قرار گرفت و بعد از بیوپسی لنف نود گردنی تشخیص لنفوم هوچکین مطرح شد. همچنین درگیری در ناحیه‌ی عضله SCM و مدیاستن فوقانی مشاهده شد. در راستای نتایج مطالعه حاضر در مطالعه‌ی Simon و همکاران که در سال ۱۹۸۵ بر روی یک خانم ۲۲ ساله‌ی مبتلا به سندروم هورنر انجام شد، در اشعه‌ی ایکس قفسه‌ی سینه‌ی بیمار یک توده در مدیاستن مشاهده شد و ارزیابی‌های بیشتر منجر به تشخیص هوچکین گردید. این مطالعه اشاره به این نکته دارد که سندروم هورنر یک تظاهر اولیه‌ی غیر معمول بیماری هوچکین است که به دلیل آسیب به مسیر اکولوسمپاتیک ناشی از فشار بر مدیاستن ایجاد می‌شود (۹). در مطالعه‌ی Maloney و همکاران که در سال ۱۹۸۰ بر روی ۴۵۰ بیمار مبتلا به سندروم هورنر انجام شد در کمتر از ۳ درصد موارد لنفوم هوچکین گزارش شد (۷). در مطالعه‌ی دیگری نیز که توسط Giles و همکاران در سال ۱۹۵۸ بر روی ۲۱۶ بیمار مبتلا به سندروم هورنر انجام شد، ۳ مورد لنفوم هوچکین شناسایی شد (۶). همچنین در مطالعه‌ی Goldman و همکاران که در سال ۱۹۴۰ بر روی ۲۱۲ بیمار مبتلا به هوچکین انجام شده بود، هیچ موردی از سندروم هورنر گزارش نشد (۱۰). Kaplan نیز در مطالعه‌ی خود در سال ۱۹۸۰ اظهار داشت که هیچ موردی از سندروم مذکور در بیماران مبتلا به هوچکین مشاهده نشده است (۱۱). هرچند که در گزارش حاضر MRI مغز و نخاع بیمار نرمال بوده و عارضه‌ای مشاهده نشد. با این حال Williams و

Traumatic and Iatrogenic Horner Syndrome: Case Reports and Review of the Literature. *J Trauma*. 2001;51:400-404.

5. Walton KA, Buono LM. Horner syndrome. *Curr Opin Ophthalmol*. 2003;14:357- 63.

6. Giles CL, Henderson JW. Horner's syndrome: an analysis of 216 cases. *Am J Ophthalmol*. 1958;46:289-296.

7. Maloney WF, Younge BR, Moyer NJ. Evaluation of the causes and accuracy of pharmacologic localization in Homer's syndrome. *Am J Ophthalmol*. 1980;90:394-402.

8. Kaufman D, Longo L. Hodgkin's disease in: E.Lenhord R, T.Osteen R, Gansler T. *Clinical oncology*. 2nd ed. United states of America: Churchill livingstone; 2000 Chapter 90. P. 2620-48.

9. Simon SR, Dorighi JA, Branda RF, Ershler WB. Homer's syndrome: an unusual presentation of Hodgkin's disease. *Med Pediatr Oncol*. 1985;13(6):390-1.

10. Goldman LB. Hodgkin's disease: an analysis of 212 cases. *J Am Med Assoc*. 1940;114(17):1611-6.

11. Kaplan HS: "Hodgkin's Disease," Ed 2. Cambridge, Massachusetts: Harvard University Press, 1980, pp 431-432.

12. Williams HM, Diamond HD, Craver LF, Parsons H. Neurological complications of lymphomas and leukemias. Springfield, Ill, Charles C Thomas. 1959:32.

13. Jackson H Jr, Parker F Jr. Hodgkin's disease. V. Involvement of certain other organs. *N Engl J Med*. 1945;233:369-376.