

# معرفی یک مورد بیمار مبتلا به استئومیلیت مزمن عودکننده مولتی فوکال

## چکیده

در این گزارش پسر ۹ ساله‌ای معرفی می‌شود که از سن ۵ سالگی مبتلا به عفونت‌های مکرر استخوانی در نواحی ترقوه‌ها، استرنوم، استخوان نایکولر، انتهای رادیوس و بالای تیبیا بوده است. بیمار در تمام این موارد با تشخیص استئومیلیت عفونی تحت درمان‌های اختصاصی آنتی‌بیوتیکی قرار گرفته بود که به این درمانها پاسخ مناسب نداده بود. علاوه بر آن در تمام موارد کشت از مناطق گرفتار از نظر باکتریها، قارچها و نیز مایکوباکتریها منفی بود. همچنین بررسی تستهای سیستم ایمنی از نظر وجود بیماری گرانولوماتوز مزمن و سایر اختلالات نقص سیستم ایمنی منفی بود. بعد از مطرح شدن تشخیص CRMO، درمان با داروهای ضد التهابی غیر استروئیدی برای بیمار انجام شد که موفقیت‌آمیز بود و بیماری خاموش شد. در پیگیری‌های بعدی تا ۷ ماه گذشته، بیماری عود جدیدی نداشته است.

\*دکتر زهرا-آوید میرشکرای I  
دکتر کیکاووس حیدریان II

کلیدواژه‌ها: ۱- استئومیلیت مکرر ۲- گرانولوماتوز مزمن  
۳- داروهای ضدالتهابی غیراستروئیدی

## مقدمه

تستهای اختصاصی تشخیصی، هر بیماری از سایر انواع افتراق داده می‌شود.

بیماری اولین بار توسط آقای Giedion و همکاران شرح داده شد و بعد از آن تاکنون ۲۰۰ مورد از بیماری در کودکان و نوجوانان گزارش شده است.

بر اساس نتایج حاصل از یک مطالعه که یکی از بیماران با تجویز کورتیکواستروئید به صورت مداوم و متناوب درمان شده بود، منشا اتوایمیون برای بیماری مطرح گردید.

همراه بودن موارد بیماری با اختلالاتی چون Psoriasis، Sweet syndrome، palmaris plantaris Pustulosis، Wegner granulomatosis و Irritable bowel disease در مقالات مختلف گزارش شده‌اند (۱، ۲).

استئومیلیت مزمن عود کننده چند کانونی یک اختلال عود کننده التهابی است که با حملات التهابی مکرر استخوان، (اغلب درگیری متافیز استخوانهای دراز) خصوصیات ویژه رادیوگرافیک و گاهی سرعت بالای رسوب گلبولی مشخص می‌شود.

خصوصیات کلینیکی و پاراکلینیکی بیماری، مشابه استئومیلیت حاد و مزمن است اما نتایج کشت‌های باکتریولوژیک همواره منفی هستند و پاسخ به آنتی‌بیوتیکها یا وجود ندارد یا به صورت نسبی می‌باشد.

این بیماری بطور شایع با اختلالات نئوپلاستیک استخوانی، عفونت‌های مکرر استخوانی به علت نقص سیستم ایمنی مانند بیماری گرانولوماتوز مزمن (C.G.D) و نوع کلاس I هیستوسیتوز لانگرهانس اشتباه می‌شود که با

این مقاله در کنگره طب کودکان در دفتر مطالعات سیاسی وزارت امور خارجه سال ۱۳۷۹ ارائه شده است.

(I) متخصص بیماریهای کودکان، بیمارستان شرکت نفت، خیابان سرهنگ سخایی، تهران (\*مؤلف مسؤول)

(II) دانشیار گروه ارتوپدی، بیمارستان شفاپایان، خیابان مجاهدین اسلام، دانشگاه علوم پزشکی و خدمات بهداشتی - درمانی ایران، تهران.

تیبیای پای راست عود کرد که این بار با احتمال CRMO تحت بررسیهای تشخیصی قرار گرفت.

در معاینه درد و تورم و التهاب زانوی راست همراه با سلولیت پوست سطح زانو و بالای ساق پا با محدودیت دامنه حرکتی زانو وجود داشت.

کودک تب نداشت و سایر معاینات سیستمیک بجز اسکار عمل جراحی قلبی برای درناژ و بیوپسی در مچ پای راست و استرنوم طبیعی بود. بیمار علیرغم گرفتاری مکرر استخوانها از رشد و نمو مناسبی برخوردار بود و دفورمیتی و اختلال رشد و نمو نداشت.

بعد از انجام اقدامات تشخیصی مانند اسپیراسیون مفصل و متافیز استخوان تیبیای مبتلا، درمان آنتی بیوتیکی برای کودک آغاز شد.

درمان آنتی بیوتیکی ادامه یافت و ۶ هفته درمان اختصاصی استئومیلیت عفونی برای بیمار انجام شد اما حدود ۲ ماه بعد کودک با عود تورم و سلولیت در سطح زانوی راست مراجعه کرد.

آزمایشهای بیمار عبارت بودند از: هموگلوبین ۱۲ گرم، هماتوکریست ۳۶٪، تعداد گلبول سفید ۸۱۰۰ (PMN ۶۴٪، Lymph ۳۴٪، Band ۱٪) ESR ساعت اول ۷۵، CRP منفی، RF منفی، ANA منفی، کشت خون منفی، PPD منفی، HLAB27 مثبت. نتایج اسپیراسیون مفصل زانوی راست و متافیز پروکسیمال تیبیای راست عبارت بودند از: قند ۱۴ میلی گرم در دسی لیتر، پروتئین ۲۱۰۰ میلی گرم در دسی لیتر، RBC ۱۰۰۰۰، گلبول سفید ۲۷۵۰۰ در میلیتر مکعب که ۹۴٪ پلی مرفونوکلوثر و ۶٪ مونونوکلوثر بوده اند. کشت مایع مفصلی از نظر باکتریها، قارچ و TB منفی بود. در رادیوگرافی استخوان مربوطه ضایعه تخریبی بالای تیبیا که از متافیز تا اپی فیز کشیده شده بود و انهدام نیمه خارجی صفحه رشد، استخوان سازی تازه (New bone formation) دیده می شد (تصاویر شماره ۱، ۲ و ۳).

بیماری در دخترها شایعتر است ( $M/F = 1/1/7$ ) و به عنوان یک علامت تشخیصی همواره نتایج کشتهای باکتریولوژیک منفی هستند.

### معرفی بیمار

بیمار پسر ۹ ساله ای با آرتریت زانوی راست بود که به بیمارستان مرکزی شرکت نفت اعزام شده بود. بیماری وی از سن ۵ سالگی با التهاب و سلولیت در سطح پشت پای راست آغاز گردیده بود و بعد از آن بطور مکرر دچار حملات مشابه در مچ هر دو پا، زانوها، استرنوم و مچ دستها شده بود.

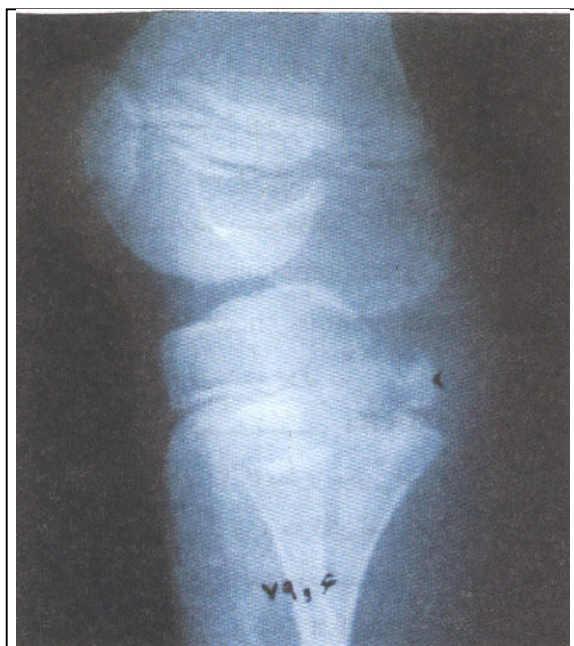
حملات فوق همراه با تب نبود، سرعت سدیمانتاسیون در مواردی افزایش یافته بود و با وجود آنکه تجویز پیشگیرانه آنتی بیوتیک سیستمیک به مقدار کافی در هر حمله و بعد از آن در فاصله حملات صورت گرفته بود، بیماری خاموشی و عودهای مکرر خودبخود داشت.

کشتهای اسپیراسیون پوستی و استخوانی ضایعات همواره منفی بودند.

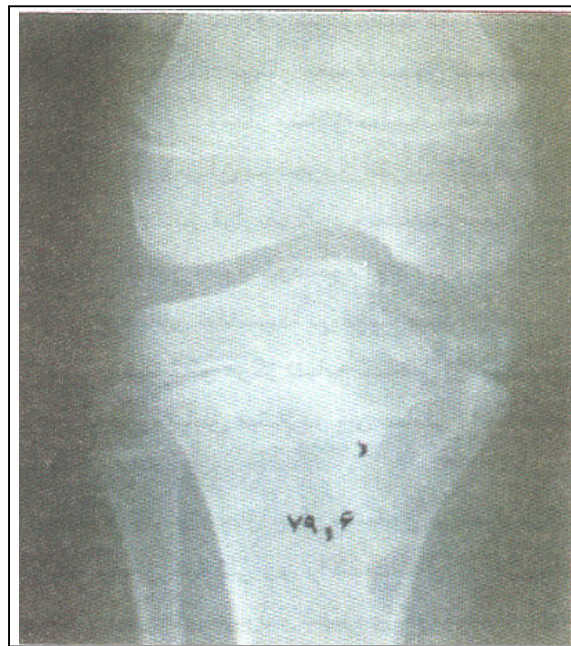
PPD و سایر بررسیهای وسیعتر از نظر بیماری سل مانند شیره معده از نظر BK و کشت نمونه های اسپیره شده از استخوان و مفاصل مبتلا از نظر BK به روش PCR هم منفی بودند.

با احتمال وجود نقص سیستم ایمنی اقدامات وسیع تشخیصی در این زمینه صورت گرفت که از جمله آن تستهای NBT و chemilucence و سایر تستهای تشخیصی بودند که بارها انجام شدند و نتیجه در تمام موارد نرمال بود. برای بیمار از نظر وجود موارد Langer cell Histiocytosis (LCH) رادیوگرافی جمجمه انجام شد و بیوپسی استخوان نیز از این نظر در ۲ نوبت منفی بود.

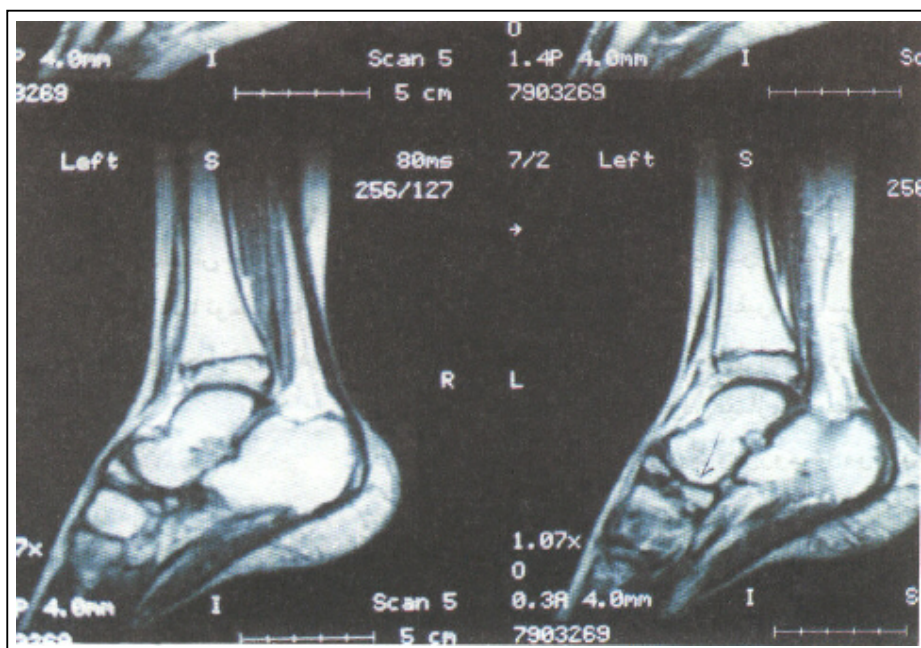
در اردیبهشت ماه سال جاری بیماری به شکل آرتریت زانوی راست و استئومیلیت استخوان



تصویر شماره ۲- گرافی نیمرخ همان زانو



تصویر شماره ۱- گرافی زانوی راست بیمار به انهدام استخوانی و اپی فیز پروگزیمال تیبیا توجه شود.



تصویر شماره ۳- MRI استخوان مچ پای چپ و مفصل مربوطه

به علت تجمع چرک در زانو، آسپیراسیون و نیز بیوپسی از بالای تیبیا و زانو تحت بیهوشی عمومی انجام شد. در بیوپسی فوق تغییرات استئومیلیت تیبیای راست گزارش شد.

اسکن T99 تمام بدن گرفتاری همزمان زانوی راست و نیز مچ پای چپ را به صورت افزایش جذب نشان داد. در حالی که از نظر کلینیکی علامتی به نفع گرفتاری مچ پای چپ وجود نداشت.

توضیح آنکه در نوبتهای قبلی گرفتاری در سال قبل نیز بیوپسی استخوان تالوس برای بیمار انجام شده بود که ۲ نمونه تهیه شده در ۲ مرکز مختلف و توسط ۲ پاتولوژیست مختلف بررسی شده بود. نتیجه در یک مرکز Necrotizing giant osteomyelitis cell و در مرکز دیگر Chronic granulomatous necrotizing (CGD) osteomyelitis گزارش شده بود.

بر اساس این نتیجه تست NBT از نظر بیماری گرانولوماتوز مزمن (CGD) بطور مکرر انجام شد که نتایج همه این تستها منفی بود. لازم به ذکر است که بیمار هیچگاه علامتی از عفونت در نقطه دیگری مشابه آنچه در بیماران مبتلا به بیماری گرانولوماتوز مزمن دیده می‌شود نداشته است و از نظر رشد و نمو هم در شرایط کاملاً مناسبی به سر می‌برد.

با توجه به مطالب فوق درمان با آسپرین با دوز ۱۰۰ میلی‌گرم برای هر کیلوگرم وزن بدن و با کنترل سطح خونی شروع شد که بیماری با استفاده از آسپرین خاموش شد. تورم و درد ناحیه زانو کاملاً بهبود یافت، سرعت رسوب گلبولی کاهش یافت و در ویزیت‌هایی که تا ۴ ماه پس از آن به عمل آمد، بیماری همچنان خاموش بود.

بعد از ۱ ماه درمان با آسپرین، با توجه به توصیه مطالعات اخیر ناپروکسن به دلیل کم‌خطرتر بودن آغاز شد که هنوز هم ادامه دارد.

#### بحث

CRMO یا استئومیلیت مزمن عود کننده و مولتی‌فوکال، بیماری التهابی استخوان است که با عود و بهبودهای مکرر خودبخود شناخته می‌شود. بیماری یک پروسه التهابی غیر چرکی دوران کودکی و نوجوانی با عامل ناشناخته است (۳) که از سال ۱۹۷۲ تاکنون براساس Med line و مقالات مرجع ۲۰۰ مورد آن گزارش شده است. اتیولوژی CRMO هنوز روشن نیست (۴). اما هیپوتزهای عمده عبارتند از بیماری عفونی، اتوایمیون و اختلال زمینه‌ای در عملکرد

سیستم ایمنی بدن. بر خلاف استئومیلیت عفونی شروع CRMO بندرت حاد است. بیمار معمولاً بدون تب است و نتایج کشت آسپیراسیون از مناطق مبتلا اغلب منفی می‌باشد (۱ و ۴). علاوه بر آن با تجویز آنتی‌بیوتیکها بندرت دوره بیماری تحت تاثیر قرار می‌گیرد و ماهیت بیماری به شکل دوره‌های عود و بهبود خودبخود است. بیمار ما نیز هرگز شروع حادی نداشت، در هیچ یک از حملات استئومیلیت تب نداشته و هرگز نتایج حاصل از نمونه‌های به دست آمده از مناطق مبتلا در وی عاملی را مشخص نکرده بود.

بطوری که از شرح حال بیمار مشخص می‌شود هرگز آنتی‌بیوتیکها سیر کلینیکی وی را تحت تاثیر قرار نداده بودند و بیمار دوره‌های عود و بهبودی خودبخود داشته است. در برخی منابع احتمال دخالت یک ارگانیزم غیر معمول با رشد آهسته که با روشهای معمول باکتریولوژیک قابل تشخیص نیستند مطرح شده است. مواردی مثل میکوپلاسما، کلامیدیا و برخی از ویروسهای با رشد آهسته که سیر خاص بیماری را ناشی از عمل و عکس‌العمل بین میزبان و آن عامل عفونی می‌دانند مطرح شده‌اند (۸-۱).

همان‌گونه که قبلاً هم اشاره شد همراهی بیماری با اختلالات خاص اتوایمیون مانند گرانولوماتوز و گنر، پوستولوز پالموپلانتار و غیره و پاسخ بسیار خوب بیماری به داروهای ضدالتهابی استروئیدی و غیراستروئیدی احتمال اتوایمیون بودن بیماری را مطرح می‌کند (۱، ۲، ۴ و ۸). اخیراً در موش روی کروموزوم ۱۸ موتاسیونی متصل به فنوتیپ یک بیماری شبیه به CRMO در انسان پیدا شده است که احتمال وجود یک زمینه ژنتیک را برای وقوع بیماری مطرح می‌سازد (۴). آقای دکتر Shultz و همکاران پس از بررسی موارد گزارش شده بیماری، خصوصیات و معیارهای تشخیصی زیر را پیشنهاد کرده‌اند (۴) که عبارتند از:

- ۱- درد لوکال استخوانی با شروع تدریجی
- ۲- ضایعات مولتی فوکال بخصوص در استخوانهای بلند (Tubuar)، مهره‌ها و استخوانهای کف پا

باکتریها را توسط نوتروفیهای بیمار مورد ارزیابی قرار می‌دهد، صورت می‌گیرد(۲).

خصوصیات رادیوگرافیک استخوانهای مبتلا در CRMO مشابه استئومیلیت بوده و شامل استئولیز، اسکروز و تشکیل استخوان تازه است که تشخیصهای افتراقی دیگری مانند Ewing sarcoma، Langer cell hance histiocytosis مطرح می‌شوند(۴)؛ علاوه بر این که ضایعات بطور منحصر به فرد در CRMO مولتی فوکال هستند در رادیوگرافیهای به عمل آمده از مناطق مبتلا در بیمار ما در طول این مدت، همواره ضایعات تخریبی توام با اسکروز و تشکیل استخوان تازه وجود داشته است که در گزارشهای کتبی متخصصان رادیولوژی تشخیص استئومیلیت مطرح شده بود. از بین اقدامات تصویربرداری (imaging)، اسکن تکنسیوم ۹۹m Tc-MDP و MRI هم در تشخیص کمک کننده هستند. در اسکن ایزوتوپ استخوان (T99 whole body scan) گرفتاری مولتی فوکال بدون علامت کلینیکی، بطور منحصر به فردی دیده می‌شود و مواردی که اسکن قادر به مشخص کردن مناطق خاموش نمی‌باشد MRI، گرفتاری مولتی فوکال استخوان را نشان می‌دهد(۵) در بیمار ما نیز اسکن T99 در ۲ نوبت یکی در سال قبل و دیگری در امسال انجام شده بود که در هر ۲ نوبت گرفتاری بیش از یک کانون را نشان داده بود. اسکن استخوان در سال قبل در حالی که از نظر کلینیکی بیمار فقط گرفتاری در مچ پای راست به صورت استئومیلیت استخوان تالوس داشت، افزایش جذب در مچ پای راست به طور همزمان دیده شده بود در اسکن سال بعد نیز وقتی بیمار فقط از نظر کلینیکی گرفتاری بالای تیبیای راست را داشت، افزایش جذب در زانوی راست و مچ پای چپ به طور همزمان گزارش شد. از نظر پاتولوژی اگر چه بیوپسی باز برای تشخیص CRMO اختصاصی نیست اما قادر است موارد ابهام در مورد تشخیصهای افتراقی ذکر شده را روشن کند(۴ و ۷). بر طبق گزارشهای مختلف نتیجه بیوپسی استخوان در ضایعات مختلف، غیر اختصاصی بوده و تغییرات استئومیلیت حاد و مزمن را

۳- عدم پیدا کردن عامل عفونی مولد بیماری

۴- بهبود با داروهای ضدالتهاب

۵- سیر مزمن چند ساله با عودهای مکرر.

از آنجائیکه تشخیص CRMO به علت فقدان معیارهای تشخیصی قطعی مشکل است، اغلب به عنوان استئومیلیت حاد یا بیماری نئوپلاستیک تشخیص داده شده و در نتیجه تاخیر در تشخیص و درمان مناسب صورت می‌گیرد(۴).

براساس مطالعات انجام شده مؤثرترین اقدامات تشخیصی برای CRMO، گرافیهای استاندارد و اسکن استخوان توام با بیوپسی و کشت از مناطق مبتلا می‌باشند(۹). بطوری که ملاحظه می‌شود، بیمار ما نیز با معیارهای فوق کاملاً مطابقت داشت.

بیمار ما به مدت ۵ سال با گرفتاری استخوانهای مختلف به عنوان استئومیلیت حاد درمان می‌شد در حالی که نتیجه آزمایشها هرگز نتوانسته بودند عامل عفونی برای ضایعات فوق پیدا کنند. به علت عفونتهای مکرر استخوان و اشاره پاتولوژیست در نمونه بررسی شده استخوان نایکولر، تشخیص بیماری گرانولوماتوز مزمن برای وی گذاشته شده بود. بیماری گرانولوماتوز مزمن (CGD) یک بیماری ارثی است که به صورت اتوزومال غالب یا وابسته به X منتقل می‌شود و در آن نوتروفیل‌های بیمار مبتلا قادر به هضم میکروبیهای کاتالاز مثبت هستند اما به دلیل عدم توانایی تولید متابولیت‌های میکروبیال اکسیژن نمی‌توانند این میکروبها را از بین ببرند.

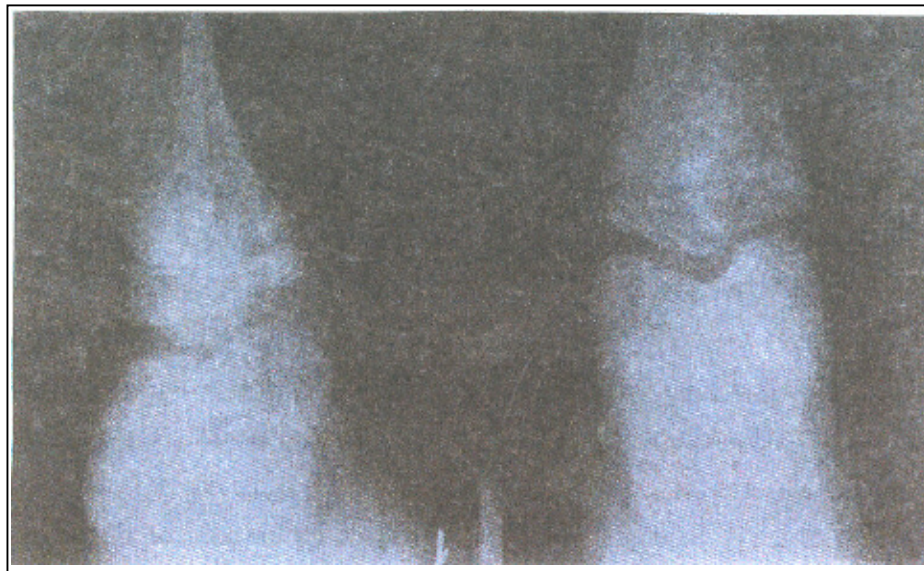از نظر کلینیکی این بیماری از دوره شیرخوارگی تا بزرگسالی با تظاهرات ناشی از عفونتهای مکرر و تشکیل آبسه‌ها (گرانولوم) بروز می‌کند. یکی از شکلهای بالینی این بیماری استئومیلیت در مناطق متعدد است.

از نظر آزمایشگاهی تشخیص این بیماری در بیمار با سابقه عفونتهای مکرر با ارگانوسمهای کاتالاز مثبت و از همه شایعتر استافیلوکوک طلائی، با ۲ تست آزمایشگاهی (nitroblue tetrazolium dye test) NBT و تست فلوسیتومتتری با استفاده از DHR (Dihydrohedamin 123) که توانایی کشتن

پیدا کردن ارگاناسم مسئول. همچنین تشخیص با یافتن ضایعات استخوانی چند کانونی هم زمان و پاسخ مناسب به داروهای ضدالتهابی، تقویت می‌گردد (۴ و ۹). در مورد درمان براساس مطالعات قبلی، در ۷۵٪ موارد پاسخ به آنتی‌بیوتیک وجود نداشت، در ۷۹٪ موارد پاسخ بسیار مناسب به داروهای ضد التهابی غیر استروئیدی و در ۹۰٪ موارد پاسخ بسیار مناسب به استروئیدها وجود داشت (۳ و ۴).

در یک مقاله (۱) دختر سیزده ساله‌ای معرفی شده بود که به مدت ۳ ماه تحت درمان با اینترفرون گاما قرار گرفته بود و ظرف ۱۵ ماه هیچ عودی نداشت. از میان داروهای ضدالتهابی غیراستروئیدی داروهای انتخابی عبارت بودند از: (۴) ناپروکسن، استیل سالیسیک و ایندومتاسین. استفاده از Biphosphonate pamidronate در ۱ مورد نتیجه خوبی داشته است (۱۰). پیش آگهی بیماری در بسیاری از منابع خوب گزارش شده است در حالی که موارد بهبود خودبخود تنها در ۷٪ مبتلایان وجود داشته است (۴) اما در اغلب منابع ذکر شده است که رشد و عملکرد استخوانهای مبتلا در دراز مدت عالی است (۳) در مورد بیمار ما هم خوشبختانه علیرغم گرفتاری متعدد استخوانی در ۵ سال اخیر معلولیت و دفورمیتی قابل توجهی ایجاد نشده است و رشد بیمار هم در حد طبیعی می‌باشد (تصویر شماره ۴).

گاهی با نکروز و انفیلتراسیون سلولهای التهابی، ابتدا پلی‌مورفونوکلرها و در مراحل بعدی با برتری لنفوسیت پلاسموسیت نشان می‌دهد. گرانولومهای غیر کازیفیه نیز گاهی دیده می‌شوند (۳، ۴، ۷، ۸ و ۹). طیف تغییرات هیستوپاتولوژیک گزارش شده در برخی منابع به ۳ مرحله تقسیم می‌شوند که عبارتند از: ۱- حاد (acute) شامل جذب فعال استخوان و نکروز و استخوان سازی فعال. ۲- تحت حاد (sub acute) ارجحیت ارتشاح لنفوسیتها و پلاسموسیتها. ۳- مزمن (Chronic) با التهاب مزمن، تجزیه فیبروبلاستیک و اسکروز استخوانی. در مورد بیمار ما نیز همین تغییرات کمابیش مشاهده شدند. در بیوپسی استخوان تالوس در سال قبل استئومیلیت نکروزان گرانولوماتوز غیر کازیفیه و در بیوپسی استخوان تیبیا در سال جاری استئومیلیت حاد با ارتشاح سلولهای پلی‌مورفونوکلر گزارش شده بود. در بررسی موارد مختلف گزارش شده، تغییرات یاد شده هماهنگ با خصوصیات کلینیکی نبودند اما با تغییرات رادیولوژیک متناسب بودند (۶) که در مورد بیمار ما نیز چنین بود. به این ترتیب معیارهای پیشنهادی تشخیصی ما عبارتند از: ۱- سیر مزمن بیش از ۳ ماه، ۲- شواهدی مبنی بر وجود التهاب مزمن استخوان براساس بیوپسی و رد کردن سایر بیماریها، ۳- عدم



تصویر شماره ۴- مفصل زانو و پروگزیمال تیبیای راست ۱ سال پس از آغاز درمان با NSADs

## منابع

- 1- Kerry T., Gallagber MD., Robert TL., et al., Treatment of CRMO with interferon gamma, J of Pediatr SEP., 1997, Vol: 131, No 3.
- 2- John D., Nelson. Nelson text book of pediatrics, Behrnam kuegman jenson, 16 th ed, philadelphia, WS.Sanders, 2000, PP: 590, 779, 795.
- 3- Girschick HJ., Krauspe R., Tschammler A., et al., CRMO with clavicular involvement in children: diagnostic value of different imaging techniques and therapy with non-steroidal antiinflammatory drugs, Eur J Pediatrics, 1998 Jan, 157(1): 28-33.
- 4- Schultz CH., Paul martin holterhus, Andreas seidel, et al., CRMO in children, Pediatric Infectious Disease Journal, Nov 1999, 18: 1008-13.
- 5- Roukoz S., Kahwaji CRMO : Scintigraphy or MRI. Apropose of 2 cases, 1 Radiol, 1999 May, 80(5): 469-72.
- 6- Chow LT., Griffith JF., Kumta SM., et al., CRMO: a great clinical and radiologic mimic in need of recognition by the pathologist. APMIS, 1999 Apr, 107(4): 369-79.
- 7- Girschick HJ., Huppertz HL., Hamsen D., et al., CRMO in children: diagnostic value of histopathology and microbial testing, hum pathol, 1999 Jan, 30(1): 59-65.
- 8- Omidi CJ., Siegfried EC., CRMO preceding PG and occult ulcerative colitis in a pediatric patient, Pediatric Dermatology, 1998 Nov, Dec, 15(6): 435-8.
- 9- Vanderbilt Medical center, June 1998, CRMO in children < webmaster @ www. mc. vanderbit. Edu>.
- 10- Vanhoenacker FM., Baekelandt J., Vanwambeke K., et al., CRMO belge, Radiol 1998 Apr., 81(2): 84-6.

## CHRONIC RECURRENT MULTIFOCAL OSTEOMYELITIS

\*Z.A.Mirshokraee, MD <sup>I</sup>  
K.Heidarian, MD <sup>II</sup>

## ABSTRACT

In this case report we introduce 9 years old boy who had suffered recurrent bone infections including the sternum, clavicles, navicular bone, distal radius and proximal tibia since the age of 5. In every instance the diagnosis of infectious osteomyelitis was made and antibiotic therapy was instituted to which the patient did not respond. More over all the cultures taken from the affected sites were negative for bacteria, fungi and mycobacteria, and all the immunological tests which were based on the probable diagnosis of chronic granulomatous disease or other immune deficiencies proved to be negative. After being diagnosed as a case of CRMO treatment with NSAID<sup>s</sup> successfully controlled the disease process. In 7 months follow up no new exacerbation was noted.

**Key Words:** 1) Recurrent osteomyelitis      2) Chronic granulomatous  
3) Non steroidal Anti-inflammatory drugs

---

*This article is presented in congress of pediatrics medicine in Reaserch office of the foreign ministry, 2000.  
I) Pediatrician, Hospital of petroleum company, sarhang sakhai st., Tehran, Iran. (\*Corresponding author)*



*II) Associate professor of orthopedic surgery, shafa yahyaian hospital, Mojahedin Eslam st., Iran University of Medical Sciences and Health Services, Tehran, Iran.*