

بررسی شیوع نئوپلازی داخل اپی تلیالی با درجه بالا در نمونه‌های پروستات و همراهی آن با کانسر پروستات در مراجعه‌کنندگان به بیمارستان شهید هاشمی نژاد از سال

۱۳۷۸ لغایت ۱۳۷۹

چکیده

هدف از این مطالعه بررسی شیوع نئوپلازی داخل اپی تلیالی پروستات با درجه بالا و همراهی آن با کانسر پروستات بوده است. در این مطالعه اسلایدهای ۱۳۷ مورد نمونه پروستات از سال ۱۳۷۸ لغایت ۱۳۷۹ در بیمارستان شهید هاشمی نژاد که شامل بیوپسی سوزنی، توتال پروستاتکتومی و ترانس یورترال رزکسیون بود، از نظر نئوپلازی داخل اپی تلیالی با درجه بالا (H.G. PIN) و وجود کانسر همراه با آن بررسی شد. ۵۰ نمونه (۳۶/۵٪) از H.G. PIN (HG PIN) مورد مطالعه قرار گرفت که مشخص شد از این میزان، ۳۱ مورد (۶۲٪) همراه با کانسر می‌باشد. بر اساس نتایج حاصل از این مطالعه باید گفت که توجه پاتولوژیست‌ها به H.G. PIN ممکن است کمکی برای پیگیری و تشخیص زودرس کانسر پروستات در بیماران با این ضایعه باشد.

دکتر مژگان عسگری I

*دکتر امیرعباس حاجی حسینی II

کلیدواژه‌ها: ۱- کانسر پروستات ۲- بیوپسی سوزنی ۳- ترانس یورترال رزکسیون

مقدمه

در بزرگنمایی متوسط و بالا تجمع و شلوغی سلولهای پوششی کاملاً با آسینی خوش خیم کناری متفاوت است. در بزرگنمایی ۴۰* Low grade اپی تلیوم پوشاننده مجاری و آسینی‌ها به صورت روی هم انباشته و شلوغ قرار گرفته و تفاوت واضحی در اندازه هسته‌ها به همراه هسته‌های هیپرکروم طویل و نوکلئول کوچک مشاهده می‌شود. در بزرگنمایی ۴۰* H.G. PIN شلوغی و روی هم انباشتگی سلولها شدید بوده و تفاوت سایز هسته‌ها به علت بزرگی هسته‌ها کمتر است. نوکلئول واضح و متعدد از علائم تشخیصی H.G. PIN می‌باشد (۱ و ۲). اهمیت بالینی PIN در ارتباط قوی آن با کارسینوم می‌باشد.


منظور از PIN، مجاری و آسینی‌های به ظاهر خوش خیم پروستات است که توسط سلولهای آتیپیک پوشیده شده‌اند. PIN ابتدا در سال ۱۹۶۰ و سپس در سال ۱۹۸۶ توسط Bostwick و Neal (۱) به عنوان دیسپلازی داخل مجرای مطرح گردید و به ۳ درجه خفیف، متوسط و شدید تقسیم شد بعدها دیسپلازی خفیف به عنوان PIN با درجه پایین (Low grade) و دیسپلازی متوسط و شدید به عنوان PIN با درجه بالا (H.G. PIN) در نظر گرفته شدند (۱). در بزرگنمایی پایین، آسینی حاوی PIN معمولاً اندازه متوسط یا بزرگ داشته و حاشیه گرد و صافی دارد (۱).

این مقاله خلاصه‌ایست از پایان نامه دکتر امیرعباس حاجی حسینی جهت دریافت مدرک دکترای تخصصی پاتولوژی به راهنمایی خانم دکتر مژگان عسگری، ۱۳۸۰. I) استادیار گروه پاتولوژی، دانشگاه علوم پزشکی و خدمات بهداشتی - درمانی ایران، تهران. II) متخصص پاتولوژی، دانشگاه علوم پزشکی و خدمات بهداشتی - درمانی ایران، تهران (*مؤلف مسؤول)

تفاوت سایز آنها را کمتر می‌کند. ۳- نوکلئول واضح و متعدد (هستک).

نتایج

بطور کلی ۱۳۷ مورد نمونه پروستات مورد بررسی قرار گرفت که ۵۴ مورد (۳۹/۴٪) بیوپسی سوزنی، ۳۲ مورد (۲۳/۳٪) ترانس یورترال رزکسیون و ۵۱ مورد (۳۷/۲٪) نمونه رادیکال پروستاتکتومی بوده است (GRAPH1).



نمودار شماره ۱- نمایش شیوع پروسه‌های تشخیصی

از بین کل نمونه‌ها در ۵۰ مورد تشخیص H.G. PIN (۳۶/۵٪) گذاشته شد که ۲۹ مورد کانسر بدون همراهی با H.G. PIN (۲۲٪) بود و ۵۸ مورد هیچ یک از ضایعات فوق را نداشتند (۴۱/۵٪). از ۵۰ مورد H.G. PIN، ۱۹ مورد بدون همراهی با کانسر (۳۸٪) و ۳۱ مورد همراه با کانسر (۶۲٪) بودند.

از ۱۹ مورد بدون همراهی با کانسر (۳۸٪)، ۴ مورد (۲۱٪) بیوپسی سوزنی، ۱ مورد نمونه ترانس یورترال رزکسیون (۵/۳٪) و ۱۴ مورد (۷۳/۷٪) توتال پروستاتکتومی بوده است. از ۳۱ مورد (۶۲٪) همراه با کانسر، ۱۴ مورد (۴۵٪) بیوپسی سوزنی، ۲ مورد نمونه TUR (۶/۵٪) و ۱۵ مورد (۴۸/۵٪) نمونه‌های پروستاتکتومی بوده است.

از ۵۰ مورد H.G. PIN، در ۱۸ مورد نوع نمونه ارسالی بیوپسی سوزنی (۳۳/۳٪) و ۳ مورد نمونه ترانس یورترال

در بررسی Bostwick و همکاران در سال ۱۹۹۵، ۱۶/۵٪ از موارد بیوپسی‌های سوزنی پروستات را H.G. PIN تشکیل داده بود (۲).

شیوع H.G. PIN در ناحیه محیطی پروستات بیشتر است. در این ناحیه آدنوکارسینوم پروستات نیز شایعتر می‌باشد و تا ۷۰٪ کانسره‌های پروستات در این ناحیه رخ می‌دهند (۱).

شواهد محکمی که دلالت بر ارتباط بین H.G. PIN و کارسینوم مهاجم پروستات دارند عبارتند از: شواهد هیستولوژیک، هیستوشیمی، ایمونوهیستوشیمی و ژنتیک (۲). لذا در این مطالعه ما بر آن شدیم تا شیوع H.G. PIN و میزان همراهی آن با کانسر را در نمونه پروستات افرادی که در طی سالهای ۷۹-۱۳۷۸ به بیمارستان شهید هاشمی نژاد مراجعه کرده بودند، بررسی کرده و نتیجه آن را گزارش نمایم.

روش بررسی

این مطالعه به صورت case series طی سالهای ۱۳۷۸ لغایت ۷۹ در بیمارستان شهید هاشمی نژاد انجام شد و تعداد ۱۳۷ مورد نمونه پروستات به صورت بیوپسی سوزنی، ترانس یورترال رزکسیون و توتال پروستاتکتومی جمع‌آوری گردید.

نمونه‌های مورد بررسی ابتدا توسط فرمالین تثبیت شد و سپس برشهای با قطر ۵ میکرون تهیه و توسط رنگ همتاکسیلین وائوزین (HXE) رنگ‌آمیزی شد و از آنها اسلاید تهیه گردید (از هر نمونه حداقل ۳ اسلاید تهیه شد). نمونه‌ها در زیر میکروسکوپ نوری ابتدا با قدرت کم یا بزرگنمایی ۱۰ مشخص شدند و سپس با قدرت متوسط یا بزرگنمایی ۴۰ خصوصیات سلولی مورد مطالعه قرار گرفت. در بررسی ۱۳۷ مورد نمونه، ۵۰ مورد H.G. PIN گزارش گردید (۳۶/۵٪) که معیارهای تشخیصی آن عبارت بودند از: ۱- شلوغی (Crowded) و روی هم انباشتگی سلولهای مجاری و آسینهای ۲- هیپرکروم شدن هسته‌ها و بزرگی آنها بطوری که

که بیماران ما در مراحل بالاتر و با علائم پیشرفته تری مراجعه کرده بودند.

همچنین Paul B. و همکارانش (۴) طی مطالعه‌ای روی شیوع H.G. PIN در نمونه‌های رزکسیون ترانس یورترال، این میزان را ۲/۳٪ گزارش کردند. در مطالعه ما این میزان ۶٪ بود که تقریباً نزدیک به مقادیر فوق می‌باشد.

Elizabeth.L و همکارانش (۵) طی مطالعه‌ای برای تعیین میزان همزمانی کانسر پروستات و H.G. PIN و درصد شیوع آنها، ۴۸ مورد نمونه پروستاتکتومی را بطور گذشته‌نگر مورد مطالعه قرار دادند و ۴۰ مورد (۸۳٪) H.G. PIN گزارش کردند. از ۴۸ مورد، ۲۲ مورد کانسر (۴۶٪) بود که از این ۲۲ مورد، ۲۰ مورد کانسر همراه با H.G. PIN بوده است (۹۱٪).

Saker و همکارانش (۶) در مطالعه‌ای مشابه، میزان کانسر پروستات را در ۷۷٪ موارد همراه با H.G. گزارش کردند که تنها در ۲۴٪ موارد بدون H.G. PIN بوده است. Qian B. و همکارانش (۷) طی مطالعه‌ای H.G. PIN را در ۱۹۱ مورد (۸۷٪) نمونه پروستاتکتومی که همراه با کانسر بوده است گزارش کردند.

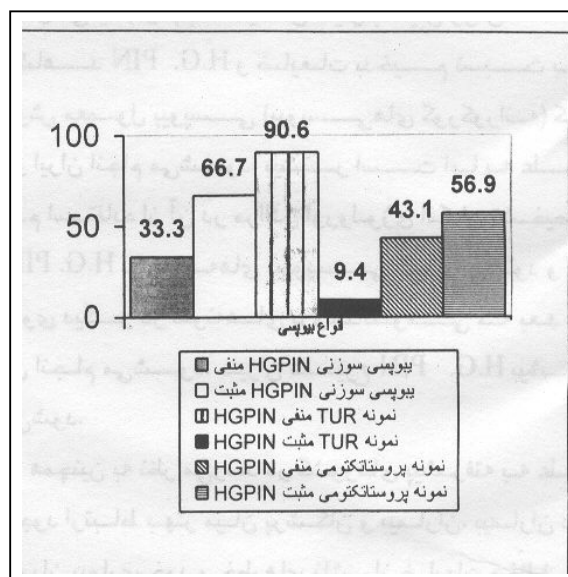
Torre و همکارانش (۸) نیز طی مطالعه‌ای H.G. را در ۵۲٪ از موارد کانسر پروستات گزارش کردند. در مطالعه ما میزان H.G. PIN در نمونه‌های پروستاتکتومی ۵۶٪ بوده است که مشابه موارد فوق می‌باشد.

همان طور که ملاحظه می‌شود میزان شیوع H.G. PIN در نمونه‌های بیوپسی سوزنی و توتال پروستاتکتومی بالاتر از نمونه‌های رزکسیون ترانس یورترال می‌باشد. همچنین درصد همراهی H.G. PIN با کانسر در مقایسه با موارد H.G. PIN بدون همراهی با کانسر بالاتر است که نشان دهنده ارتباط آماری بین H.G. PIN و کانسر می‌باشد (P=۱٪، CI=۱/۴۸-۷/۲، add.R=۳/۲۶).

رزکسیون (۶٪) و ۲۹ مورد پروستاتکتومی (۵۶/۹٪) بوده است (GRAPH2).

در این مطالعه میزان H.G. PIN در نمونه‌های مورد بررسی ۳۶/۵٪ به دست آمد که موارد همراه با کانسر (۶۲٪) در مقایسه با موارد بدون کانسر (۳۸٪) بالاتر بوده است.

بنابراین ارتباط معنی داری بین H.G. PIN و کانسر (P=۰/۰۱، add.R=۳/۲۶، CI=۱/۴۲-۷/۲) وجود دارد.



نمودار شماره ۲- شیوع H.G. PIN در بین انواع بیوپسی

بحث

در مطالعاتی که MARCIA و همکارانش (۳) در سال ۱۹۸۹ انجام دادند، شیوع H.G. PIN را ۵/۵٪ در نمونه‌های بیوپسی سوزنی گزارش کردند. Mettelin و همکارانش (۳) نیز طی مطالعه‌ای این شیوع را ۵/۲٪ در نمونه‌های بیوپسی سوزنی و Lee و همکارانش (۴) طی مطالعه‌ای مشابه، این میزان را ۱۱٪ و Bostwick و همکارانش (۲) این میزان را ۱۶/۵٪ برای H.G. PIN در ۲۰۰ مورد نمونه بیوپسی سوزنی، از مایوکلینیک به دست آوردند. در مطالعه ما این میزان ۲۳٪ به دست آمد که بالاتر از مطالعات مشابه بوده است. علت این امر شاید این باشد

لزوم توجه به مشاهده و تشخیص این ضایعه در نمونه‌های مختلف پروستات می‌باشد.

شیوع بالاتر H.G. PIN در نمونه‌های پروستاتکتومی و نمونه‌های بیوپسی سوزنی در این بررسی نسبت به کتابهای مرجع می‌تواند به علت عدم استفاده از راهنمای سونوگرافی در زمان بیوپسی پروستات باشد. در کشورهای غربی بیوپسی سوزنی پروستات تحت حمایت سونوگرافی از ۶ قسمت پروستات انجام می‌شود. که طی آن از مناطق هیپواکو پروستات نیز بیوپسی به عمل می‌آید (۱ و ۲) به همین دلیل با این روش امکان مشاهده H.G. PIN و ضایعات بدخیم نسبت به روش معمول بیوپسی (بیوپسی‌های کورکورانه) که در ایران انجام می‌شود، بیشتر است اما به علت عدم استفاده از آن در مراکز اورولوژی امکان تشخیص H.G. PIN در نمونه‌های بیوپسی کمتر می‌شود و از سوی دیگر در نمونه‌های پروستاتکتومی که بعد از آن انجام می‌شود، میزان شیوع H.G. PIN بیشتر می‌شود.

همچنین به نظر می‌رسد در کشورهای پیشرفته به علت وجود ارتباط بهتر میان پزشکان و بیماران، بیماران در جریان بیماری خود و خطرهای ناشی از ضایعات مختلف و اهمیت پیگیری آنها جهت کشف زودرس کانسر پروستات قرار می‌گیرند، بنابراین امکان انجام بیوپسی‌های متعدد پروستات در این کشورها بیشتر است.

همچنین به علت هزینه‌های نسبتاً بالای پروسه بیوپسی پروستات و اینکه اغلب مراجعه کنندگان به بیمارستانهای دولتی از نظر اقتصادی در سطح پایینی قرار دارند، لذا این بیماران بیوپسی‌های مکرر را انجام نمی‌دهند یا در مراحل بالاتر بیماری مراجعه می‌کنند.

بنابراین با در نظر گرفتن شرایط فوق طبیعی به نظر می‌رسد که در نمونه‌های مورد بررسی در این بیمارستان، H.G. PIN در تعداد کمتری از نمونه‌های بیوپسی سوزنی و تعداد بیشتری از نمونه‌های پروستاتکتومی مشاهده گردد.

بطور کلی H.G. PIN در نمونه‌های مورد بررسی چه همراه با کانسر و چه بدون همراهی با کانسر در مورد بیوپسی سوزنی ۳۳٪، در نمونه‌های رزکسیون ترانس یورترال ۶٪ و در مورد نمونه‌های توتال پروستاتکتومی ۵۶٪ بوده است.

بنابراین میزان شیوع H.G. PIN در نمونه‌های بیوپسی سوزنی و توتال پروستاتکتومی بالاتر از نمونه‌های رزکسیون ترانس یورترال می‌باشد. همچنین میزان همراهی H.G. PIN با کانسر در مقایسه با موارد H.G. PIN بدون همراهی با کانسر که مقادیر بالاتری را شامل شده بود، نشان دهنده ارتباط آماری بین H.G. PIN و کانسر می‌باشد ($P=0.01$ و $add.R=0.26$).

همان طور که قبلاً گفته شد H.G. PIN و کانسر اغلب چند کانونی هستند و در مطالعات انجام شده H.G. PIN چند کانونی در ۷۲٪ موارد پروستاتکتومی به همراه کانسر دیده شده است (۲) که در ۶۳٪ موارد گرفتاری در ناحیه محیطی (PeriPheral Zone)، ۷٪ در ناحیه مرکزی (Transitional) و ۲٪ در تمام مکانها بوده است (۲) هر چند حجم نمونه‌های رزکسیون ترانس یورترال بالاتر از بیوپسی سوزنی می‌باشد اما درصد ضایعه H.G. PIN در آن بر مراتب کمتر است زیرا اغلب ضایعات H.G. PIN در قسمت‌های محیطی می‌باشد، یعنی در نمونه‌های بیوپسی سوزنی و توتال پروستاتکتومی در مقایسه با نمونه‌های رزکسیون ترانس یورترال که مرکزی (Transitional) هستند، بیشتر دیده می‌شود.

با توجه به اینکه اغلب کارسینوم‌های پروستات در ناحیه محیطی پروستات رخ می‌دهد (۷۰٪) و نیز H.G. PIN در این ناحیه شایع می‌باشد و اغلب موارد H.G. PIN و کانسر در این ناحیه مولتی فوکال هستند (۱ و ۲)، آمار این مرکز با آمارهای موجود در کتابهای مرجع همخوانی دارد.

در این بررسی، مقادیر H.G. PIN همراه با کانسر بالاتر بود که نشان دهنده ارتباط آماری بین H.G. PIN و کانسر با $P=0.01$ و $add.R=0.26$ و $CI=0.1/0.48$ و

20-69 an autopsy study 249cases Inviro; 1994, 8: 439-443.

7- Qiang. Bostwick DG. "The extent of H.G. prostatic intraepithelial Neoplasia in clinically localized prostatic adeno carcinoma" Mod. Pathology: 1994, 7: 81A.

8- Dela torve M., Haggman M., Brandstedt S. et al., "Prostatic intraepithelial Neoplasia and invasive carcinoma in total prostatectomy specimens, distribution, Volumes and DNA ploidy" Br Jurology 1993, 72: 207-213.

نتیجه گیری کلی و کاربرد آن: این مطالعه پیشنهاد می کند که پاتولوژیست ها به H.G. PIN به عنوان یک عامل خطر برای کانسر در نمونه های بیوپسی پروستات توجه کنند و بهتر است که هنگام مشاهده H.G. PIN بیوپسی مجدد برای بررسی وجود هرگونه کانسر پروستات انجام شود و در صورت عدم مشاهده کارسینوم در بیوپسی بعدی بیمار به مدت ۲ سال هر ۳ تا ۶ ماه پیگیری شود. بنابراین با توجه به اهمیت تشخیص این ضایعه به دلیل همراهی بالای آن با کانسر پروستات، مطالعه بیشتر و اطلاع پزشکان بخصوص پاتولوژیست ها و ارولوژیست ها از این ضایعه ضروری می باشد و ارتباط بیشتر بین پزشک و بیمار امکان بیوپسی های مکرر و در نتیجه کشف زودرس کانسر را فراهم می آورد.

منابع

- 1- Epstein.J., "Prostatic intraepithelial Neoplasia, Biopsy interpretation of prostate" Lippin-cott-Rauen-1995:37-61.
- 2- Bostwick DG., Sakr WA., "Prostatic intraepithelial Neoplasia in: christopher S.Foster, Bostwick D.G. Pathology of the prostate., 34th ed, philadelphia: W.B. Saunders company: 1998, PP: 95-111.
- 3- Marcia L., Wills., Ulrike M., et al "Incidence of H.G. prostatic intraepithelial Neoplasia in sextant Needle biopsy specimen, A.Urology; 1997; 49(3) 367-373.
- 4- Paul B. Gaudin. Isabell A. et al "Incidence and clinical significant of H.G. prostatic intra epithelial Neoplasia in TRANSURETHRAL RESECTION Specimen "A. Urology; 1997, 49(4) 554-563.
- 5- Elizabeth. L., Wiley., Peter davidson, et al., "Risk of concurrent prostate cancer in cystoprostatectomy specimens is related to volume of H.G. prostatic intraepithelial Neoplasia" A. Urology: 1997: 49(3): 692-696.
- 6- Sakr WA., Haas GP., Grignon DJ., et al : H.G. prostatic intraepithelial Neoplasia and prostatic adenocarcinoma between the ages of

EVALUATION OF INCIDENCE OF HIGH GRADE PROSTATIC INTRA EPITHELIAL NEOPLASIA AND CONCURRENT PROSTATIC CANCER IN HASHEMINEJAD HOSPITAL FROM 1999-2000

M. Asgari, MD^I **A. Hajihoseini, MD*^{II}

ABSTRACT

In this study incidence of H.G. Prostatic intraepithelial neoplasia and concurrent Prostatic cancer is evaluated. we reviewed the slides of 137 cases of prostatic specimens (1999-2000) in hashemi nejad Hospital, that consists of needle biopsy, total prostatectomy and transurethral resection for H.G. prostatic intraepithelial neoplasia and concurrent cancer. Based on the pathologic reports, H.G. PIN was present in 50 (%36.5) of the cases , concurrent cancer observed in 31 (%62) this patients. Considering this point may help pathologists for exact follow up and early detection of prostatic cancer in patient with this lesion.

Key Words: 1) Prostatic cancer 2) Needle biopsy 3) Transurethral resection

This article is the summary of the thesis of specialty in pathology of A. Hajihoseini, MD under supervision of M. Asgari, MD Iran University of Medical Sciences and Health Services,

I) Assistant professor of pathology, Iran University of Medical Sciences and Health Services, Tehran, Iran.

*II) Pathologist, Iran University of Medical Sciences and Health Services, Tehran, Iran. (*Corresponding author)*