

بررسی وجود انحراف طرفی ساقه غده هیپوفیز نرمال در افراد بالغ توسط MRI

چکیده

زمینه و هدف: به نظر می‌رسد که در حال حاضر تصویربرداری رزنانس مغناطیسی (MRI = Magnetic resonance image)، در مقاطع کرونال، قیل و بعد از تزریق ماده حاجب، حساس‌ترین و اختصاصی‌ترین روش برای تصویربرداری غده هیپوفیز باشد. با این وجود، به علت نتایج منفی کاذب در کشف میکروآدنوم‌های هیپوفیزی با این روش و اهمیت کشف این میکروآدنوم‌ها، از انحراف طرفی ساقه هیپوفیز در MRI، جهت حمایت از وجود میکروآدنوم هیپوفیزی استفاده می‌شود. این مطالعه به منظور تعیین درصد فراوانی انحراف طرفی ساقه غده هیپوفیز به عنوان یک واریان نرمال در جامعه ایرانی در افراد بالغ بدون وجود بیماری هیپوفیز به کمک MRI، طرح‌ریزی شد تا یک مبنای نرمال برای تسهیل ارزیابی غده هیپوفیز در بیماری‌های نورواندوکراین و کشف میکروآدنوم‌های هیپوفیز فراهم آورد.

روش بررسی: این مطالعه از نوع مقطعی، توصیفی و آینده‌نگر می‌باشد که بر روی تصاویر کرونال MRI مغز ۶۰ بیمار که به دلایلی غیر از وجود بیماری هیپوفیز، در بیمارستان حضرت رسول اکرم (ص) در طی فروردین لغایت شهریور ماه ۱۳۸۳، MRI مغز شده بودند، انجام گرفت و از آنها سن، جنس و وجود و نوع انحراف طرفی ساقه هیپوفیز استخراج گردید.

یافته‌ها: ۴۰٪ افراد مورد مطالعه، دارای انحراف طرفی ساقه غده هیپوفیز نرمال در MRI به عنوان یک واریان نرمال بودند. این انحراف طرفی در ۲۶/۷٪ افراد، مربوط به موقعیت اکسنتریک غده هیپوفیز نسبت به خط میانی مغز بود و در ۱۳/۳٪ افراد، به علت محل اتصال اکسنتریک ساقه هیپوفیز خارج از خط وسط غده هیپوفیز بود. بین وجود و چگونگی انحراف طرفی ساقه غده هیپوفیز نرمال در MRI و سن و جنس فرد، ارتباط معنی‌داری وجود نداشت.

نتیجه‌گیری: بین درصد فراوانی انحراف طرفی در بیماران غیرمبتلا به بیماری هیپوفیز در جامعه ایرانی و آمار خارجی در MRI، اختلاف معنی‌داری وجود نداشت. بنابراین با توجه به درصد فراوانی بالای انحراف طرفی ساقه هیپوفیز نرمال در جمعیت ایرانی، این جایابی به تنهایی نمی‌تواند برای حمایت از وجود میکروآدنوم هیپوفیزی در MRI استفاده شود.

کلیدواژه‌ها: ۱- انحراف طرفی ساقه هیپوفیز ۲- غده هیپوفیز نرمال
۳- تصویربرداری رزنانس مغناطیسی (ام-آر-آی)

دکتر همایون هادیزاده خرازی I

*دکتر شیدا اوپس قرن II

تاریخ دریافت: ۸۴/۹/۹، تاریخ پذیرش: ۸۵/۳/۱۶

مقدمه

به نظر می‌رسد که در حال حاضر تصویربرداری رزنانس مغناطیسی (Magnetic Resonance Image=MRI) در مقاطع کرونال، قیل و بعد از تزریق ماده حاجب، حساس‌ترین و اختصاصی‌ترین روش برای تصویربرداری غده هیپوفیز باشد.^(۱ و ۲) با این وجود، کشف میکروآدنوم‌های هیپوفیز با استفاده از

I) استادیار و متخصص رادیولوژی، بیمارستان حضرت رسول اکرم (ص)، خیابان ستارخان، خیابان نیایش، دانشگاه علوم پزشکی و خدمات بهداشتی - درمانی ایران، تهران، ایران.

II) متخصص رادیولوژی، بیمارستان خاتم‌الانبیاء، خیابان سربان، دانشگاه علوم پزشکی و خدمات بهداشتی - درمانی اصفهان، نطنز، ایران (*مؤلف مسؤل).

هیپوفیزی با استفاده از MRI با یا بدون تزریق^(۱، ۳ و ۵) و اهمیت کشف میکروآدنوم‌های هیپوفیزی به طوری که در بالا بیان شد، از انحراف طرفی ساقه غده هیپوفیز در مقاطع کرونال به طور کلی جهت حمایت از وجود یک میکروآدنوم استفاده می‌شود.^(۴-۷) از طرفی، بعضی مطالعات ذکر کرده‌اند که انحراف خفیف ساقه هیپوفیز لزوماً به معنی ناهنجاری نیست و در افراد نرمال نیز می‌تواند دیده شود.^(۳ و ۴، ۸)

انجام مطالعه مشابه بر روی افراد بالغ نرمال جامعه ما از نظر بررسی وجود انحراف طرفی ساقه هیپوفیز توسط MRI به نظر ضروری می‌رسد و این مطالعه می‌تواند یک مبنای نرمال برای تسهیل ارزیابی غده هیپوفیز در بیماری‌های نورواندوکراین (عصبی - غددی) و کشف میکروآدنوم‌های هیپوفیز فراهم آورد. بنابراین با توجه به نکات ذکر شده در بالا، انجام این تحقیق به نظر ضروری می‌رسید.

هدف کلی مطالعه، تعیین وجود انحراف طرفی ساقه غده هیپوفیز نرمال توسط MRI، در افراد مراجعه کننده می‌باشد. اهداف ویژه شامل تعیین فراوانی نسبی و توزیع فراوانی وجود انحراف طرفی ساقه غده هیپوفیز نرمال توسط MRI در افراد مراجعه کننده و تعیین فراوانی نسبی و توزیع فراوانی وجود انحراف طرفی ساقه غده هیپوفیز نرمال توسط MRI در افراد مراجعه کننده بر حسب جنس و سن می‌باشد.

روش بررسی

این مطالعه از نوع مقطعی (cross sectional)، توصیفی و آینده‌نگر می‌باشد که در طول فروردین لغایت شهریورماه ۱۳۸۳ در بیمارستان حضرت رسول اکرم (ص) انجام گرفت. در طی این مدت، مقاطع کرونال MRI مغز حدود ۵۰۰ فرد بالای ۱۸ سال که به علتی غیر از بیماری هیپوفیز، تحت بررسی با MRI مغز قرار گرفته‌اند، بررسی شد و MRI ۶۰ فرد که معیارهای حذف را نداشتند، مورد مشاهده قرار گرفته و وجود و چگونگی انحراف طرفی ساقه هیپوفیز تعیین

CT (Computed Tomography) و MRI بدون تزریق ماده حاجب، به علت ناهمگنی ذاتی طبیعی غده و اختلاف کنتراست بافتی نسبتاً کم، بین تومور و بافت هیپوفیز طبیعی، می‌تواند مشکل باشد.^(۱، ۳ و ۴) نتایج منفی کاذب در بررسی با MRI ۲۰-۱۵٪ می‌باشد.^(۵) تزریق ماده حاجب نیز گرچه حساسیت و اختصاصی بودن MRI را در تشخیص و تعیین محل میکروآدنوم هیپوفیز افزایش می‌دهد^(۴)، با این وجود ممکن است هنوز مقدار ناهمگنی در الگوهای آشکار شدن غده‌های هیپوفیز طبیعی وجود داشته باشد که تفسیر را مشکل‌ساز می‌کند.^(۳ و ۱)

از طرفی آدنوم‌های هیپوفیز، شایع‌ترین توده ناحیه سلا بوده و ۱۰٪ نئوپلاسم‌های داخل جمجمه را تشکیل می‌دهند.^(۱) آدنوم‌های هیپوفیز اصولاً تومور بالغین بوده و قسمت اعظم آنها، کوچکتر از ۱۰ میلیمتر بوده و به عنوان میکروآدنوم نامیده می‌شوند.^(۴) آدنوم‌های هیپوفیز از دو جهت اهمیت دارند؛ نخست آنکه ۷۵٪ آنها از نظر هورمونی فعال بوده و وقتی که هنوز کوچکند، معمولاً با علائم و نشانه‌های پرکاری غددی تظاهر می‌کنند.^(۴) این علائم و نشانه‌ها بسته به هورمون مترشحه، متفاوتند و شامل آمنوره، گلاکتوره و نازایی در خانم‌ها و ناتوانی جنسی و کاهش میل جنسی و باروری در مردان، گواتر، هیپرتیروییدی، تیگانیتسم و آکرومگالی، چاقی مرکزی، استریا، پری فشار خون، پوکی استخوان، میوپاتی و تغییرات شناختی و عاطفی در هر دو جنس می‌باشند^(۴)، دوم آنکه این تومورها ممکن است بزرگ شوند و باعث فشار روی راه‌های بینایی و کوری، فشار روی اعصاب کرانیال موجود در سینوس کاورنوس و فلج عضلات چشمی و فشار روی قاعده مغز و تشنج و اختلال شناخت یا تغییرات رفتاری شوند.^(۴ و ۶) همچنین ممکن است باعث کم کاری غده هیپوفیز شوند یا با گسترش به داخل بطن ۳، هیدروسفالی حاد یا مزمن ایجاد کنند یا گاه موجب سردرد شوند.^(۴ و ۶) بنابراین شناخت بموقع آدنوم‌های هیپوفیز، اهمیت دارد.

با توجه به نتایج منفی کاذب در کشف میکروآدنوم‌های

فاصله بین دو شریان کاروتید داخلی در طول یک خط افقی به محاذات کف سلا اندازه‌گیری می‌شد.^(۸) خط میانی مغز در طول شیار بین دو نیمکره در نظر گرفته شد.^(۸) خط میانی غده هیپوفیز با امتداد تحتانی شیار بین دو نیمکره مقایسه می‌شد.^(۸) علاوه بر آن ارتباط بین محل اتصال ساقه هیپوفیز و خط میانی غده هیپوفیز تعیین می‌شد.^(۸)

افراد از نظر انحراف طرفی ساقه غده هیپوفیز به سه دسته تقسیم می‌شوند:

گروه ۱: در گروه بدون انحراف طرفی، خط میانی غده هیپوفیز و امتداد شیار بین دو نیمکره و ساقه هیپوفیز بر یکدیگر منطبق می‌باشند.^(۸)

گروه دارای انحراف طرفی ساقه غده هیپوفیز به دو دسته تقسیم می‌شوند.^(۸)

گروه ۲: در گروه دارای انحراف طرفی به علت موقعیت اکسنتریک غده هیپوفیز، خط میانی غده هیپوفیز در خارج از امتداد شیار بین دو نیمکره مغز قرار دارد.^(۸)

گروه ۳: در گروه دارای انحراف طرفی به علت محل اتصال طرفی ساقه به غده هیپوفیز، امتداد ساقه هیپوفیز، خارج از امتداد خط میانی غده هیپوفیز قرار دارد (شکل شماره ۱).^(۸)

شد. سن و جنس افراد استخراج شد و فرم جمع‌آوری اطلاعات تکمیل شد. بعد از آن، اطلاعات حاصل، مورد تجزیه و تحلیل قرار گرفته و گزارش یافته‌های حاصل، تهیه گردید. معیارهای حذف افراد (exclusion criteria) شامل موارد زیر بود:

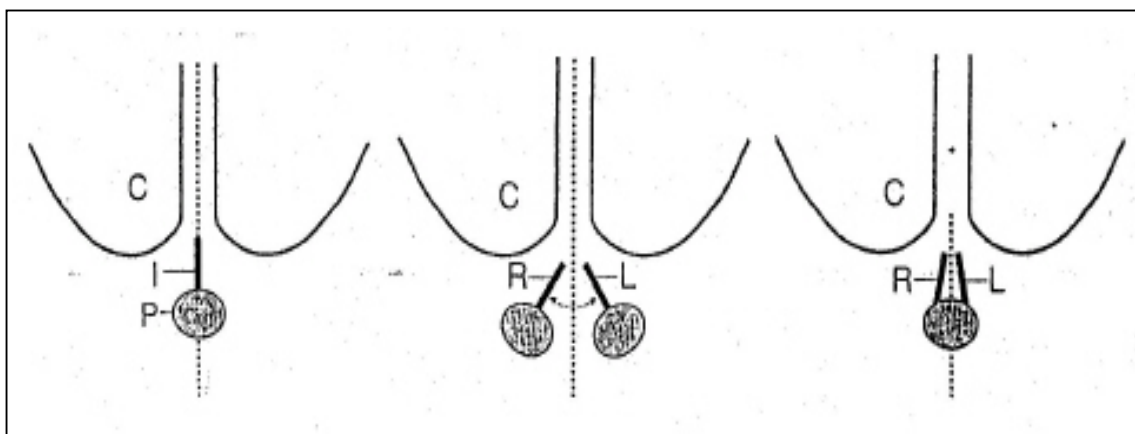
۱- افراد در MRI مغز ضایعه فضاگیر مجمله داشته باشند.

۲- افراد دارای تصاویر MRI کرونال غیر قرینه، به علت کج گذاردن سر در هنگام تصویربرداری باشند.

۳- افرادی که در تصاویر MRI مغز آنها، محل اتصال ساقه به غده هیپوفیز نشان داده شده باشد.

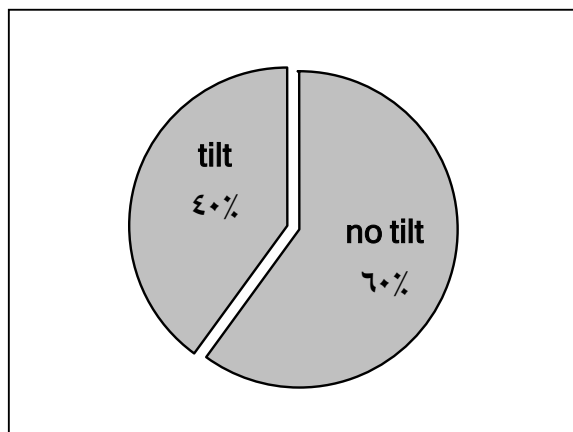
انحراف طرفی ساقه هیپوفیز به صورت وجود یا عدم وجود انحراف طرفی ساقه هیپوفیز در مقاطع کرونال MRI مغز بیان می‌شود و وجود انحراف طرفی ساقه هیپوفیز می‌تواند به علت محل اتصال طرفی ساقه به غده هیپوفیز یا به علت موقعیت اکسنتریک غده هیپوفیز داخل مجمله باشد.

روش اندازه‌گیری انحراف طرفی ساقه غده هیپوفیز بدین ترتیب بود که نقطه میانی فاصله بین دو کناره داخلی قسمت داخل کاورنوس شرایین کاروتید داخلی، به عنوان خط میانی غده هیپوفیز در صفحه کرونال در نظر گرفته می‌شد.^(۸)



شکل شماره ۱- تصویر شماتیک از روش اندازه‌گیری انحراف طرفی ساقه هیپوفیز نرمال^(۸)

به ترتیب از چپ به راست: گروه ۱ (بدون انحراف طرفی ساقه هیپوفیز نرمال) - گروه ۲ (دارای انحراف طرفی ساقه به علت موقعیت اکسنتریک غده هیپوفیز) - گروه ۳ (دارای انحراف طرفی ساقه به علت محل اتصال طرفی ساقه به غده هیپوفیز)
C= نیمکره مغزی، I= ساقه هیپوفیز، L= انحراف ساقه به چپ، P= غده هیپوفیز، R= انحراف ساقه به راست



نمودار شماره ۱- نمودار درصد فراوانی وجود انحراف طرفی

ساقه غده هیپوفیز نرمال توسط MRI در افراد مورد مطالعه

بیشترین فراوانی وجود انحراف طرفی ساقه غده هیپوفیز نرمال، به علت موقعیت اکسنتریک غده هیپوفیز داخل جمجمه بوده است (جدول شماره ۱).

جدول شماره ۱- جدول توزیع فراوانی انحراف طرفی ساقه غده

هیپوفیز نرمال توسط MRI در افراد مورد مطالعه

انحراف طرفی	فراوانی	درصد فراوانی
وجود ندارد	۳۶	۶۰
به علت موقعیت اکسنتریک غده هیپوفیز	۱۶	۲۶/۷
به علت محل اتصال اکسنتریک ساقه به غده هیپوفیز	۸	۱۳/۳
جمع	۶۰	۱۰۰

فراوانی نسبی وجود انحراف طرفی ساقه غده هیپوفیز نرمال توسط MRI، در مردان مورد مطالعه، ۵/۴۵٪ و در زنان مورد مطالعه، ۳/۳۳٪ بود. برای بررسی این اختلاف ظاهری در بین مردان و زنان مورد مطالعه، آزمون آماری Chi-square انجام شد، که Pvalue آن (Continuity Correction)، ۰/۴۹ بود.

بیشترین درصد فراوانی وجود انحراف طرفی ساقه هیپوفیز نرمال در MRI، در هر دو گروه مرد و زن، مربوط به موقعیت اکسنتریک غده هیپوفیز داخل جمجمه بوده است (۳/۳۳٪ در مردان و ۵/۱۸٪ در زنان).

روش نمونه‌گیری، غیراحتمالی آسان بود. با استفاده از نرم‌افزار کامپیوتری (spss version 10) فراوانی نسبی داده‌ها در فاصله اطمینان ۹۵٪ تعیین شد و جداول فراوانی رسم گردید و کلیه شاخص‌های مرکزی و پراکنندگی محاسبه گردید و نمودارهای مطالعه ترسیم گردید.

گرچه این مطالعه از نوع توصیفی می‌باشد، ولی تعدادی آنالیز تحلیلی مقدماتی بر روی نتایج حاصل از پژوهش و نیز مقایسه آن با نتایج پژوهش‌های مشابه خارجی انجام گرفت و برای این کار، از آزمون‌های آماری T-Test، Chi-square و آنالیز واریانس (ANOVA) استفاده شد.

تصاویر MRI مورد استفاده در این مطالعه از طریق دستگاه ۱/۵ تسلا (Gyrosan ACS-NT Power trak 1000; Philips Medical Systems; Nederland) بدست آمد. توالی‌های اسپین اکو (T₁) با (TR) repetition time کوتاه ۶۰۰-۵۰۰ میلی ثانیه و echo time کوتاه ۲۰-۱۵ میلی ثانیه استفاده شد. ضخامت برش، ۵-۳ میلیمتر و فاصله بین برشها، ۱ میلیمتر بود. field of view، ۲۴ سانتی‌متر و اندازه ماتریکس ۲۵۶×۲۵۶ بود. تنها تصاویر کرونال استفاده شد. تصاویر استفاده شده با یا بدون ماده حاجب بود. ماده حاجب استفاده شده Dimeglumine gadopenetate با نام تجاری Magnevist بود. در صورت استفاده از ماده حاجب، تصاویر بلافاصله پس از تزریق وریدی ۰/۱ میلی‌مول به ازای هر کیلوگرم ماگنوسیت بدست آمده بودند.

یافته‌ها

۵۵٪ افراد مورد مطالعه، مرد بودند و افراد مورد مطالعه در فاصله سنی ۲۱ تا ۷۵ سال با میانگین سنی ۴۴ سال بودند. بیشترین گروه‌های سنی مورد مطالعه، ۳۰ تا ۳۹ سال و ۲۰ تا ۲۹ سال بودند و کمترین گروه سنی را ۷۰ تا ۷۹ سال تشکیل می‌داد.

فراوانی نسبی انحراف طرفی ساقه غده هیپوفیز نرمال در MRI در افراد بالغ مورد مطالعه، ۴۰٪ بود. (فاصله اطمینان ۹۵٪=۵۳٪-۲۷٪) (نمودار شماره ۱).

وجود انحراف طرفی به طور نرمال، در این گروه افراد بیشتر اهمیت دارد.^(۴) بنابراین میانگین سنی افراد مورد مطالعه حاضر، مختصری بالاتر از مطالعه خارجی بود.

در مطالعه حاضر، درصد فراوانی انحراف طرفی ساقه غده هیپوفیز نرمال در MRI، ۴۰٪ بود و فاصله اطمینان ۹۵٪ آن، ۵۳-۲۷٪ بود؛ بنابراین درصد نسبتاً بالایی از افراد نرمال جامعه می‌توانند انحراف ساقه غده هیپوفیز بدون وجود ضایعه تومورال داشته باشند. این درصد فراوانی در مطالعه Nemoto که با استفاده از CT-Scan به جای MRI بر روی ساقه غده هیپوفیز نرمال انجام شد، ۹٪ بود^(۴)، ولی در مطالعه دکتر احمدی که با استفاده از MRI بر روی ساقه غده هیپوفیز نرمال انجام شد، ۴۶٪ بود^(۸) که نزدیک به آمار حاصل از مطالعه حاضر است. طبق تست آماری Goodness of fit chi-square و $Pvalue=0/35$ ، بین مطالعه حاضر و مطالعه دکتر احمدی، اختلاف معنی‌داری در این مورد مشاهده نمی‌شود، یعنی در این مطالعه به عنوان یک واریان نرمال، تا ۴۰٪ افراد نرمال، می‌توانند انحراف طرفی ساقه هیپوفیز نرمال در MRI داشته باشند. بنابراین انحراف طرفی ساقه هیپوفیز نرمال به تنهایی نمی‌تواند در حمایت از وجود میکروآدنوم هیپوفیزی که ساقه هیپوفیز را به کناری رانده است، استفاده شود و تنها می‌تواند به عنوان یک یافته کمکی با ارزش باشد. از طرفی آمار فوق بیان می‌دارد که ممکن است در فردی انحراف ساقه به طور طبیعی وجود داشته باشد و انحرافی که در اثر میکروآدنوم حاصل می‌شود، ساقه هیپوفیز را به خط وسط براند. بنابراین عدم وجود انحراف طرفی ساقه هیپوفیز نیز به تنهایی نمی‌تواند وجود میکروآدنوم هیپوفیزی را رد کند.

بیشترین فراوانی وجود انحراف طرفی ساقه غده هیپوفیز نرمال با MRI، به علت موقعیت اکسنتریک غده هیپوفیز داخل جمجمه بوده است (۲۶/۷٪ افراد)؛ در مقابل، درصد فراوانی وجود انحراف طرفی ساقه غده هیپوفیز به علت محل اتصال اکسنتریک ساقه به غده هیپوفیز، ۱۳/۳٪ بود، که با توجه به آزمون آماری Chi-square و $Pvalue=0/82$ ، از نظر آماری بین دو گروه دارای انحراف طرفی به علت موقعیت اکسنتریک

جهت بررسی وجود اختلاف در چگونگی انحراف طرفی ساقه هیپوفیز نرمال در MRI در بین دو گروه مرد و زن، آزمون آماری Chi-square انجام گرفت که P value آن (Pearson)، ۰/۴۴ بود.

میانگین سنی در گروه ۱، ۴۳ سال و در گروه دارای انحراف طرفی، تقریباً ۴۴ سال بود، برای بررسی وجود اختلاف واقعی در بین این دو گروه، از آزمون آماری T-Test استفاده شد که Pvalue آن، ۰/۸۸ بود.

میانگین سنی در گروه‌های ۱، ۲ و ۳ به ترتیب ۴۳، ۴۶ و ۴۱ سال بود که برای بررسی وجود اختلاف بین این گروه‌ها، از آزمون آماری آنالیز واریانس (ANOVA) استفاده شد که Pvalue آن، ۰/۷۶ بود.

بحث

در رفرنس‌های Sutton (۲۰۰۳)^(۹)، Merritt (۲۰۰۵)^(۱۰)، Sartor (۱۱) و Gillespie^(۱۲) ذکر شده است که از نشانه‌های میکروآدنوم‌های هیپوفیزی، انحراف ساقه هیپوفیز از خط وسط است که برای تشخیص، کافی نیست، اما به درصد این انحراف در افراد نرمال اشاره‌ای نشده است. از طرفی در رفرنس اندوکرینولوژی Becker^(۱۳) بیان شده که در تصاویر کرومال MRI افراد نرمال، ساقه هیپوفیز معمولاً در خط وسط قرار دارد. ولی بهترین مطالعه‌ای که در این زمینه در آمار خارجی انجام شده است و به عنوان مرجع در بسیاری از متون رادیولوژی از جمله Haaga (۲۰۰۳)^(۴) مورد استفاده قرار می‌گیرد، مطالعه‌ای است که در سال ۱۹۹۰ توسط آقای دکتر حمید احمدی و همکاران در بخش نورورادیولوژی دانشگاه علوم پزشکی تگزاس انجام شده است.^(۸) در مطالعه خارجی در ۵۰ فرد مطالعه شده، ۶۲٪ مرد و ۳۸٪ زن بودند^(۸)؛ بنابراین در مطالعه حاضر نسبت تقریباً برابری از مرد و زن با تعداد نمونه بیشتر وارد شده بودند. در مطالعه آقای دکتر احمدی، فاصله سنی افراد مورد مطالعه، ۹ تا ۷۳ سال با میانگین ۳۹ سال بود. در مطالعه حاضر، افراد غیر بالغ و زیر ۱۸ سال حذف شده‌اند. دلیل این مسأله آنست که میکروآدنوم‌های هیپوفیز اصولاً تومور بالغین می‌باشند و

گزارش شده است و بدون انجام آزمون آماری چنین نتیجه‌گیری شده است که انحراف طرفی در زنان، بیش‌تر از مردان است^(۸) که بهتر بود در این زمینه، آزمون آماری انجام می‌گرفت. همچنین اختلاف آماری معنی‌داری در دو گروه مردان و زنان مورد مطالعه در چگونگی انحراف طرفی ساقه غده هیپوفیز نرمال توسط MRI وجود نداشت.

از آنجایی که ارتفاع غده هیپوفیز احتمالاً وابسته به فاکتورهای متعددی مانند افزایش فعالیت هورمونی در دوران قبل از بلوغ و دوران باروری است^(۹، ۱۶)، می‌توان چنین حدس زد که ارتفاع متغیر غده در طی چرخه‌های تخمک‌گذاری و حاملگی می‌تواند منجر به انحراف خفیف انفاندیبولوم هیپوفیز در زنان شود؛ بنابراین پیشنهاد می‌شود که جهت بررسی بیش‌تر از نظر وجود اختلاف در انحراف طرفی ساقه هیپوفیز نرمال بر حسب جنس، مطالعه‌ای با تعداد بیش‌تری نمونه انجام گیرد.

بیش‌ترین گروه سنی در گروه ۱، ۲۹-۲۰ سال (۲۸٪) و در افراد دارای انحراف طرفی ساقه هیپوفیز، ۳۹-۳۰ سال (۳۸٪) بود. میانگین سنی در گروه ۱، ۴۳ سال و در گروه دارای انحراف طرفی، ۴۴ سال بود که طبق آزمون آماری T-Test و $Pvalue=0/88$ ، این اختلاف از نظر آماری معنی‌دار نبود، یعنی وجود انحراف طرفی ساقه هیپوفیز نرمال با سن افراد ارتباطی نداشت. بنابراین افراد بالغ نرمال در هر سنی می‌توانند، به طور طبیعی دارای انحراف طرفی ساقه هیپوفیز نرمال توسط MRI باشند.

در مورد توزیع فراوانی انحراف طرفی ساقه هیپوفیز نرمال برحسب سن باید گفت که بیش‌ترین گروه سنی در هر دو گروه ۲ و ۳ در گروه سنی ۳۹-۳۰ سال با درصد فراوانی‌های به ترتیب ۳۱٪ و ۵۰٪ بود. میانگین سن در سه گروه ۱، ۲ و ۳ به ترتیب ۴۳، ۴۶ و ۴۱ سال بود که طبق آزمون آماری آنالیز واریانس (ANOVA) و $Pvalue=0/76$ ، اختلاف بین میانگین سنی در این سه گروه از نظر آماری، معنی‌دار نبود، یعنی از نظر آماری چگونگی انحراف طرفی با سن فرد ارتباطی نداشت.

غده و اتصال اکسنتریک ساقه به غده، بین مطالعه حاضر و آمار خارجی اختلاف معنی‌داری وجود نداشت. ممکن است علت اکسنتریک بوده غده هیپوفیز، تفاوت‌های آناتومیک در شکل قاعده مجسمه همراه با غیر قرینگی سلاتورسیکای استخوانی (یعنی شیب کف سلا با یا بدون غیرقرینگی سلولهای هوایی اسفنوئید) باشد. از طرف دیگر گرچه تالانسفال، قاعده مجسمه و سینوس اسفنوئید به محاذات یکدیگر تکامل می‌یابند، از نظر ساختمانی و عملکردی با یکدیگر متفاوتند و بنابراین ممکن است گسستگی آناتومیکی خفیفی در حین رشد و تکامل از این جهت بوجود آید که باعث تفاوت در موقعیت مغز و سلا نسبت به یکدیگر شود.

از دیگر مکانیسم‌های این انحراف، انواژیناسیون پشتی آراکنوئید می‌باشد که ساقه هیپوفیز را به یک طرف در حفره هیپوفیز می‌راند. در حمایت از این امکان، می‌توان مطالعه اتوپسی Bergland و همکاران را بیان کرد که در آن در ۳۹٪ موارد، سوراخ دیافراگم سلا که انفاندیبولوم را منتقل می‌کند، بیش‌تر از ۵ میلیمتر بود.^(۱۵)

در بیان مکانیسم‌های دیگر این انحراف می‌توان از مطالعه Roppolo و همکاران یاد کرد که این گونه گزارش کردند که لوب خلفی غده هیپوفیز ممکن است کمی نسبت به لوب قدامی اکسنتریک قرار گیرد.^(۳) به علت این واریاسیون آناتومیک، می‌توان انتظار داشت که نقطه اتصال انفاندیبولوم به هیپوفیز که در قسمت لوب خلفی قرار دارد، کمی از خط وسط منحرف شده و به سمت لوب خلفی طبیعی اکسنتریک کشیده شود.^(۳)

در مورد فراوانی نسبی وجود انحراف طرفی ساقه غده هیپوفیز نرمال بر حسب جنس، باید گفت که درصد فراوانی وجود انحراف در مردان مورد مطالعه، ۴۵/۵٪ و در زنان، ۳۳/۳٪ بود، که بر طبق آزمون آماری Chi-square و $Pvalue=0/49$ ، از نظر آماری اختلاف معنی‌داری بین مردان و زنان مورد مطالعه از نظر درصد فراوانی وجود انحراف طرفی ساقه غده هیپوفیز نرمال وجود نداشت. در مطالعه دکتر احمدی، درصد فراوانی وجود انحراف طرفی ساقه غده هیپوفیز در زنان و مردان مورد مطالعه به ترتیب ۵۲٪ و ۳۹٪

نتیجه‌گیری

نتایج حاصل از این مطالعه به شرح زیر است:

3- Roppolo H, Latchaw RE, Meyer JD, Curtis HD. Normal Pituitary gland: macroscopic anatomy-CT Correlation. AJNR 1983; 4: 927-35.

4- Haaga JR, Lanzieri CF, Gilkeson RC. CT and MR imaging of the whole body. Vol 1. 4th ed. Missouri: Mosby; 2003. p. 184-9.

5- Kucharczyk W, Davis DO, Kelly WM, Sze G, Norman D, Newton TH. Pituitary adenomas: High resolution MRI at 1.5 T. Radiology; 1986. 161: 761-5.

6- Aminoff J. Neurology and general medicine. 3rd ed. Newyork: churchill Livingstone; 2001. p. 383-9.

7- Orrison W JR. Neuroimaging. Vol 1. 1st ed. Philadelphia: WB Saunders Company; 2000. p. 683-5.

8- Ahmadi H, Larsson EM, Jinkins JR. Normal Pituitary gland: Coronal MR imaging of infundibular tilt. Radiology 1990; 177: 389-92.

9- Sutton D. Textbook of radiology and imaging. Vol 2. 7th ed. Edinburgh: Churchill Livingstone; 2003. p. 1750-1.

10- Rowland LP. Merritt's Neurology. 11th ed. Philadelphia: Lippincott Williams & Wilkins; 2005. p. 422-3.

11- Sartor K. Diagnostic and interventional neuroradiology: A multimodality approach. 2nd ed. Newyork: Thieme; 2002. p. 112.

12- Gillespie JE, Jackson A. MRI and CT of the brain. 1st ed. London: Arnold; 2000. p. 126-30.

13- Becker KL. Principles and practice of endocrinology and metabolism. 3rd ed. Philadelphia: Lippincott Williams & Wilkins; 2001. p. 223.

14- Nemoto Y, Inoue Y, Oda J, Takemoto K, Tanaka S, Onoyama Y. Thin section CT of normal pituitary glands. Radiat Med 1985; 3: 187-191.

15- Bergland R, Ray BS, Torack RM. Anatomical Variations in the pituitary gland and adjacent structures in 225 human autopsy cases. J Neurosurg 1968; 28: 93-9.

16- Peyster RG, Adler LP, Viscarello RR, Hoover ED, Skarzynski J. CT of the normal pituitary gland. Neuroradiology 1986; 28: 161-5.

۱- درصد فراوانی وجود انحراف طرفی ساقه غده هیپوفیز نرمال توسط MRI در افراد مورد مطالعه، ۴۰٪ (با فاصله اطمینان ۲۷٪-۵۳٪) بود که مشابه آمار خارجی (۶٪) می‌باشد.^(۸) بنابراین وجود انحراف طرفی ساقه غده هیپوفیز به تنهایی نمی‌تواند مطرح کننده وجود میکروآدنوم هیپوفیزی باشد، چون در افراد طبیعی جامعه ما نیز ممکن است این انحراف طرفی، با درصد بالایی وجود داشته باشد.

۲- موارد انحراف طرفی ساقه غده هیپوفیز نرمال در MRI، به علت موقعیت اکسنتریک غده هیپوفیز در جمجمه می‌باشد و تنها ۱- موارد مربوط به محل اتصال اکسنتریک ساقه به غده هیپوفیز است. این نتیجه مشابه آمارهای گزارش شده در مقالات خارجی است.^(۸)

۳- بین وجود و چگونگی انحراف طرفی ساقه غده هیپوفیز نرمال توسط MRI در دو جنس زن و مرد در مطالعه حاضر تفاوتی وجود نداشت.

۴- بین وجود انحراف طرفی ساقه غده هیپوفیز نرمال توسط MRI و چگونگی انحراف طرفی آن برحسب سن در مطالعه حاضر تفاوتی وجود نداشت. یعنی وجود انحراف طرفی ساقه غده هیپوفیز نرمال و چگونگی انحراف آن به سن یا جنس فرد ارتباطی نداشت.

در نهایت اینکه، به عنوان یک واریاسیون نرمال، تفاوتی بین افراد نرمال با ملیت ایرانی و آمار خارجی^(۸) از نظر انحراف ساقه هیپوفیز نرمال وجود ندارد؛ بنابراین انحراف ساقه هیپوفیز نرمال نیز نمی‌تواند در افراد جامعه ما به تنهایی مطرح کننده وجود میکروآدنوم هیپوفیزی باشد.

فهرست منابع

1- Newton DR, Dillon WP, Norman D, Newton TH, Wilson CB. Gd-DTPA enhanced MR imaging of pituitary adenomas. AJNR 1989; 10: 949-54.

2- Peck WW, Dillon WP, Norman D, Newton TH, Wilson CB. High-resolution MR imaging of pituitary microadenomas at 1.5 T: experience with Cushing diseases. AJNR 1988; 9: 1085-91.

A Survey of the Presence of Infundibular Tilt of Normal Pituitary Gland in Adults through MRI (Magnetic Resonance Imaging)

H. Hadizadeh Kharrazi, MD^I *Sh. Oveisgharan, MD^{II}

Abstract

Background & Aim: Magnetic resonance imaging (MRI) in the coronal plane before and after contrast is currently considered to be the most specific and sensitive technique for imaging pituitary gland. However, because of the false negative results of this method in the detection of pituitary microadenomas and the importance of finding these microadenomas, infundibular deviation or tilt in MRI is used to support the existence of pituitary microadenomas. This study was performed to determine the frequency of this tilt as a normal variant in adult Iranian population with no pituitary disease and to establish a normal base to facilitate the assessment of pituitary gland in neuroendocrine diseases and the detection of microadenomas.

Material & Method: This study was a cross-sectional observational prospective survey performed on coronal brain MRIs of 60 patients who had been examined for reasons other than pituitary disease in Hazrat – e – Rasoul Hospital from March until September 2004. The obtained data concerned sex, age, existence and type of infundibular tilt.

Results: 40% of the studied population had infundibular tilt of normal pituitary gland in MRI as a normal variation. This tilt was due to the lateral eccentricity of normal pituitary gland in relation to the midline of the brain in 26.7% of the above-mentioned cases and due to the eccentric insertion of pituitary stalk off the midline of the normal gland in the other 13.3%. There was no significant relationship between existence and type of infundibular tilt of normal pituitary gland in MRI and sex and age.

Conclusion: There was no significant difference in the frequency of infundibular tilt between Iranian population with no pituitary disease and the American study group. Therefore, with respect to the high frequency of stalk deviation of normal pituitary gland in Iranian population, such displacement should not be used by itself to support the presence of pituitary microadenoma in MRI.

Key Words: 1) Infundibular Tilt 2) Normal Pituitary Gland

3) MRI (Magnetic Resonance Imaging)

I) Assistant Professor of Radiology. Hazrat Rasoul-e-Akram Hospital. Niayesh St., Sattarkhan Ave., Iran University of Medical Sciences and Health Services. Tehran, Iran.

*II) Radiologist. Khatam-ol-Anbia Hospital. Saraban St., Esfahan University of Medical Sciences and Health Services. Natanz, Iran. (*Corresponding Author)*