

گزارش یک مورد ابتلا اولیه به کیست هیداتید مدیاستن

چکیده

زمینه و هدف: بیماری هیداتید، هنوز به عنوان یک مشکل بهداشتی در کشورهای مدیترانه‌ای و خاورمیانه نظیر ایران باقی مانده است. زندگی در مناطق روستایی و حومه، یک عامل خطر مهم برای این بیماری می‌باشد. این کیست‌ها معمولاً در کبد، ریه و مغز یافت می‌شوند. کیست‌های هیداتید مدیاستن، بسیار نادرند. هدف از این مقاله، معرفی یک مورد بسیار نادرتر و تقریباً منحصر به فرد از کیست هیداتید مدیاستن با تهاجم به ورید براکیوسفالیک راست است که با موفقیت تحت عمل جراحی قرار گرفته است.

معرفی بیمار: بیمار خانم ۳۷ ساله‌ای بود، که با شکایت تنگی نفس فعالیتی و با تشخیص کیست هیداتید مدیاستن، از طریق برش میداسترونوتومی تحت جراحی قرار گرفت. توده به ورید براکیوسفالیک چسبندگی داشت که ضمن برداشت کامل توده، ورید براکیوسفالیک صدمه دید که به صورت اولیه ترمیم گردید؛ در طی عمل جراحی دوم، ورید براکیوسفالیک با استفاده از Patch پری‌کاردیال ترمیم گردید و سندرم ورید اجوف فوقانی حاصله از آن، مرتفع گردید. نهایتاً بیمار با حال عمومی خوب ترخیص گردید و در پیگیری ۶ ماهه، عود یا مشکلی دیگر عارض نشد.

نتیجه‌گیری: کیست‌های اولیه هیداتید مدیاستن را باید در بیماران با توده مدیاستن در مناطق اندمیک کیست هیداتید در نظر گرفت. به دلیل عناصر حیاتی مجاور آن، این کیست‌ها باید بدون تاخیر، تحت درمان جراحی قرار گیرند.

کلیدواژه‌ها: ۱- کیست هیداتید ۲- مدیاستن ۳- براکیوسفالیک ۴- توده مدیاستن

*دکتر مجید مشک‌گو I
دکتر محمدعلی تقی‌پور II
دکتر امین شمس‌اختری III

تاریخ دریافت: ۸۴/۸/۲۸، تاریخ پذیرش: ۸۵/۱/۳۰

مقدمه

بیماری هیداتید، در مناطق اندمیک مثل نواحی خاورمیانه و مدیترانه، بخصوص کشورهای ایران و ترکیه، مشکل بسیار جدی بهداشتی و سلامت به شمار می‌آید. بدیهی است که محل زیست و جغرافیای آن، مهم‌ترین عامل خطر این بیماری است.^(۱-۳) بیماری هیداتید به طور اولیه در مناطق روستایی که تماس مکرر با گوسفند، گاو، بز و سگ دارند، اتفاق می‌افتد. این بیماری توسط لارو اکینوкокوس گرانولوزوس که انتشار جهانی دارد، ایجاد می‌شود. کیست هیداتید تمایل زیادی به کبد، ریه و مغز دارد، ولی مواردی از قرارگیری آن در محل‌های غیرشایع مثل مدیاستن گزارش شده است.^(۴-۶) در این مقاله به معرفی بالینی، تشخیصی و مشکلات درمانی و نتیجه درمانی یک بیمار مبتلا به کیست اولیه مدیاستن پرداخته می‌شود.

بیماری هیداتید، در مناطق اندمیک مثل نواحی خاورمیانه و مدیترانه، بخصوص کشورهای ایران و ترکیه، مشکل بسیار جدی بهداشتی و سلامت به شمار می‌آید. بدیهی است که محل زیست و جغرافیای آن، مهم‌ترین عامل خطر این بیماری است.^(۱-۳) بیماری هیداتید به طور اولیه در مناطق روستایی که تماس مکرر با گوسفند، گاو، بز و سگ دارند، اتفاق می‌افتد. این بیماری توسط لارو اکینوкокوس گرانولوزوس که انتشار جهانی دارد، ایجاد می‌شود. کیست هیداتید تمایل زیادی به کبد، ریه و مغز دارد، ولی مواردی از قرارگیری آن در محل‌های غیرشایع مثل مدیاستن گزارش شده است.^(۴-۶) در این مقاله به معرفی بالینی، تشخیصی و مشکلات درمانی و نتیجه درمانی یک بیمار مبتلا به کیست اولیه مدیاستن پرداخته می‌شود.

(I) استادیار و فوق تخصص جراحی قفسه سینه، بیمارستان حضرت رسول اکرم(ص)، خیابان ستارخان، خیابان نیایش، دانشگاه علوم پزشکی و خدمات بهداشتی - درمانی ایران، تهران، ایران (*مؤلف مسؤول).

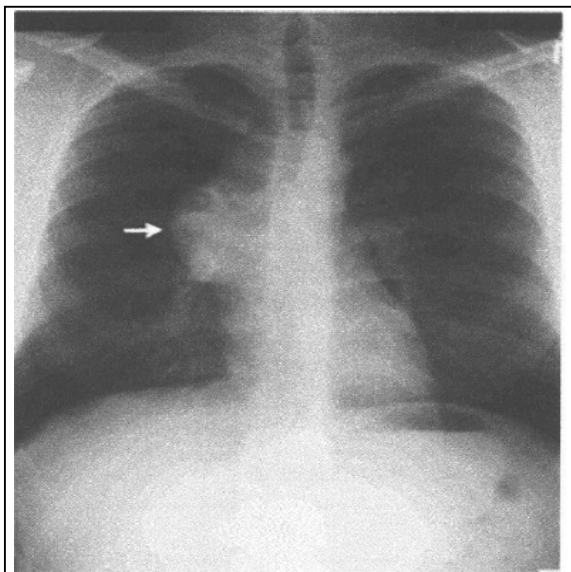
(II) دستیار جراحی عمومی، بیمارستان حضرت رسول اکرم(ص)، خیابان ستارخان، خیابان نیایش، دانشگاه علوم پزشکی و خدمات بهداشتی - درمانی ایران، تهران، ایران.
(III) پزشک عمومی.

معرفی بیمار

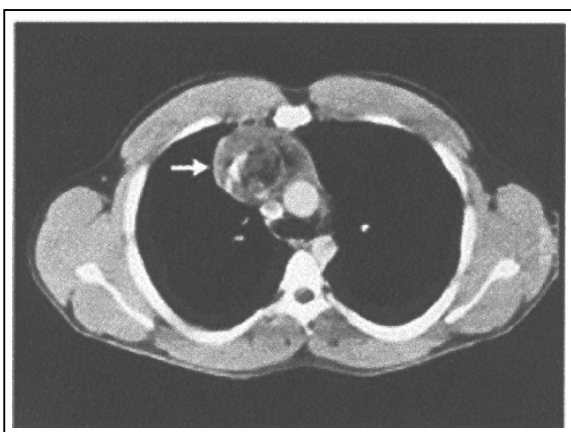
بیمار خانم ۳۷ ساله، اهل همدان و ساکن حومه کرج بود که سابقه هیچ گونه استعمال دخانیات را نداشت. این بیمار به دلیل تنگی نفس از حدود ۱ سال قبل به مرکز درمانی بیمارستان حضرت رسول اکرم(ص) مراجعه کرده بود. در ابتدا، تنگی نفس بیمار فعالیتی بوده ولی در مدت ۶ ماه تشدید شده بود، به گونه‌ای که هنگام مراجعه، تنگی نفس با درجه فعالیتی کلاس ۳ (Functional class III) و بدون شواهدی از تنگی نفس حمله‌ای شبانه و تنگی نفس وضعیتی (Orthopnea) داشت. بیمار مکرراً به دلیل تنگی نفس به متخصصین داخلی و قلب مراجعه کرده بود که بررسی‌های لازم از نظر آمبولی ریه، نارسایی قلبی و بیماری‌های انسدادی و محدود کننده ریوی انجام شده بود که نتایج همگی، منفی بود.

در بدو مراجعه بیمار به این مرکز، علایم حیاتی وی پایدار بود و بیمار بدحال (ill) نبود و در ضمن دیسترس تنفسی نیز نداشت. بیمار سابقه‌ای از کاهش وزن را ذکر نمی‌کرد، نبض‌های بیمار پر و قرینه بود و سیانوز در صورت و اندام‌ها وجود نداشت. در معاینه، قفسه سینه فاقد دفورمیتی و حرکات آن قرینه بود. سمع ریه‌ها پاک و طبیعی بود و صدای اضافی در سمع قلب و ریه شنیده نمی‌شد. معاینه شکم نکته‌ای نداشت و معاینات عصبی، عضلانی و اندام‌ها نیز نکته خاصی نداشت.

در گرافی بعمل آمده از قفسه سینه، توده‌ای بدون حاشیه واضح در مדיاستن قدامی مشهود بود که نقاطی از کلسیفیکاسیون در آن رویت می‌شد (شکل شماره ۱). ضایعه دیگری در عکس قفسه سینه دیده نمی‌شد، با توجه به نتایج عکس قفسه سینه، از بیمار Helical CT Scan بعمل آمد (شکل شماره ۲) که در آن، یک توده مولتی کیستیک در مדיاستن قدامی وجود داشت که عناصر مדיاستن بویژه تراشه و آئورت را کاملاً جابه‌جا کرده بود. در گزارش رادیولوژی، لنفوم، تراتوم و تیموم مطرح شده بود و تیرویید رترواسترنال رد شده بود.



شکل شماره ۱- عکس رادیوگرافی قفسه سینه و ریتین در بیمار مبتلا به کیست هیداتید مדיاستن مورد گزارش در این مقاله. (توده‌ای بدون حاشیه واضح در مדיاستن قدامی با نقاطی از کلسیفیکاسیون در آن رویت می‌شود)



شکل شماره ۲- Helical CT Scan قفسه سینه و ریتین در بیمار مبتلا به کیست هیداتید مدياستن مورد گزارش در این مقاله. (یک توده مولتی کیستیک در مدياستن قدامی که عناصر مدياستن بویژه تراشه و آئورت را کاملاً جابه‌جا کرده است)

در اکوکاردیوگرافی انجام شده، کسر تخلیه‌ای (Ejection Fraction) برابر ۶۲٪ بود و تمامی یافته‌های اکوکاردیوگرافی، طبیعی بود. از بیمار آزمایش عملکرد ریوی (pulmonary function test=PFT) بعمل آمد که

۱۰×۵ سانتی‌متر و با اکوی طبیعی مشهود بود. پانکراس تا حد قابل بررسی به وسیله سونوگرافی، نمای طبیعی داشت. مثانه ضخامت جدار طبیعی داشت و سنگ و اتساع قسمت انتهایی حالب‌ها مشاهده نشد. رحم ابعاد ۸×۴ سانتی‌متر و اکوی طبیعی داشت. تصویر IUD (Intra uterine device) داخل رحم مشخص بود. ضایعه فضاگیر در کبد و طحال مشاهده مشخص نبود. ضایعه فضاگیر در کبد و طحال مشاهده نمی‌شد. با توجه به سونوگرافی کاملاً طبیعی شکم و لگن و عدم وجود علامت بالینی، لزومی بر انجام CT Scan شکم و لگن احساس نشد.

برای بیمار با توجه به عکس رادیوگرافی و Helical CT Scan قفسه سینه (توده کیستیک با نواحی کلسیفیکاسیون و نمای شن ریزه داخل کیست) و نیز وجود ائوزینوفیلی در آزمایش کامل خون و طبیعی بودن سایر آزمایشات و معاینات، تشخیص کیست هیداتید مطرح شد.

با تشخیص کیست هیداتید در مدیاستن، بیمار پس از آمادگی‌های لازم به اتاق عمل منتقل گردید. پس از پرپ و درپ، تحت بیهوشی عمومی و در وضعیت طاق‌باز (supine) با انسیزیون میداسترنوتومی، قفسه سینه بیمار باز شد و پس از برقراری exposure لازم، یک توده قابل لمس مولتی‌کیستیک منطبق بر روی تیموس به ابعاد تقریبی ۶/۴×۸/۹ سانتی‌متر مشهود بود که از قسمت تحتانی گردن تا روی قلب ادامه داشت و ابعاد آن حدوداً با مشاهدات سی‌تی‌اسکن مطابقت داشت. توده مزبور به پریکارد، تیموس، پلور هر دو ریه و ورید بی‌نام چسبندگی داشت.

از قسمت دمی (Caudal) توده، اقدام به جداسازی (Dissection) توده از روی پریکارد شد که چسبندگی مختصر آن به پریکارد، کاملاً آزاد شد. توده به لوب فوقانی هر دو ریه راست و چپ چسبندگی مختصری داشت که به راحتی با جداسازی ناحیه‌ای و باز کردن هر دو پلور، آزاد شد و برای بیمار لوله قفسه سینه (Chest Tube) گذاشته شد. نکته مهمی که در مورد این توده وجود داشت و آن را از موارد قبلی کیست‌های هیداتید مدیاستن قدامی متمایز می‌کرد، چسبندگی شدید قسمت فوقانی خلفی توده به ورید

نتایج آن به طور مشروح در جدول شماره ۱ آمده است.

آزمایش هم‌آگلوتیناسیون غیرمستقیم (IHT) = Indirect hemagglutination test) بیمار، مثبت بود. در آزمایش کامل خون قبل از عمل بیمار، ائوزینوفیلی وجود داشت (جدول شماره ۱).

جدول شماره ۱- نتایج آزمایشات بیمار مورد بررسی قبل از عمل

جراحی			
CBC			
WBC	۹۸۰۰ /ml	Blood Sugar	۸۴ mg/dl
Lymp	٪۲۲	BUN	۱۳ mg/dl
PMN	٪۶۲	Creatinin	۱ mg/dl
Eos	٪۱۲	Na	۱۳۶ mEq/L
Hb	۱۴/۲mg/dl	K	۳/۸ mEq/L
Hct	٪۴۴	PT	۱۳ Sec
Plt	۲۰۵۰۰۰ /ml	INR	۱
ABG		PTT	۳۰ Sec
PH	۷/۴	PFT	
PCO ₂	۳۹/۱ mmHg	FEV ₁	۲/۷۷ Lit
HCO ₃	۲۳/۸ mEq/L	FVC	۸۱/۸۸ ٪
PO ₂	۹۱ mmHg	FEV ₁ /FVC	۸۱/۸۸ ٪
O ₂ sat	٪۹۸	PFF	۶/۵۵

از بیمار، CT Scan مغز بعمل آمد که کاملاً طبیعی و بدون شواهدی از تهاجم بود. در سونوگرافی شکم و لگن، کبد دارای اندازه (۱۱۸ میلی‌متر در خطر میدکلاویکولار) و اکوی طبیعی بود. مجاری صفراوی و عروق داخل کبدی، نمای طبیعی داشتند. اندازه قطر مجرای صفراوی مشترک (Common bil duct=CBD) برابر ۴ میلی‌متر و قطر ورید پورتال برابر ۸ میلی‌متر بود. کیسه صفرا، منقبض و تا حد قابل بررسی، خالی از هر گونه سنگ و یا شن‌ریزه (Sludge) بود. کلیه چپ دارای طول ۱۰۱ میلی‌متر و ضخامت پارانشیم ۱۵ میلی‌متر و کلیه راست دارای طول ۱۰۹ میلی‌متر و ضخامت پارانشیم ۱۴/۵ میلی‌متر با اکوی طبیعی بود. سنگ و هیدرونفروز در کلیه‌ها مشاهده نشد. طحال به ابعاد

تشخیص‌های افتراقی بود. درمان با انوکسپارین و هیدروکورتیزون برای بیمار شروع شد که ادم بیمار اندکی کاهش یافت. پس از اطمینان از پایدار بودن علائم حیاتی بیمار، اکوکاردیوگرافی و سونوگرافی داپلر از عروق اصلی قفسه سینه انجام شد که تشخیص تنگی خفیف ورید براکیوسفالیک مطرح گردید و طی مشاوره با جراحان قلب و با توجه به شرایط همودینامیک پایدار بیمار و سن پایین وی، توصیه به عمل جراحی مجدد گردید.

در روز پنجم بعد از عمل جراحی اول، بیمار پس از پرپ و درپ، مجدداً از همان برش میداسترنوتومی قبلی باز شد و محل اتصال ورید بی نام راست و چپ به ورید اجوف فوقانی که کاملاً دوخته شده بود، پس از کنترل قسمت پروگزیمال و دیستال و برقراری شانته بین ورید بی نام چپ و دهلیز راست، محل دوخته شده، دوباره باز شد و با دو پیچ بزرگ پریکاری، محل اتصال دو ورید بی نام به ورید اجوف فوقانی ترمیم شد. پس از هموستاز و گذاشتن لوله قفسه سینه (Chest Tube)، استرنوم مجدداً با روش ذکر شده، بسته شد.

بعد از عمل جراحی، بیمار تحت اکوکاردیوگرافی از راه مری (Transesophageal echocardiography=TEE) قرار گرفت که ورید اجوف تحتانی سایز طبیعی (قطر= ۱/۷ سانتی‌متر) و کلاپس تنفسی طبیعی داشت. قسمت کرانیال ورید اجوف فوقانی در حدود ۱/۵ سانتی‌متر زیر محل اتصال وریدهای بی نام راست و چپ، جریان توربولانت شدیدی داشت، که با احتمال زیاد به علت دستکاری قبلی جراحی بر روی ورید اجوف فوقانی بود. میزان حداکثر سرعت جریان در آن برابر ۱/۹ متر در ثانیه و میزان فشار داخل آن برابر ۴/۰ میلی‌متر جیوه بود، اما با تزریق محلول نمکی، انسدادی در جریان ورید اجوف فوقانی به دهلیز راست رویت نشد. افیوژنی در پریکار مشاهده نشد.

ادم سر و گردن و اندام فوقانی راست بیمار، بعد از عمل به سرعت بهبود یافت و بیمار با حال عمومی خوب در روز دهم بعد از عمل جراحی اول با دستور دارویی آلبندازول برای زمینه کیست هیداتیدش از بیمارستان ترخیص

براکیوسفالیک بود که علی‌رغم دیسکشن ظریف ناحیه، آسیب مختصری به این ورید وارد شد که ترمیم آسیب با نخ پرولن ۲-۰ انجام گرفت. در حین جداسازی توده از مדיاستن، به طور غیرعمدی و تصادفی، توده پاره شد و کیست‌های متعدد داخل آن رویت شد. تمام این کیست‌های دختر خارج گردید و جدار کیست تا حد امکان از روی پریکار و ورید بی‌نام برداشته شد و جهت پاتولوژی فرستاده شد. پس از اطمینان از تخلیه کامل کیست و مדיاستن، داخل مדיاستن با نیترات نقره ۵/۰٪ شستشو داده شد و سپس سه عدد لوله قفسه سینه (Chest Tube) یکی در همی توراکس راست و دیگری در همی توراکس چپ و سومی در مدياستن قدامی گذاشته شد و ثابت گردید. جهت بستن مدياستن قدامی، استرنوم با وایر، زیر جلد با ویکریل ۱ و پوست با نایلون ۳-۰ دوخته شد. در انتهای عمل، دست راست بیمار مختصری متورم و ادماتو شد. بیمار پس از هوشیاری موفقیت‌آمیز به بخش مراقبت‌های ویژه (Intensive care unit=ICU) منتقل گردید و تحت مراقبت کامل و چک مکرر علائم حیاتی قرار گرفت.

تشخیص کیست هیداتید، براساس گزارش پاتولوژی نمونه‌های ارسالی مورد تایید قرار گرفت. گزارش پاتولوژی بدین صورت بود که نمونه دریافت شده در فرمالین، حاوی یک ضایعه کیستیک قبلاً باز شده بزرگ به ابعاد ۴×۷×۱۰ سانتی‌متر همراه با تعدادی کیست کوچک ژلاتینی کرم رنگ بود. سطح خارجی کیست بزرگ دارای رنگ کرم - قهوه‌ای بود و ضخامت جدار این کیست ۰/۶ سانتی‌متر بود. مقاطع بدست آمده از جدار کیست متشکل از یک لایه زیای داخلی و یک لایه کیتینی خارجی بود و سلولهای التهابی مزمن در آن ارتشاح یافته بودند که عمدتاً لنفوسیت، پلاسموسیت و سلولهای غول‌آسا بودند. پروتوسکولیکس‌ها در کیست شناسایی گردیدند و تشخیص کیست هیداتید همراه با واکنش گرانولوماتوز مطرح شد.

روز بعد از عمل، بیمار دچار ادم نسبتاً شدید صورت و اندام فوقانی راست شد که با توجه به آسیب وارده بر ورید براکیوسفالیک، تشخیص سندرم ورید اجوف فوقانی (Superior vena cava syndrome=SVCS) در صدر

گردید.^(۵، ۶) بیمار به مدت ۶ ماه پیگیری شد و عود بیماری در وی دیده نشد.

بحث

اکینوкокوس گرانولوزوس، انگلی است که در ژژونوم سگسانان زندگی می‌کند، تخم‌های این انگل در مدفوع این حیوانات وجود دارند. از تخم‌های بلعیده شده توسط میزبان واسط (گاو، گوسفند و انسان)، لاروهای در دئودنوم آزاد می‌شوند که از مخاط روده عبور کرده، وارد گردش خون پورت می‌شوند. اغلب این لاروها در کبد به دام می‌افتند اما عده‌ای نیز از سد کبدی عبور کرده و به سایر اعضا می‌رسند.

کیست‌های هیداتید مدیاستن بسیار نادرند. از میان توده‌های مدیاستن حدوداً ۱٪ موارد را ضایعات کیستیک تشکیل می‌دهند که به طور تصادفی و یا در جریان بررسی مشکلات علامت‌دار مدیاستن شناسایی می‌شوند.^(۷-۱۱) کیست‌های برونکوژنیک، پلوروپریکاریال، تیموسی و داخل جداری مری، لنفانژیوم‌ها و منگوسل‌های قدامی ممکن است در مدیاستن یافت شوند. در مطالعات قبلی، کیست‌های هیداتید مدیاستن، کمتر از ۰/۵٪ کیست‌های هیداتید داخل قفسه سینه را به خود اختصاص داده‌اند.^(۶) ایران یکی از مناطق اندمیک بیماری هیداتید است و کلاً این بیماری در منطقه مدیترانه و خاورمیانه شیوع نسبتاً بالایی دارد.

بطور کلی، تشخیص اکینوкокوزیس مدیاستن صرفاً براساس شواهد بالینی یا رادیولوژیک مقدور نیست و کیست هیداتید مدیاستن در لیست تشخیص‌های افتراقی سایر ضایعات کیستیک مدیاستن قرار دارد. به نظر می‌رسد که بهترین روش تشخیصی، ارزیابی بالینی، رادیولوژیک و آزمایشگاهی و توجه به موقعیت جغرافیایی و اپیدمیولوژیک دقیق بیماران مشکوک است.^(۱۲، ۱۳)

از نظر آزمایشگاهی در تشخیص این بیمار از تست همالگوئیناسیون غیرمستقیم استفاده شده است که نتایج مثبت و منفی کاذب آن نسبت به روش Weinberg کمتر است.^(۴، ۵، ۱۰-۸) البته وجود آئوزینوفیلی در آزمایش کامل

خون قبل از عمل بیمار نیز کمک کننده بوده است. در عمل جراحی به دلیل قرارگیری این کیست در مدیاستن قدامی از روش میداسترنوتومی استفاده شده است.

اگر چه در طی مدت پیگیری بیمار، علایمی از عود بیماری مشاهده نشد و علایم شکمی در بیمار وجود نداشت، ولی با توجه به دقت بالاتر CT Scan در تشخیص ضایعات داخل شکمی، به نظر می‌رسد که انجام CT Scan شکمی قبل از عمل جراحی بهتر از انجام سونوگرافی باشد، هر چند که انجام سونوگرافی توسط یک فرد متخصص و با تجربه در این زمینه ارزشمند می‌باشد.

باید توجه داشت که در این بیمار، تعجیل در ترمیم ورید بی‌نام سبب تنگی در ورید اجوف فوقانی گردید که خوشبختانه با عمل جراحی مجدد، مرتفع گردید. دقت و توجه کافی در طی اعمال جراحی مشابه می‌تواند از بروز این مشکلات بکاهد. در هر صورت معاینه کامل پس از عمل جراحی می‌تواند بسیاری از عوارض عمل جراحی را قبل از بروز عوارض برگشت‌ناپذیر و یا مهلک مشخص کند که قویاً توصیه می‌گردد.

کیست هیداتید می‌بایست در طی عمل جراحی تا حد امکان بدون صدمه و پاره شدن و به طور کامل خارج گردد اما در طی عمل جراحی این بیمار، پارگی کیست و رها شدن کیست‌های دختر رخ داد که با استفاده از نیترات نقره ۰/۵٪ و شستشوی مدیاستن به طور موفق، بقایای ناشی از کیست‌ها از بین رفتند.

به طور خلاصه، کیست هیداتید جزو کیست‌های نادر مدیاستن می‌باشد و آنچه که این مورد را نسبت به بقیه موارد نادر گزارش شده کیست هیداتید در جهان، متمایزتر ساخته است، تهاجم و چسبندگی آن به ورید براکیوسفالیک است و از طرف دیگر در مواردی که تهاجم کیست به ساختارهای حیاتی وجود دارد، به جای برداشتن کامل آن، گاه از برداشتن ناقص (partial pericystectomy) استفاده می‌شود.^(۴، ۱۱، ۱۲) در مورد این بیمار، برداشتن کیست به طور کامل انجام گردید و در پیگیری ۶ ماهه بعد از عمل نیز هیچ گونه شواهدی مبنی بر عود یا عوارض وجود نداشته است.

فهرست منابع

- 1- Petersen C, Mills J. Parasitic infections. In: Murray JF, Nadel JA. Textbook of Respiratory medicine. 3rd ed. Philadelphia: Saunders Company; 2000. p. 1201-43.
- 2- Braunwald E, Harrison TR, Fauci AS. Harrison's principles of internal medicine. 15th ed. New York: MC Graw Hill Companies; 2001. p. 1446-53.
- 3- Fishman AP, Elison J. Fishman's pumonary disease & disorders. 3rd ed. New York: MC Graw Hill Companies; 1997. p. 533-75.
- 4- Shields TW. Mesothelial & other less common cysts of the mediastinum. In: Shields TW. General thoracic surgery . 5th ed. Philadelphia: Lippincott Williams & Wilkins; 2005. p. 2423-35.
- 5- Eroglu A, Kurkcuoglu C, Karaoglanoglu N, Kayna CTH, Onbas O. Primary hydatid cysts of the mediastinum. European Journal of Cardio-thoracic Surgery 2002; 22: 599-601.
- 6- Shantz PM. Echinococcosis. In: Geurrant RL, Walker DH, Weller PF. Tropical Infectious diseases. Principles, Pathogenes & Practice. 4th ed. Philadelphia: Churchill Livingstone; 1999: 1005-25.
- 7- Erzurumlu K, Hkelek M, Gonlusen L, Tas K, Amanvermez R. The effect of Albendazole on the prevention of secondary hydatidosis. Hepatogastroentology 2000; 47: 247-50.
- 8- Davis RD, Oldham HN, Sabiston DC. Primary cysts and neoplasms of the mediastinum: recent changes in clinical presentation, methods of diagnosis, management and results. Ann Thoracic Surgery 1987; 44: 229-37.
- 9- Biava MF, Dao A, Fortier B. Laboratory diagnosis of cystic hydatid disease. World J Surg 2001; 25: 10-14.
- 10- Zarzosa MP, Orduna Domingo A, Gutierrez P. Evaluation of six serological tests in diagnosis and postoperative control of pulmonary hydatid disase patients. Diagn Microbiol Infect Dis 1999; 35: 255-62.
- 11- Dogan R, Yuksel M, Cetin G, Suzer K, Alp M, Kaya S. et al. Surgical treatment of hydatid cysts of the lung: Report on 1055 patients. Thorax 1989; 44: 192-9.
- 12- Burgos L, Baquerizo A, Munoz W, Aretxabala X, Solar C, Fonseca L. Experience in the surgical treatment of 331 patients with pulmonary hydatidosis. J Thorac Cardiovasc Surg 1991; 102: 427-30.

A Case Report of Primary Hydatid Cyst of the Mediastinum

**M. Moshkgo, MD* ^I *M.A. Taghipoor, MD* ^{II} *A. Shams Akhtari, MD* ^{III}

Abstract

Introduction: Hydatid disease remains a health problem for Mediterranean and Far Eastern countries such as Iran. Living in rural or suburban areas is an important risk factor for the disease. These cysts are usually located in the liver, lung, and brain and mediastinal hydatid cysts are rarely found. The objective of this investigation was to present a very rare and nearly unique case of mediastinal hydatid cyst with invasion to right brachiocephalic vein. The patient underwent an operation successfully.

Case Report: A 37-year-old female who was complaining of exertional dyspnea underwent an operation with the diagnosis of mediastinal hydatid cyst. Surgical approach was midsternotomy and because of the above-mentioned invasion, brachiocephalic vein was injured during dissection. However, the vein was repaired with a pericardial patch during the second operation and resulted SVC(superior vena cava) syndrome was resolved too. No recurrence was seen in a period of 6 month follow-up.

Conclusion: Primary hydatid cysts of the mediastinum are distinct clinical entities that should be considered in a patient with a mediastinal mass who lives in endemic regions and because of surrounding vital structures, the cyst should be removed surgically without delay.

Key Words: 1) Hydatid Cyst 2) Mediastinum 3) Brachiocephalic 4) Mediastinal Mass

*I) Assistant Professor of Thoracic Surgery. Hazrat Rasoul-e-Akram Hospital. Niayesh St., Sattarkhan Ave., Iran University of Medical Sciences and Health Services. Tehran, Iran. (*Corresponding Author)*

II) Resident of General Surgery. Hazrat Rasoul-e-Akram Hospital. Niayesh St., Sattarkhan Ave., Iran University of Medical Sciences and Health Services. Tehran, Iran.

III) General Practitioner.