



## بررسی یافته‌های اولتراسونیک تاندون بای سپس و سوپراسپیناتوس در بیماران همودیالیزی مزمن مراجعه‌کننده به بیمارستان رسول اکرم (ص) تهران

**نینا کریمی بابا احمدی:** دستیار فوق تخصصی روما تولوژی، دانشگاه علوم پزشکی ایران، ایران  
**ناهید کیانمهر:** استاد روماتولوژی، بیمارستان حضرت رسول اکرم، دانشگاه علوم پزشکی ایران، تهران، ایران  
**طیب رمیم:** گروه مدیریت اطلاعات سلامت، دانشکده مدیریت و اطلاع رسانی پزشکی، دانشگاه علوم پزشکی ایران، ایران  
**حمیدرضا سامی مقام:** استاد نفرولوژی، دانشکده پزشکی، دانشگاه علوم پزشکی هرمزگان، بندرعباس، ایران  
**اعظم صامعی:** گروه علوم آزمایشگاهی، دانشکده پیراپزشکی، دانشگاه علوم پزشکی کاشان، کاشان، ایران  
**انوشه حقیقی:** استاد روماتولوژی، بیمارستان حضرت رسول اکرم، دانشگاه علوم پزشکی ایران، تهران، ایران (\*نویسنده مسئول) [haghighi.a@iums.ac.ir](mailto:haghighi.a@iums.ac.ir)

### چکیده

#### کلیدواژه‌ها

اولتراسونوگرافی،  
تاندون بای سپس،  
تاندون سوپراسپیناتوس،  
همودیالیز مزمن

تاریخ دریافت: ۱۴۰۰/۰۷/۱۶

تاریخ چاپ: ۱۴۰۰/۱۲/۰۷

**زمینه و هدف:** اولتراسونوگرافی به عنوان روشی ارزان، غیر تهاجمی و دردسترس برای تشخیص ضایعات تاندونی بخصوص در افراد دیالیزی تازگی دارد. لذا مطالعه حاضر با هدف بررسی یافته‌های اولتراسونیک تاندون بای سپس و سوپراسپیناتوس در بیماران همودیالیزی مزمن در مقایسه با بیماران غیردیالیزی انجام شد.

**روش کار:** مطالعه حاضر به صورت مورد شاهدهی در بیماران مراجعه‌کننده به تحت همودیالیز در واحد دیالیز بیمارستان آموزشی درمانی رسول اکرم (ص) انجام شد. معیارهای ورود شامل ابتلا به بیماری نارسایی پیشرفته کلیوی و همودیالیز منظم برای حداقل ۶ ماه به صورت سه بار در هفته و در هر جلسه ۴ ساعت بود. گروه کنترل از میان افراد سالم داوطلب انتخاب شدند.

**یافته‌ها:** در مدت زمان در نظر گرفته شده برای مطالعه تعداد ۶۰ نفر (۳۰ بیمار دیالیزی به عنوان گروه بیمار و ۳۰ فرد سالم به عنوان گروه کنترل) که دارای شرایط ورود به مطالعه بودند وارد مطالعه شدند. گروه‌های مورد مطالعه از نظر سن، وزن و شاخص توده بدنی اختلاف آماری معنی‌داری نداشتند. مقطع عرضی تاندون سوپراسپیناتوس در سمت راست در بیماران به مقدار معنی‌داری بالاتر از افراد سالم بود. میانگین الاستوگرافی تاندون بای پس سمت چپ در بیماران به میزان معنی‌داری بیشتر از افراد سالم بود. این پارامتر در تاندون سوپراسپیناتوس تفاوت معنی‌داری نداشت. اختلاف آماری معنی‌داری میان سطوح مختلف PTH و ضخامت و سطح مقطع تاندون وجود نداشت.

**نتیجه‌گیری:** یافته‌های به دست آمده از مطالعه نشان داد که در گروه بیماران ضخامت و سطح مقطع تاندون بای پس راست و چپ یکسان ولی سطح مقطع تاندون سوپراسپیناتوس راست بالاتر از گروه کنترل بود. بررسی شاخص‌های الاستوگرافی نشان‌دهنده تغییر قابل توجهی در الاستیسیته تاندون در بیماران دیالیزی نسبت به افراد سالم نبود.

**تعارض منافع:** گزارش نشده است.

**منبع حمایت‌کننده:** حامی مالی ندارد.

شیوه استناد به این مقاله:

Karimi Baba Ahmadi N, Kianmehr N, Ramim T, Samimagham H, Samei A. Ultrasonic Examination of Biceps and Supraspinatus Tendons in Patients with Chronic Hemodialysis, Referring to Rasoul Akram Hospital in Tehran. Razi J Med Sci. 2021;28(12):195-205.

\*انتشار این مقاله به‌صورت دسترسی آزاد مطابق با 3.0 CC BY-NC-SA صورت گرفته است.

## Ultrasonic Examination of Biceps and Supraspinatus Tendons in Patients with Chronic Hemodialysis, Referring to Rasoul Akram Hospital in Tehran

**Nina Karimi Baba Ahmadi:** Rheumatology Fellow, Department of Rheumatology, Iran University of Medical Sciences, Iran  
**Nahid Kianmehr:** Professor of Rheumatology, Department of Rheumatology, Iran University of Medical Sciences, Tehran, Iran

**Tayeb Ramim:** Department of Health Information Management, School of Health Management and Information Sciences, Iran University of Medical Sciences, Tehran, Iran

**HamidReza Samimaghani:** Professor of Nephrology, Department of nephrology, School of medicine, Hormozgan University of Medical Sciences, Bandar-abbas, Iran

**Azam Samei:** Department of Laboratory Sciences, School of Paramedical Sciences, Kashan University of Medical Sciences, Kashan, Iran

**Anousheh Haghighi:** Professor of Rheumatology, Department of Rheumatology, Iran University of Medical Sciences, Tehran, Iran (\*Corresponding author) [haghighi533@yahoo.com](mailto:haghighi533@yahoo.com)

### Abstract

**Background & Aims:** Tendinopathy is defined as an overuse injury that is histologically associated with tenocyte proliferation, collagen fiber degradation, and increased non-collagen matrix, fluid accumulation between fibers, capillary proliferation, and calcification. Early diagnosis of tendinopathy is important in order to prevent severe tendon damage or even rupture. Tendinopathies, especially of the shoulder tendons, are common in hemodialysis patients due to loss of tendon elasticity and weakening of the structures, uremic toxins, accumulation of  $\beta$ 2-microglobulin and malnutrition. Tendon rupture is a complication of several disorders including chronic kidney disease and hemodialysis, systemic lupus erythematosus, gout, rheumatoid arthritis, diabetes mellitus, obesity and trauma. Bone changes and soft tissue calcification, spontaneous tendon rupture are some of the factors that can increase tendon thickness in chronic kidney disease patients. The tendons most affected are the quadriceps tendon, the patella tendon, and the Achilles tendon. There has also been a rare case of abdominal muscle tendon in a hemodialysis patient. Secondary hyperparathyroidism is an important factor in tendon rupture. In all patients with elevated Parathyroid hormone (PTH) levels, the risk of spontaneous tendon rupture increases, and there is also an increase in this risk in patients treated with quinolones and steroids. Although magnetic resonance imaging (MRI) and computerized tomography (CT) scan are the main diagnostic methods for assessing joint and surrounding joint pathology worldwide, diagnostic ultrasound has become increasingly used to assess musculoskeletal structure. Ultrasonography (US) is used to evaluate the superficial tendons and ligaments that attach to the joint. The device can detect the presence and features of joint fibrosis, bursae or joint cysts, and can also detect abnormal structures in the joints. Ultrasonography is an effective, inexpensive imaging modality in the evaluation of tendons and is an affordable way to diagnose tendon lesions, especially in dialysis patients. Ultrasonography has been shown to be a successful imaging modality for diagnosis of tendinopathies of shoulder. Early diagnosis of tendinopathies and conservative treatment are essential to prevent severe tendon damage or even rupture. Changes in tissue elasticity can be detected by USE before being detected on B-mode ultrasonography. Elastography methods use changes in soft tissue elasticity as a result of specific pathological or physiological processes. For example, many solid tumors are mechanically different from the surrounding healthy tissue. Also, fibrosis associated with chronic liver disease makes liver tissue harder than normal tissue. In this way, elasticity methods can be used to distinguish involved tissues from natural tissue for diagnostic applications. In recent years, this method has been used to evaluate liver fibrosis or to characterize breast lesions. Ultrasound elasticity test can provide more complete

### Keywords

Ultrasonography,  
Biceps tendon,  
Supraspinatus tendon,  
Chronic hemodialysis

Received: 08/10/2021

Published: 26/02/2022

information about tissue hardness along with other measured parameters In some studies, tendon ultrasound showed the presence of calcified tissue and increased tendon thickness, which was positively correlated with parathyroid hormone level and duration of dialysis. This correlation was more significant with the increase of parathyroid hormone. Studies show a significant increase in the thickness of the supraspinatus tendon, biceps tendon, triceps tendon and sub scapular tendon in hemodialysis patients. Therefore, the aim of this study was to evaluate the ultrasound findings of biceps and supraspinatus tendons in chronic hemodialysis patients compared to non-dialysis patients.

**Methods:** The present study was performed as a case-control study in hemodialysis patients referred to Rasoul Akram Hospital, Tehran. Inclusion criteria included advanced renal failure and regular hemodialysis for at least 6 months three times a week for 4 hours per session. The control group was selected from healthy volunteers.

This study was approved with the ethics ID IR.IUMS.FMD.REC.1399.355. First, written consent was obtained from the individuals to enter the study. After obtaining written patient consent, complete patient history and laboratory data (CBC performed on Cell Dyn 1700; serum BUN and creatinine, serum calcium, serum phosphate (PO<sub>4</sub>), performed with BioLis24I autoanalyzer and stable PTH level Or iPTH was measured on ELISA kits developed by GenWay Biotech. The sonographic evaluation was performed by an experienced rheumatologist using a supersonic device with a linear probe at a frequency of 5.5-7 MHz. The use of ultrasonography due to the high accuracy in the diagnosis of various tendon disorders is either incomplete or complete. The presence of focal or diffuse heterogeneity in tissues with the presence of hypoechogenicity foci, swelling, and calcification in the tendon sheath or soft tissues around the tendon, irregular tendon margins, and fluid accumulation were among the sonographic findings. The data were collected in a checklist designed by the researcher based on the variables and evaluations performed.

Data were analyzed using SPSS version 22. First, the variables were tested using the Kolmogorov-Smirnov criterion. Quantitative data were expressed as mean  $\pm$  standard deviation and qualitative data were expressed as frequency and percentage. Significance level was determined at  $P < 0.05$ .

**Results:** During the study period, 60 people (30 dialysis patients as a patient group and 30 healthy individuals as a control group) who met the inclusion criteria were included in the study. There was no statistically significant difference between the studied groups in terms of age, weight and body mass index. The cross-sectional area of the supraspinatus tendon on the right side was significantly higher in patients than in healthy individuals. The mean elastography of the left biceps tendon in patients was significantly higher than healthy individuals. This parameter was not different in the supraspinatus tendon. There was no statistically significant difference between different levels of PTH and tendon thickness and cross sectional area. In the present study, the elastographic indices of right and left biceps and supraspinatus tendons were not statistically significant in almost all parts of the tendons of patient group in comparison with healthy group. This finding confirms the effect of the other factors on the elasticity of the tendon along with its thickness and cross sectional area. In the study of correlation between elastography of biceps and supraspinatus tendons with age, PTH and tendon thickness, it was found that there is no statistically significant relationship between the mentioned variables and elastography.

**Conclusion:** In the present study, ultrasound indices of different parts of biceps and supraspinatus tendons of the right and left shoulders of patients and control group were compared with each other. Although it was not statistically significant in most cases, these indicators were generally higher in patients than healthy individuals. Findings of the present study showed that in the patient group, the thickness and cross-sectional area of the right supraspinatus was higher than the control group. Evaluation of ultrasonographic indices did not show a significant change in tendon elasticity in dialysis patients compared to healthy individuals.

**Conflicts of interest:** None

**Funding:** None

**Cite this article as:**

Karimi Baba Ahmadi N, Kianmehr N, Ramim T, Samimagham H, Samei A. Ultrasonic Examination of Biceps and Supraspinatus Tendons in Patients with Chronic Hemodialysis, Referring to Rasoul Akram Hospital in Tehran. *Razi J Med Sci.* 2021;28(12):195-205.

\*This work is published under CC BY-NC-SA 3.0 licence.

## مقدمه

تانديوپاتي به عنوان يك آسیب ناشی از استفاده بیش از حد تعريف شده است که از نظر بافت‌شناسی با پرولیفراسیون تنوسیت‌ها، تخریب فیبر کلاژن، افزایش ماتریکس غیر کلاژنی، تجمع مایع بین فیبرها، پرولیفراسیون مویرگی و کلسیفیکاسیون همراه است (۳-۱). تشخیص زودهنگام تاندونوپاتی‌ها انجام درمان‌های حمایتی جهت پیشگیری از آسیب‌های شدید تاندون یا حتی پارگی آن ضروری است (۴، ۵). پارگی تاندون خودبخودی یک عارضه نادر است که در بیماران دیالیزی رخ داده و به شدت فعالیت بیمار را کاهش می‌دهد. این وضعیت به‌طور کلی در ارتباط با اختلالات متابولیک مزمن مانند دیابت، لوپوس اریتماتیک سیستمیک، آرتریت روماتوئید، نارسایی مزمن کلیه، نقرس و چاقی رخ می‌دهد. شکستگی‌های دو طرفه خود به خودی به صورت نادر اغلب در تاندون‌های تحمل‌کننده وزن (Achilles, femoris quadriceps) و تاندون پاتلا (پارگی تاندون ممکن است به تغییرات دژنراتیو در تاندون‌ها یا تغییرات در پیوستگی آن‌ها به استخوان نسبت داده شود. با این حال، پاتوژنز پارگی تاندون خود به خودی در بیماران اورمی، موضوع اختلاف است. مدت زمان دیالیز با سوء تغذیه، دیالیز ناکافی، آمیلوئیدوز، تجمع توکسین‌های اورمیک و هیپرپاراتیروئیدسم ثانویه عامل ایجاد کننده ضعف تاندون و پارگی خود به خود آن هستند (۷). عوامل دیگری که ممکن است به آسیب تاندون در بیماران مبتلا به نارسایی کلیه منجر شوند عبارتند از مصرف کورتیکواستروئید و آنتی‌بیوتیک‌های فلوروکینولون (۸، ۹).

اگرچه تصویربرداری رزونانس مغناطیسی (MRI) و CT اسکن از روش‌های تشخیصی اصلی برای ارزیابی پاتولوژی مفصل و اطراف مفصل در سراسر جهان است، اما سونوگرافی تشخیصی در ارزیابی ساختار اسکلتی عضلانی کاربرد روزافزونی پیدا کرده است. سونوگرافی (US) برای ارزیابی تاندون‌های سطحی و لیگامان‌هایی که متصل به مفصل است استفاده می‌شود. این دستگاه می‌تواند حضور و ویژگی‌های فیبروز مفصلی، بورس‌ها یا کیست‌های مفصلی را نشان دهد و همچنین می‌تواند ساختارهای غیرطبیعی را در مفاصل تشخیص دهد.

مزایای این دستگاه عبارتند از: بهره‌وری هزینه، زمان بررسی کوتاه‌تر و توانایی تصویربرداری واقعی و پویا. قابلیت حمل آن اجازه می‌دهد تا یک تصویربرداری از ساختار آناتومیکی مورد نظر را انجام دهد و مقایسه‌های یافته‌ای کنار هم را انجام دهد (۱۰). با توجه به مزایای سونوگرافی، مطالعه حاضر با هدف بررسی یافته‌های اولتراسونیک تاندون بای سپس و سوپرااسپیناتوس در بیماران همودیالیزی مزمن در مقایسه با بیماران غیردیالیزی انجام شد.

## روش کار

مطالعه به روش مورد-شاهدی انجام شد. بیماران مراجعه‌کننده به تحت همودیالیز در واحد دیالیز بیمارستان آموزشی درمانی رسول اکرم (ص) در سال ۹۸ بررسی شدند. معیارهای ورود به مطالعه عبارت بود از: ابتلا به بیماری نارسایی پیشرفته کلیوی (ESRD) و همودیالیز منظم برای حداقل ۶ ماه به صورت سه بار در هفته و در هر جلسه ۴ ساعت. در صورت وجود بیماری التهابی سیستمیک مانند آرتریت روماتوئید، لوپوس اریتماتوز سیستماتیک به عنوان علت نارسایی کلیه، ترومای قبلی و شکستگی استخوان و بیماری TB.

در این مطالعه مورد-شاهدی، افراد مبتلا به نارسایی پیشرفته کلیوی (ESRD) که تحت همودیالیز منظم برای حداقل ۶ ماه به صورت سه بار در هفته و در هر جلسه ۴ ساعت در واحد دیالیز بیمارستان آموزشی درمانی بیمارستان آموزشی درمانی رسول اکرم (ص) هستند، به‌طور تصادفی از لیست بیماران انتخاب می‌شوند و در گروه بیماران دیالیزی قرار می‌گیرند. همچنین افراد سالم داوطلب وارد گروه کنترل می‌شوند. این مطالعه با شناسه اخلاق IR.IUMS.FMD.REC.1399.355 تایید شد.

ابتدا از افراد جهت ورود به مطالعه رضایت‌نامه‌ی کتبی گرفته شد. بعد از اخذ رضایت کتبی بیماران، شرح حال کامل بیماران و داده‌های آزمایشگاهی (CBC) که بر Cell Dyn 1700 انجام می‌شود؛ BUN و کراتینین سرم، کلسیم سرم، فسفات سرم (PO<sub>4</sub>)، که با اتونالیزور BioLis24I انجام شده و سطح پایدار PTH یا iPTH بر روی کیت‌های الایزا که توسط GenWay Biotech ساخته شده‌اند، اندازه‌گیری شد. ارزیابی

تعیین شد.

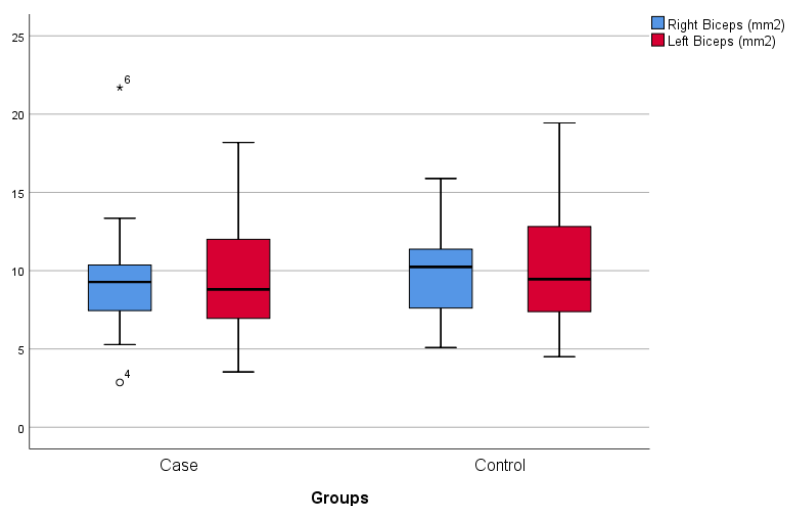
### یافته‌ها

از مجموع بیماران مراجعه‌کننده به بیمارستان رسول اکرم در مدت زمان در نظر گرفته شده برای مطالعه تعداد ۶۰ نفر (۳۰ بیمار دیالیزی به عنوان گروه بیمار و ۳۰ فرد سالم به عنوان گروه کنترل) که دارای شرایط ورود به مطالعه بودند وارد مطالعه شدند. مقایسه میان شاخص‌های مختلف نظر در دو گروه مورد مطالعه انجام گردید. گروه‌های مورد مطالعه از نظر سن، وزن و شاخص توده بدنی اختلاف آماری معنی‌داری ندارند. در مطالعه حاضر سطح مقطع تاندون سوپراسپیناتوس در شانه راست بصورت معنی‌داری بالاتر از مورد مشابه در افراد سالم بود. در شاخص‌های الاستوگرافی تاندون بای پس چپ نیز اختلاف معنی‌داری بین بیماران و افراد سالم وجود داشت ولی سایر یافته‌ها در گروه بیماران با (شکل‌های ۱-۸ و جدول‌های ۱-۴). این یافته‌ها مؤید تأثیر عوامل متعدد دیگر در الاستیسیته تاندون در کنار ضخامت و سطح مقطع آن است. در بررسی همبستگی

سونوگرافیک توسط روماتولوژیست مجرب و با استفاده از دستگاه با supersonic با پروب linear با فرکانس ۷/۵-۷ مگاهرتز انجام گردید. این مطالعه محدود به تاندون‌های بای سپس و سوپراسپیناتوس بود.

استفاده از اولتراسونوگرافی به دلیل دقت بالا در تشخیص اختلالات تاندونی مختلف چه به صورت اختلال ناقص و چه به صورت کامل صورت می‌گیرد. وجود هتروژنیسیته فوکال یا منتشر در بافت‌ها با حضور کانون‌های هیپواکو، تورم و کلسیفیکاسیون در غلاف تاندون یا بافت‌های نرم اطراف تاندون، نامنظم بودن حاشیه‌های تاندون، تجمع مایعات از یافته‌های سونوگرافی بود. داده‌های نامبرده در چک لیست طراحی شده توسط پژوهشگر بر اساس متغیرها و ارزیابی‌های انجام شده، جمع‌آوری شد.

**آنالیز آماری:** داده‌ها با استفاده از SPSS نسخه ۲۲ مورد تجزیه و تحلیل قرار گرفتند. ابتدا متغیرها با استفاده از معیار کولموگروف-اسمیرنوف مورد آزمایش قرار گرفتند. داده‌های کمی به صورت میانگین  $\pm$  انحراف معیار (SD) و داده‌های کیفی به صورت فراوانی و درصد بیان شدند. سطح معنی‌داری در  $P < 0/05$

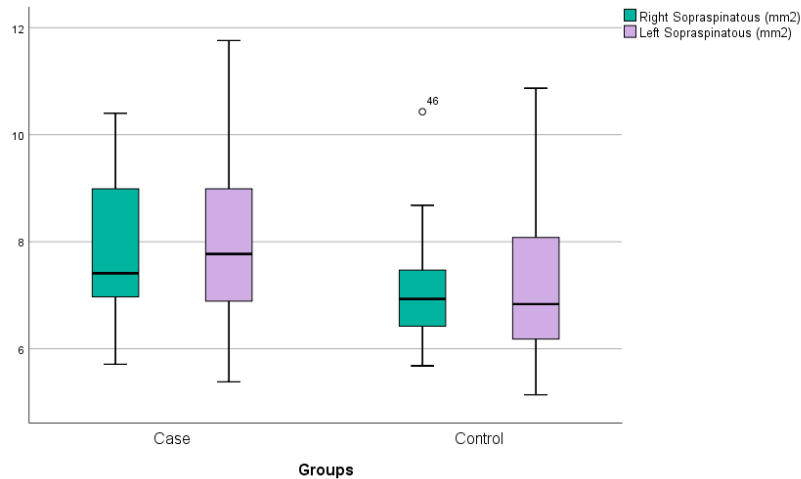


شکل ۱- توزیع میانگین سطح مقطع تاندون بای سپس بر حسب گروه‌های مورد مطالعه

جدول ۱- توزیع میانگین سطح مقطع تاندون بای سپس در مطالعه بر حسب گروه‌های مورد مطالعه

| آنالیز آماری | گروه‌های مورد مطالعه |                 | سطح مقطع تاندون بای سپس              |
|--------------|----------------------|-----------------|--------------------------------------|
|              | افراد سالم (n=۳۰)    | بیماران (n=۳۰)  |                                      |
| $p=0/340$    | $10/07 \pm 3/19$     | $9/28 \pm 3/14$ | تاندون بای سپس راست ( میلی متر مربع) |
| $p=0/638$    | $10/17 \pm 3/86$     | $9/71 \pm 3/66$ | تاندون بای سپس چپ ( میلی متر مربع)   |

از آزمون Independent Samples Test استفاده شد. مقدار عدد P-value کمتر از ۰/۰۵ معنی دار در نظر گرفته شد.

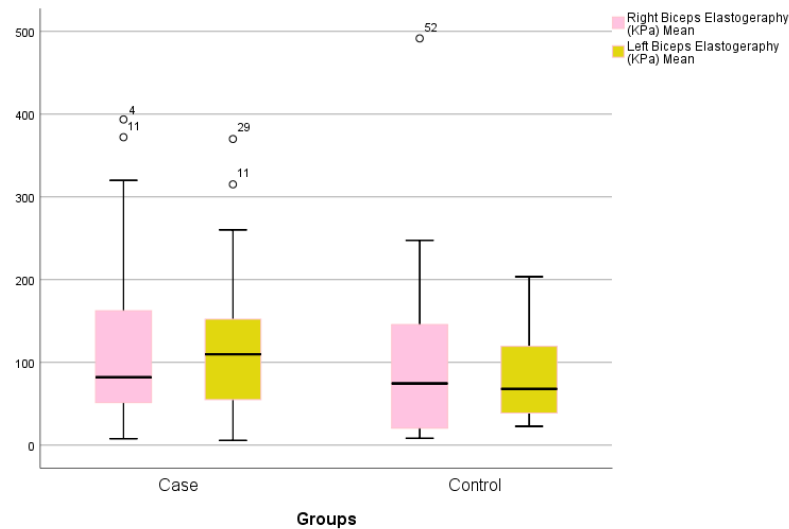


شکل ۲- توزیع میانگین مقطع عرضی تاندون سوپراسپیناتوس بر حسب گروه‌های مورد مطالعه

جدول ۲- توزیع میانگین مقطع عرضی تاندون سوپراسپیناتوس در مطالعه بر حسب گروه‌های مورد مطالعه

| آنالیز آماری | گروه‌های مورد مطالعه |                   | مقطع عرضی تاندون سوپراسپیناتوس              |
|--------------|----------------------|-------------------|---|
|              | افراد سالم<br>(n=۳۰) | بیماران<br>(n=۳۰) |   |
| $p=۰/۰۱۵$    | $۷/۰۶ \pm ۰/۹۵$      | $۷/۸۱ \pm ۱/۳۱$   | تاندون سوپراسپیناتوس راست ( میلی متر مربع ) |
| $p=۰/۰۶۴$    | $۷/۱۸ \pm ۱/۳۵$      | $۷/۸۹ \pm ۱/۵۶$   | تاندون سوپراسپیناتوس چپ ( میلی متر مربع )   |

از آزمون Independent Samples Test استفاده شد. مقدار عددی کمتر از ۰/۰۵ معنی دار در نظر گرفته شد.



شکل ۳- توزیع میانگین الاستوگرافی تاندون بای سپس در نوبت‌های مختلف افراد شرکت کننده در مطالعه بر حسب گروه‌های مورد مطالعه

معنی‌داری بالاتر از افراد سالم بود.

### بحث

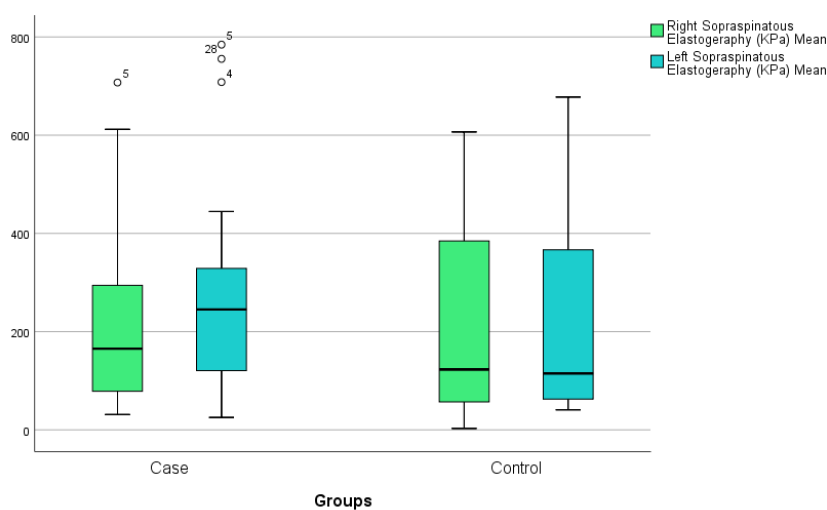
در مطالعه حاضر شاخص‌های اولتراسونیک قسمت‌های مختلف تاندون بای سپس و

الاستوگرافی تاندون بای سپس و سوپراسپیناتوس با سن، PTH و ضخامت تاندون مشخص گردید که ارتباط آماری معنی‌داری میان متغیرهای ذکر شده با الاستوگرافی وجود ندارد. مقطع عرضی تاندون سوپراسپیناتوس در سمت راست در بیماران به مقدار

**جدول ۳-** توزیع میانگین الاستوگرافی تاندون بای سپس در نوبت‌های مختلف افراد شرکت کننده بر حسب گروه‌های مورد مطالعه

| آنالیز آماری | گروه های مورد مطالعه |                     | الاستوگرافی تاندون بای سپس |          |
|--------------|----------------------|---------------------|----------------------------|----------|
|              | افراد سالم<br>(n=۳۰) | بیماران<br>(n=۳۰)   | نوبت اول                   | نوبت دوم |
| $p=0/507$    | $106/37 \pm 114/62$  | $126/42 \pm 117/90$ | راست                       | نوبت اول |
| $p=0/309$    | $95/66 \pm 96/03$    | $123/82 \pm 115/38$ | چپ                         | نوبت دوم |
| $p=0/381$    | $101/01 \pm 99/66$   | $125/12 \pm 111/49$ | میانگین                    | میانگین  |
| $p=0/030$    | $81/34 \pm 51/73$    | $131/08 \pm 111/24$ | چپ                         | نوبت اول |
| $p=0/057$    | $75/53 \pm 58/67$    | $111/51 \pm 82/89$  | راست                       | نوبت دوم |
| $p=0/031$    | $78/44 \pm 49/99$    | $121/29 \pm 93/01$  | چپ                         | میانگین  |

از آزمون Independent Samples Test استفاده شد. مقدار عددی کمتر از ۰/۰۵ معنی دار در نظر گرفته شد.



**شکل ۴-** توزیع میانگین الاستوگرافی تاندون سوپراسپیناتوس در نوبت‌های مختلف افراد شرکت کننده در مطالعه بر حسب گروه‌های مورد مطالعه

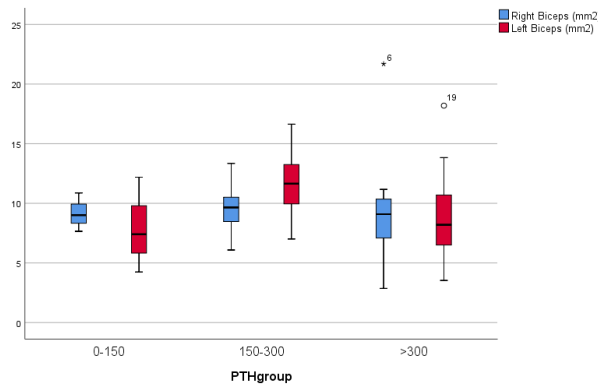
**جدول ۴-** توزیع میانگین الاستوگرافی تاندون سوپراسپیناتوس در نوبت‌های مختلف افراد شرکت کننده در مطالعه بر حسب گروه‌های مورد مطالعه

| آنالیز آماری | گروه های مورد مطالعه |                     | الاستوگرافی تاندون سوپراسپیناتوس |          |
|--------------|----------------------|---------------------|----------------------------------|----------|
|              | افراد سالم<br>(n=۳۰) | بیماران<br>(n=۳۰)   | نوبت اول                         | نوبت دوم |
| $p=0/047$    | $215/69 \pm 209/58$  | $193/70 \pm 159/19$ | راست                             | نوبت اول |
| $p=0/287$    | $167/33 \pm 149/76$  | $238/88 \pm 191/24$ | چپ                               | نوبت دوم |
| $p=0/460$    | $191/51 \pm 174/78$  | $216/20 \pm 167/61$ | میانگین                          | میانگین  |
| $p=0/531$    | $215/17 \pm 210/94$  | $266/03 \pm 220/12$ | چپ                               | نوبت اول |
| $p=0/750$    | $199/54 \pm 158/73$  | $258/60 \pm 199/34$ | راست                             | نوبت دوم |
| $p=0/774$    | $207/35 \pm 180/75$  | $262/31 \pm 202/68$ | میانگین                          | میانگین  |

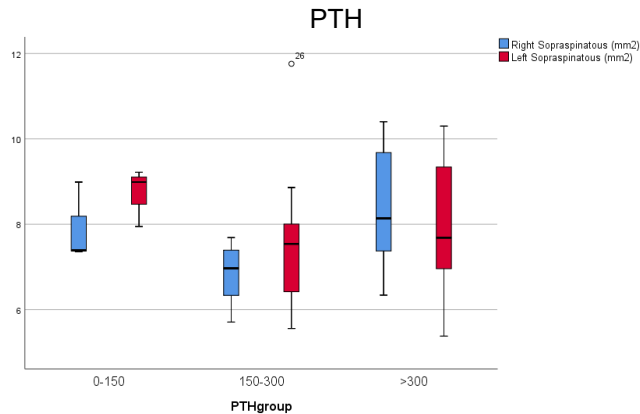
از آزمون Independent Samples Test استفاده شد. مقدار عددی کمتر از ۰/۰۵ معنی دار در نظر گرفته شد.

بیماران به مقدار معنی‌داری بالاتر از افراد سالم بود. میانگین الاستوگرافی تاندون بای پس سمت چپ در بیماران به میزان معنی‌داری بیشتر از افراد سالم بود. این تفاوت در مورد تاندون سوپراسپیناتوس وجود نداشت.

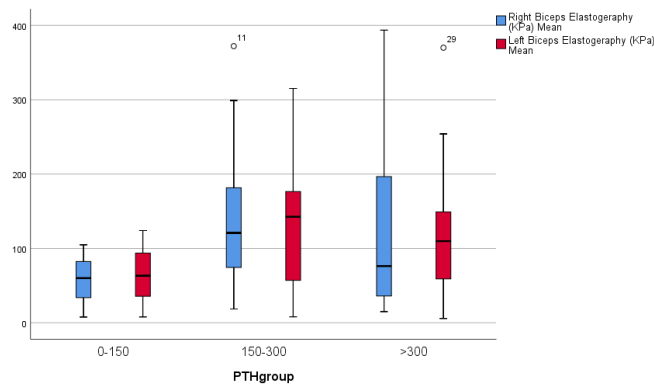
سوپراسپیناتوس راست و چپ بیماران و گروه کنترل با یکدیگر مورد مقایسه قرار گرفت. اگرچه اختلاف آماری معنی‌داری در اغلب موارد دیده نشد ولی اکثر این شاخص‌ها در گروه بیماران از افراد سالم بالاتر بود. مساحت تاندون سوپراسپیناتوس در سمت راست در



شکل ۵- توزیع میانگین سطح مقطع تاندون بای سپس راست و چپ بر حسب سطوح مختلف



شکل ۶- توزیع میانگین مقطع عرضی تاندون سوپراسپیناتوس بر حسب سطوح مختلف PTH

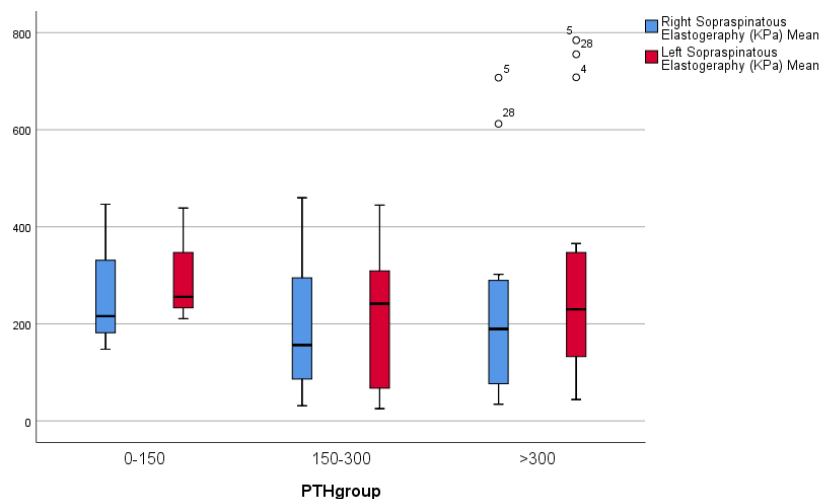


شکل ۷- توزیع میانگین الاستوگرافی تاندون بای سپس در نوبت های مختلف افراد شرکت کننده در مطالعه بر حسب سطوح مختلف PTH

حالیکه در مطالعه حاضر چنین نتیجه‌ای به دست نیامد و اختلاف آماری معنی‌داری میان سطوح مختلف PTH و ضخامت و سطح مقطع تاندون وجود نداشت. از طرف دیگر نشان داده شده است که افزایش ضخامت تاندون نشان‌دهنده‌ی سطح پاراتورمون غیر طبیعی است (در محدوده توصیه شده ۱۵۰-۳۰۰ پیکوگرم بر میلی‌لیتر نیست).

تغییرات استخوانی و کلسیفیکاسیون بافت نرم، پارگی خود به خود تاندون‌ها از جمله عواملی هستند که در بیماران ESRD می‌تواند باعث افزایش ضخامت تاندون شود. در مطالعه Brountzos و همکاران (۱۱) افزایش ضخامت تاندون به‌طور معنی‌داری در افرادی با افزایش هورمون پاراتورمون  $>300$  پیکوگرم بر میلی‌لیتر و در  $>150$  پیکوگرم بر میلی‌لیتر بیشتر دیده می‌شد در





شکل ۸- توزیع میانگین الاستوگرافی تاندون سوپراسپیناتوس در نوبت‌های مختلف افراد شرکت‌کننده در مطالعه بر حسب سطوح مختلف PTH

به تدریج توسعه یافته و در سال‌های اخیر برای ارزیابی کمی از سختی بافت مورد استفاده قرار گرفته است. روش‌های الاستوگرافی از تغییرات الاستیسیته بافت نرم در نتیجه فرآیندهای پاتولوژیک یا فیزیولوژیکی خاص استفاده می‌کنند (۲). به عنوان مثال، بسیاری از تومورهای Solid به صورت مکانیکی از بافت‌های سالم اطراف خود متفاوت هستند. همچنین فیبروز مربوط به با بیماری‌های مزمن کبدی باعث می‌شوند که بافت کبد سخت‌تر از بافت طبیعی باشد. به این ترتیب می‌توان از روش‌های الاستیسیته برای تمایز بافت‌های درگیر از بافت طبیعی برای کاربردهای تشخیصی استفاده کرد. در چند سال اخیر از این روش به منظور ارزیابی فیبروز کبدی یا مشخصات کردن ضایعات پستان استفاده شده است. بررسی الاستیسیته با اولتراسوند می‌تواند اطلاعات کامل‌تری در مورد سختی بافت در کنار سایر پارامترهای اندازه‌گیری شده ارائه نماید (۳).

USE یک ابزار تشخیصی استثنایی برای ارزیابی آسیب تاندون‌ها، از جمله تاندونپاتی و پارگی تاندون است (۴). تندیوپاتی به عنوان یک آسیب ناشی از overuse تعریف شده است که از نظر بافت شناسی با پرولیفراسیون تنوسیت‌ها، تخریب فیبر کلاژن، افزایش ماتریکس غیر کلاژنی، تجمع مایع بین فیبرها، پرولیفراسیون مویرگی و کلسیفیکاسیون همراه است که همگی می‌توانند تغییرات خواص viscoelastic تاندون را که در USE بر آن متمرکز است ایجاد کنند (۵-۷).

در تحقیق دیگری که با هدف یافتن علت درگیری تاندون در بیماران ESRD تحت درمان با همودیالیز انجام گردید سونوگرافی تاندون نشان‌دهنده وجود بافت‌های کلسیفیه و افزایش ضخامت تاندون بود که با سطح PTH و مدت زمان دیالیز همبستگی مثبت داشت (۱۲). البته با نتایج مطالعه حاضر همخوانی نداشت. در مطالعه حاضر همبستگی معنی‌داری میان سطح PTH و مدت زمان دیالیز با ضخامت و سطح مقطع تاندون‌های بای سپس و سوپراسپیناتوس وجود نداشت.

پارگی تاندون به عنوان یک عارضه از اختلالات متعدد از جمله بیماری مزمن کلیه و همودیالیز، لوپوس اریتماتوز سیستمیک، نفرس، آرتریت روماتوئید، دیابت قندی، چاقی و تروما است. تاندون‌هایی که بیشترین آسیب را می‌بینند عبارتند از تاندون کوادری سپس، تاندون پاتلا و تاندون آشیل. همچنین یک مورد گزارش نادر در مورد تاندون عضلات شکم در بیمار همودیالیز گزارش شده است. هیپرپاراتیروئیدیسم ثانویه از جمله عوامل مهم در پارگی تاندون است. در تمامی بیمارانی که دارای افزایش سطح PTH هستند، ریسک پارگی خود به خودی تاندون افزایش می‌یابد و همچنین تقویت این ریسک در بیمارانی که تحت درمان با کینولون و استروئید هستند، وجود دارد.

اولتراسوند الاستوگرافی (USE) یک تکنولوژی تصویربرداری حساس به سختی بافت است که برای اولین بار در دهه ۱۹۹۰ توضیح داده شد (۱). این روش

که در گروه بیماران ضخامت و سطح مقطع تاندون بای پس راست و چپ یکسان ولی سطح مقطع تاندون سوپراسپیناتوس راست بالاتر از گروه کنترل بود. بررسی شاخص‌های الاستوگرافی نشان‌دهنده تغییر قابل توجهی در الاستیسیته تاندون در بیماران دیالیزی نسبت به افراد سالم نبود.

## References

1. Aubry S, Nueffer JP, Tanter M, Becce F, Vidal C, Michel F. Viscoelasticity in Achilles tendonopathy: quantitative assessment by using real-time shear-wave elastography. *Radiology*. 2015;274(3):821-9.
2. Maffulli N, Kenward MG, Testa V, Capasso G, Regine R, King JB. Clinical diagnosis of Achilles tendinopathy with tendinosis. *Clin J Sport Med*. 2003;13(1):11-5.
3. Khoury V, Cardinal É. "Tenomalacia": a new sonographic sign of tendinopathy? *Eur Radiol*. 2009;19(1):144.
4. Hsiao MY, Chen YC, Lin CY, Chen W-S, Wang T-G. Reduced patellar tendon elasticity with aging: in vivo assessment by shear wave elastography. *Ultrasound Med Biol*. 2015;41(11):2899-905.
5. De Zordo T, Fink C, Feuchtner GM, Smekal V, Reindl M, Klauser AS. Real-time sonoelastography findings in healthy Achilles tendons. *Am J Roentgenol*. 2009;193(2):W134-W8.
6. Ilan DI, Tejwani N, Keschner M, Leibman M. Quadriceps tendon rupture. *J Am Acad Orthopaed Surg*. 2003;11(3):192-200.
7. Thauat M, Gaudin P, Naret C, Beaufile P, Thauat O. Role of secondary hyperparathyroidism in spontaneous rupture of the quadriceps tendon complicating chronic renal failure. *Rheumatology*. 2006;45(2):234-5.
8. Palmer S, Birks C, Dunbar J, Walker R. Simultaneous multiple tendon ruptures complicating a seizure in a haemodialysis patient: Case Report. *Nephrology*. 2004;9(5):262-4.
9. Tsurvakas S, Gouvalas K, Gimtsas C, Tsianias N, Founta P, Ameridis N. Bilateral and simultaneous rupture of the triceps tendons in chronic renal failure and secondary hyperparathyroidism. *Arch Orthopaed Trauma Surg*. 2004;124(4):278-80.
10. Chew K, Stevens KJ, Wang TG, Fredericson M, Lew HL. Introduction to diagnostic musculoskeletal ultrasound: part 2: examination of the lower limb. *Am J Physic Med Rehabil*. 2008;87(3):238-48.
11. Brontzos E, Syrgiannis K, Panagiotou I, Nikolaos K, Kalogeropoulou S, Balanika A, et al. Ultrasonographic alterations in Achilles tendon in

تشخیص زودهنگام تاندونوپاتی‌ها انجام درمان‌های conservative جهت پیشگیری از آسیب‌های شدید تاندون یا حتی پارگی آن ضروری است. تغییر در الاستیسیته بافتی می‌تواند قبل از اینکه در اولتراسونوگرافی B-mode قابل شناسایی باشد به وسیله USE تشخیص داده شود (۸-۹).

در مطالعه Teefey و همکاران در همه شانه‌ها، ضخامت غیریکنواخت بیشتر از ۷ میلی‌متر در تاندون سوپراسپیناتوس وجود داشت. ۷ شانه (۵۰٪) ضخامت غیرطبیعی تاندون بای سپس (۴ میلی‌متر و بیشتر) و دو شانه ضخامت غیرطبیعی تاندون ساب اسکاپولاریس داشتند. در ۵ و ۶ شانه به ترتیب تغییرات هیپواکو در بورس ساب دلتوئید و شیت‌های بای سپس دیده شد. سه شانه پارگی نسبی تاندون سوپراسپیناتوس و یک شانه پارگی تاندون ساب اسکاپولاریس داشتند (۱۳).

در مطالعه Barisic و همکاران نیز ضخامت تاندون سوپراسپیناتوس، قطر شیت تاندون بای سپس در بیماران دیالیزی علامت‌دار دارای بیشترین مقدار بودند. همچنین این مقادیر در بیماران دیالیزی بدون علامت در مقایسه با افراد سالم بیشتر بود. تفاوت آماری معنی‌داری در کلسیفیکاسیون میان بیماران علامت‌دار و غیرعلامت‌دار وجود نداشت (۱۵).

در مطالعه Bottor و همکاران نیز ضخیم شدن قابل توجهی در سوپراسپیناتوس، ساب اسکاپولاریس، تری سپس و بای سپس راست در بیماران همودیالیزی وجود داشت (۱۲).

در مطالعه حاضر شاخص‌های الاستوگرافی تاندون بای پس و سوپراسپیناتوس راست و چپ تقریباً در تمام قسمت‌ها در گروه بیماران با گروه افراد سالم اختلاف آماری معنی‌داری نداشت. این یافته مؤید تأثیر عوامل ذکر شده در الاستیسیته تاندون در کنار ضخامت و سطح مقطع آن است. در بررسی همبستگی الاستوگرافی تاندون بای پس و سوپراسپیناتوس با سن، PTH و ضخامت تاندون مشخص گردید که ارتباط آماری معنی‌داری میان متغیرهای ذکر شده با الاستوگرافی وجود ندارد.

## نتیجه‌گیری

در نهایت یافته‌های به دست آمده از مطالعه نشان داد

relation to parathormone in chronic hemodialysis patients. *J Nephrol*. 2009;22(4):476-83.

12. Botter LA, Barbosa ABR, Sicca JA, George O. Ultrasonography evaluation of tendon thickness in hemodialysis patients. *Einstein*. 2006;4:303-8.

13. Sharlene A. Teefey . Shoulder sonography: why do we do it? *J Ultrasound Med*. 2012;31:1325-1331.

14. Igor Barisic, Dragan Ljuti, Stipan Jankovi, Tonko Vlak, Snje`ana Tomi, Slaven Koki and Marinko Erceg. Relevant Sonographic Parameters of a Painful Shoulder in Symptomatic Dialyzed Patients versus Asymptomatic Dialyzed and Healthy Volunteers. *Coll Antropol*. 2006;2:313–318.