

# گزارش یک مورد آدنویید کیستیک کارسینوما در حنجره

## چکیده

مقدمه: تومورهای بدخیم حنجره معمولاً در سنین ۶۰-۵۰ سالگی و بیشتر در جنس مذکر دیده می‌شوند. این تومورها ارتباط نزدیکی با مصرف سیگار و الکل دارند. علائم این تومورها شامل خشونت صدا، دیسفاژی و درد مزمن گلو می‌باشد. نوع نادری از بدخیمی حنجره، آدنویید کیستیک کارسینوما است که از انواع تومورهای غدد بزاقی می‌باشد.

معرفی بیمار: در این مقاله، یک مورد نادر آدنویید کیستیک کارسینوما (ساب گلو) در یک خانم ۲۲ ساله، بدون داشتن ریسک فاکتور خاص، معرفی می‌شود. بیمار با علائم درد، خشونت صدا و تنگی نفس فعالیتی مراجعه نمود. پس از انجام بیوپسی از توده ناحیه ساب گلو و تشخیص پاتولوژیک آدنویید کیستیک کارسینوما، بیمار تحت عمل توتال لارنژکتومی قرار گرفته و در طی پیگیری ۲/۵ ساله، شواهدی از عود یا متاستاز دور دست نداشته است.

نتیجه‌گیری: وجود علائم در راه هوایی فوقانی نیاز به بررسی دارد. در صورتی که این علائم با مصرف دارو بهبود نیابند، بیمار باید تحت بررسی بیشتر از جمله تصویربرداری و یا لارنگوسکوپی تشخیصی مستقیم یا غیرمستقیم قرار گیرد. شک به بدخیمی در موارد تومورهای حنجره حتی در سنین جوانی جهت جلوگیری از تشخیص دیررس و پیشرفت بیماری باید مورد توجه قرار گیرد.

\*دکتر فرزاد ایزدی I

دکتر بهزاد پوستی II

دکتر رویا ستاره‌شناس III

دکتر آرتیمس عرفان IV

کلیدواژه‌ها: ۱- آدنویید کیستیک کارسینوما ۲- توتال لارنژکتومی ۳- ساب گلو

تاریخ دریافت: ۸۵/۳/۲۱، تاریخ پذیرش: ۸۵/۵/۲۹

## مقدمه

بدخیمی‌های حنجره معمولاً در سنین ۶۰-۵۰ سالگی و بیشتر در جنس مذکر دیده می‌شوند. این تومورها ارتباط نزدیکی با مصرف سیگار و الکل داشته و در صورت مصرف همزمان سیگار و الکل، اثر این دو به عنوان عوامل خطر، تشدید خواهد شد. در نواحی سوپراگلو و ساب گلو به دلیل داشتن بافت لنفاوی غنی، احتمال ایجاد متاستاز بیشتر می‌باشد. شایع‌ترین نوع، کارسینوم سلول سنگفرشی یا SCC (Squamous cell carcinoma) می‌باشد. بدخیمی‌های نادر شامل انواع سارکوماها، لنفوما و تومورهای غدد بزاقی می‌باشند.<sup>(۱)</sup>

تومور بدخیم غدد بزاقی در حنجره بسیار ناشایع بوده و درصد بسیار پایینی از تومورهای حنجره را شامل می‌شود. آدنویید کیستیک کارسینوما یکی از انواع تومورهای بدخیم غدد بزاقی و در واقع شایع‌ترین نوع آن می‌باشد. این تومور

بدخیمی‌های حنجره معمولاً در سنین ۶۰-۵۰ سالگی و بیشتر در جنس مذکر دیده می‌شوند. این تومورها ارتباط نزدیکی با مصرف سیگار و الکل داشته و در صورت مصرف همزمان سیگار و الکل، اثر این دو به عنوان عوامل خطر، تشدید خواهد شد. در نواحی سوپراگلو و ساب گلو به دلیل داشتن بافت لنفاوی غنی، احتمال ایجاد متاستاز بیشتر می‌باشد. شایع‌ترین نوع، کارسینوم سلول سنگفرشی یا

(I) استادیار و متخصص گوش و حلق و بینی و جراحی سر و گردن و فلوشیپ حنجره، بیمارستان حضرت رسول اکرم(ص)، خیابان ستارخان، خیابان نیایش، دانشگاه علوم پزشکی و خدمات بهداشتی - درمانی ایران، تهران، ایران (\*مؤلف مسؤول).

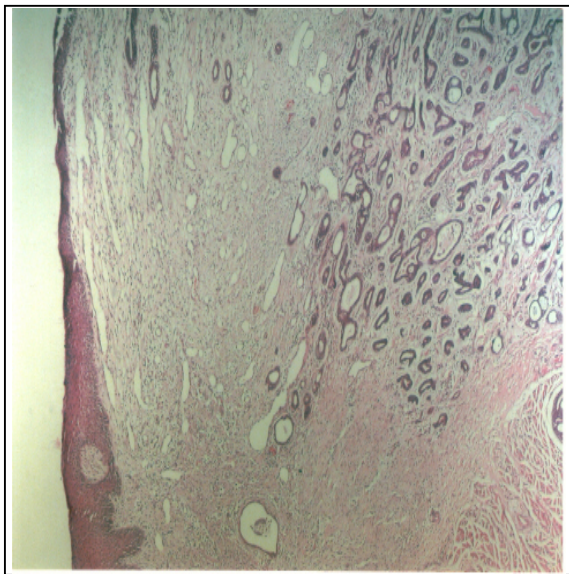
(II) استادیار و متخصص گوش و حلق و بینی و جراحی سر و گردن، بیمارستان حضرت رسول اکرم(ص)، خیابان ستارخان، خیابان نیایش، دانشگاه علوم پزشکی و خدمات بهداشتی - درمانی ایران، تهران، ایران.

(III) استادیار و متخصص آسیب‌شناسی، بیمارستان حضرت رسول اکرم(ص)، خیابان ستارخان، خیابان نیایش، دانشگاه علوم پزشکی و خدمات بهداشتی - درمانی ایران، تهران، ایران.

(V) دستیار گوش و حلق و بینی و جراحی سر و گردن، بیمارستان حضرت رسول اکرم(ص)، خیابان ستارخان، خیابان نیایش، دانشگاه علوم پزشکی و خدمات بهداشتی - درمانی ایران، تهران، ایران.

حرکات طبیعی داشتند. در سینه‌س‌های پیریفورم نکته پاتولوژیک مشاهده نشد. در ناحیه ساب گلوت، توده‌ای با پوشش مخاطی در سمت چپ مشاهده شد که به سمت خط وسط پیشروی کرده و باعث تنگی راه هوایی شده بود. اولسراسیون در سطح توده رویت نشد. در سی‌تی‌اسکن حنجره، انسداد قابل توجه راه هوایی در ناحیه ساب گلوت گزارش گردید. همچنین در مقطع اینفراگلوتیک، تصویر توده بافت نرم با حدود صاف و دانسیته یکنواخت و بدون کلسیفیکاسیون داخلی دیده شد. توده، نمای well defined داشته و در اطراف، سطوح چربی دست نخورده بودند.

پس از بررسی‌های فوق، بیمار تحت عمل لارنگوسکوپی مستقیم قرار گرفت که توده با مشخصات فوق(توده ساب گلوتیک در ناحیه خلفی و آنترولترال چپ)، رویت شد و از آن بیوپسی بعمل آمد. جواب پاتولوژی بیمار پس از سه بار مطالعه توسط پاتولوژیست‌های مجرب، آدنویید کیستیک کارسینوما گزارش گردید(شکل شماره ۱).



شکل شماره ۱- نمای میکروسکوپی آدنویید کیستیک کارسینوما در حنجره (بزرگنمایی ۴/۵×)

بیمار در تاریخ ۱۳۸۲/۹/۴ تحت عمل توتال لارنژکتومی قرار گرفت. با توجه به گزارش فروزن سکشن حین عمل مبنی بر درگیری غده تیروئید، توتال تیروئیدکتومی نیز

بیش‌تر رشد زیر مخاطی داشته و اولسراسیون ایجاد نمی‌کند و علایم آن بیش‌تر مربوط به موضع درگیر می‌باشد.<sup>(۱-۳)</sup> در این مقاله، خانم ۲۲ ساله‌ای که با تشخیص آدنویید کیستیک کارسینوما ناحیه ساب گلوت تحت عمل توتال لارنژکتومی قرار گرفته است، معرفی می‌شود. با توجه به نداشتن عامل زمینه‌ای و داشتن سن پایین در این بیمار برای بروز بدخیمی حنجره، اهمیت توجه به علایم بیماری که ممکن است در تشخیص افتراقی آن سایر بیماری‌های خوش‌خیم حنجره در نظر گرفته شوند و اهمیت نوع درمان، باید مورد توجه قرار گیرد.

### معرفی بیمار

بیمار خانم ۲۲ ساله‌ای بود، که در تاریخ ۱۳۸۲/۸/۴ با شکایت درد در قدام گردن و خشونت صدا به مرکز آموزشی - درمانی حضرت رسول اکرم(ص) مراجعه کرده بود. بیمار درد فوق را از ۴ سال پیش ذکر می‌کرد و از یک سال پیش از مراجعه، درد بیمار تشدید یافته و همزمان بیمار دچار خشونت صدا شده بود. بیمار همراه این علایم، دچار تنگی نفس فعالیتی و دیسفاژی نسبت به جامدات گردیده بود. بیمار سابقه‌ای از اسپیراسیون نداشت که با مراجعه به پزشک متخصص گوش و حلق و بینی و انجام معاینات بالینی و تست‌های پاراکلینیک از جمله سی‌تی‌اسکن گردن، با تشخیص توده ساب گلوت حنجره به این مرکز ارجاع شده بود. بیمار سابقه‌ای از کاهش وزن را ذکر نمی‌کرد. همچنین سابقه‌ای از بیماری خاص دیگر یا مصرف سیگار، الکل و opium و یا سابقه‌ای از رادیاسیون و یا تماس با مواد شیمیایی را بیان نمی‌کرد. در سابقه فامیلی بیمار، مورد مشابه وجود نداشت. در معاینات بالینی بیمار، در سر و گردن، انحراف تراشه، بزرگی تیروئید و لنفادنوپاتی گردن وجود نداشت. تندرست مختصری در لمس غضروف کریکویید در قدام گردن وجود داشت.

در معاینه حنجره توسط لارنگوسکوپی غیرمستقیم، تارهای صوتی کاذب، اپی‌گلوت، آریتنوییدها، چینهای آری‌اپی‌گلوتیک و تارهای صوتی حقیقی، نرمال بودند و

پس از طی دوره postoperative و انجام مراقبت‌های لازم و انجام مشاورات و جایگزینی هورمون‌های تیروئیدی و کلسیم با دوز مناسب طبق نظر پزشک فوق تخصص غدد و با توجه به درگیری غده تیروئید، بیمار جهت انجام رادیوتراپی ترخیص گردید. بیمار ۳۲ جلسه تحت رادیوتراپی قرار گرفت و تاکنون در طی ۲/۵ سال پیگیری، شواهدی از عود لوکال یا متاستاز دور دست در بیمار وجود نداشته است.

#### بحث

آدنویید کیستیک کارسینوما (ACC=Adenoid cystic carcinoma) اولین بار توسط سه فرانسوی در سالهای ۱۸۵۳-۵۴ معرفی گردید. آنان اولین کسانی بودند که شکل سیلندریک این تومور را توصیف کردند.<sup>(۱)</sup>

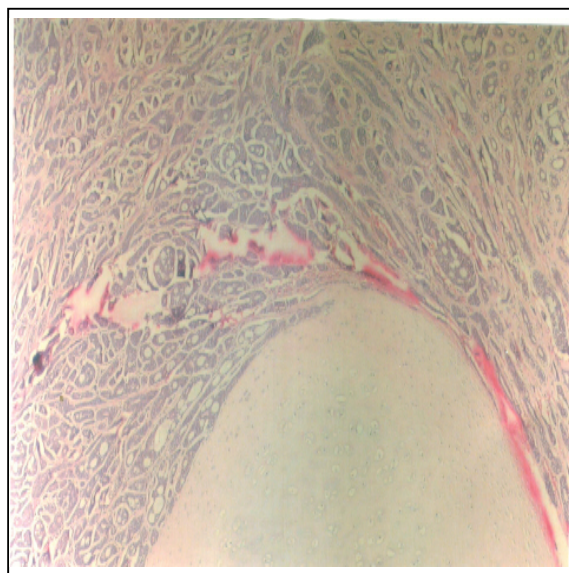آدنویید کیستیک کارسینوما، شایع‌ترین تومور غدد بزاقی در سر و گردن می‌باشد و در کل، ۲-۱٪ تمام بدخیمی‌های سر و گردن را شامل می‌شود.<sup>(۱)</sup> میزان بروز ACC در حنجره، بسیار نادر بوده که به دلیل توزیع کم غدد بزاقی فرعی در این مکان می‌باشد.<sup>(۱) (۲)</sup>

ACC لارنژیال، بیش‌تر در سوپراگلوت یا ساب‌گلوت مشاهده می‌شود. تشخیص براساس یافته‌های هیستولوژیکال می‌باشد، زیرا علایم بیماری با علایم سایر تومورهای حنجره چندان تفاوتی نمی‌کند.<sup>(۳) (۲)</sup> یافته‌های هیستولوژیک، stage و تهاجم عصبی، عوامل پروگنوستیک می‌باشند.<sup>(۱) (۴)</sup>

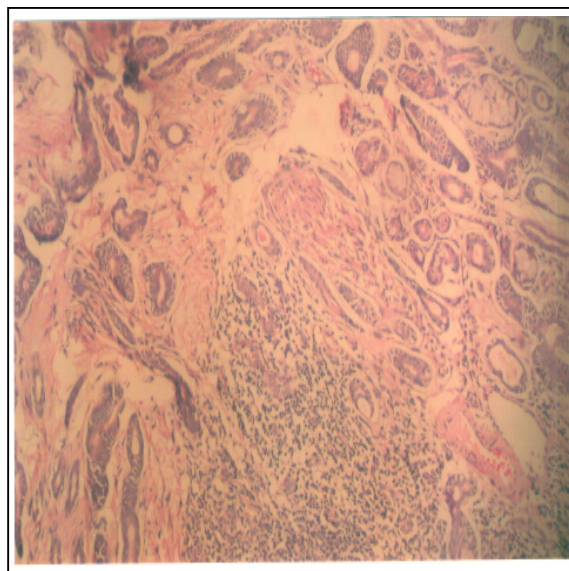
این تومورها، رشد آهسته داشته و به دلیل رشد آهسته، دیر تشخیص داده شده و به دلیل تشخیص دیررس، گسترش پری‌نورال و هماتولوژیک و ریسک عود و متاستاز سیستمیک حتی سالها پس از تشخیص اولیه و درمان وجود دارد.<sup>(۱) (۵)</sup>

البته متاستاز دور دست، ماهیت stable و رشد بسیار آهسته داشته و حتی در حضور ندول‌های ریوی، درمان تهاجمی موضعی توصیه می‌شود.<sup>(۱) (۶)</sup> به صورت استثنایی بیماری در سنین زیر ۲۰ سالگی و بدون ریسک فاکتور خاص دیده می‌شود.<sup>(۱)</sup>

صورت گرفت. مارژین منفی در بافتهای اطراف توسط فروزن سکشن گزارش گردید. در گزارش پاتولوژی permanent بیمار، ابعاد تومور ۱×۱×۲/۵ سانتی‌متر همراه تهاجم به Ant.commissure، FVC (False vocal cords) و TVC (True vocal cords) و درگیری غضروفی (شکل شماره ۲) و بافت نرم پری‌لارنژیال همراه تهاجم پری‌نورال (شکل شماره ۳) بدون درگیری عروقی ذکر گردید.



شکل شماره ۲- نمای میکروسکوپی آدنویید کیستیک کارسینوما با تهاجم به غضروف تراشه (بزرگنمایی ۱۰×)



شکل شماره ۳- نمای میکروسکوپی آدنویید کیستیک کارسینوما با تهاجم عصبی (بزرگنمایی ۱۰×)

carcinoma of the head & Neck. Blackwell Science 1997; 22: 434-43.

تاکنون یک مورد بیماری در سنین زیر ۲۰ سال، در یک پسر بچه ۱۱ ساله گزارش شده است.<sup>(۱)</sup>  
 جراحی، درمان ارجح می‌باشد، ولی نتیجه بیماری معمولاً پس از یک دور طولانی منجر به مرگ بیمار می‌شود.<sup>(۷)</sup>  
 Stageهای بالای بیماری و وجود مارژین‌های مثبت در حین عمل جراحی، عوامل مهم پروگنوستیک بوده و اندیکاسیون‌های رادیوتراپی پس از عمل در درمان ACC سر و گردن محسوب می‌شوند.<sup>(۳ و ۹-۷)</sup>  
 رادیوتراپی postoperative در stageهای اولیه و پایین تومور و مارژین‌های منفی اندیکاسیون ندارد.<sup>(۳)</sup>

#### فهرست منابع

- 1- George L Adams, Roberts H Maisel. Malignant tumors of the Larynx. In: Charles W Cummings, Pawl W Flint, Lee A Harker, Bruce H Haughey, Merk A Richardson, K Thomas Robbins, editors. Otolaryngology Head and Neck Surgery. 4th ed. Baltimore, Maryland: John Hopkins University School of Medicine; 2005. p. 2273-7.
- 2- Patric J Bradely. Adenoid cystic carcinoma of the head & Neck. Journal of Current Opinion in Otolaryngology & Head & Neck Surgery 2004; 12: 127-32.
- 3- Damon A Silverman, Thomas P Carlson, Deepack Khuntia, Richard T Bergstrom, Jerrold Saxton, Ramon M Esclamado. Role for postoperative radiation in adenoid cystic carcinoma of the Head & Neck. Laryngoscope 2004; 114: 1194-9.
- 4- Dexample P, Huth J, Rebufy M, Chabrol A. Cystic adenoid carcinoma of larynx. Annual otolaryngology journal 2003 sep; 120(4): 244-8.
- 5- Lee LA, Fang TJ, L Hy, Lee KF. Adenoid cystic carcinoma of the larynx mimicking a cyst. Otolaryngology and Head and Neck surgery 2003 jul; 129(1): 157-8.
- 6- Smreja Z, Werbicho M, Szyrfler W, Wozniak A. A rare case of ACC of larynx. Otolaryngology journal 2001; 55(2): 203-6.
- 7- Morais Perez D, Cortejoso Hernandez A, Borau Clavero M. Adenoid cystic carcinoma of larynx. Acta otolaryngology journal 1999 Nov-dec; 50(3): 660-3.
- 8- Wilson RW, Wenig BM. Adenoid cystic carcinoma of the larynx. The united states & Canadian Academy of pathology 1997; 76: 118-23.
- 9- Jones AS, Hamilton JW, Rowley H. Adenod cystic

## *Laryngeal Adenoid Cystic Carcinoma: A Case Report*

<sup>I</sup> \*F. Izadi, MD    <sup>II</sup> B. Pousti, MD    <sup>III</sup> R. Setareh Shenasi, MD    <sup>IV</sup> A. Erfan, MD

### *Abstract*

**Introduction:** Malignant tumors of larynx, mostly seen in males, are usually observed during the fifth and sixth decades of life. These tumors are usually associated with tobacco and alcohol usage. The symptoms of these tumors are hoarseness, dysphagia and a chronic sore throat. A rare form of laryngeal malignancy is adenoid cystic carcinoma as a malignant minor salivary gland tumor.

**Case Report:** In this article, we report a rare case of laryngeal adenoid cystic carcinoma (ACC) in subglottic area in a 22-year-old female without any risk factors. The patient was referred suffering from pain, hoarseness and exertional dyspnea. After performing a biopsy on the subglottic mass and confirming the pathologic diagnosis of adenoid cystic carcinoma, the patient underwent total laryngectomy. During a period of 2.5-year follow-up, no sign of recurrence or distant metastasis was reported.

**Conclusion:** The presence of upper airway symptoms needs to be evaluated. If there is no improvement in the symptoms using medical treatment, the patient should be evaluated by imaging techniques or direct or indirect diagnostic laryngoscopy. In order to prevent late diagnosis and disease progression, there should be a suspicion of malignant lesions in laryngeal tumors even at young ages.

**Key Words:** 1) Adenoid Cystic Carcinoma 2) Total laryngectomy 3) Subglottic Area

*I)* Assistant Professor of ENT. Hazrat Rasoul-e-Akram Hospital. Niyesh St., Sattarkhan Ave., Iran University of Medical Sciences and Health Services. Tehran, Iran. (\*Corresponding Author)

*II)* Assistant Professor of ENT. Iran University of Medical Sciences and Health Services. Tehran, Iran.

*III)* Assistant Professor of Pathology. Iran University of Medical Sciences and Health Services. Tehran, Iran.

*IV)* Resident of ENT. Iran University of Medical Sciences and Health Services. Tehran, Iran.