

# گزارش دو مورد تومور پاپیلری Solid & Cystic پانکراس

## چکیده

مقدمه: تومور پاپیلری Solid & Cystic پانکراس یک نئوپلاسم نادر با قدرت بدخیمی پایین می‌باشد. این تومور عمدتاً در زنان جوان رخ می‌دهد و معمولاً بزرگ و کپسولدار می‌باشد. در نمای ریزی بینی شامل سلول‌های گرد، کوچک و مشابه با نمای پاپیلری در یک بستر ظریف عروقی است.

معرفی مورد: در این مقاله دو مورد تومور مذکور در خانم‌های ۲۶ و ۱۵ ساله بحث می‌شوند که هر دو بیمار به دنبال ضرب و شتم دچار شکم حاد شده و براساس بررسی‌های رادیولوژی توده خلف صفاق تشخیص داده شد و بعد از عمل جراحی تشخیص قطعی برای بیمار گذاشته شد. هر دو بیمار بعد از عمل جراحی تا کنون مشکلی نداشته‌اند.

نتیجه‌گیری: در این نئوپلاسم، جراحی درمان انتخابی است و تشخیص قطعی با هیستولوژی و ایمونوهیستوشیمی می‌باشد. بیماران پیش‌آگهی طولانی مدت عالی دارند.

کلیدواژه‌ها: ۱- پانکراس ۲- تومور پاپیلری سالیید و کیستیک ۳- قدرت بدخیمی پایین

دکتر مهشید هورمزدی I

دکتر احمد صدیقی II

دکتر ناصر رخشانی I

دکتر احد عاطف‌وحید III

\*دکتر شیوا ارم IV

تاریخ دریافت: ۸۴/۱/۳۱، تاریخ پذیرش: ۸۴/۶/۶

## مقدمه

تومور پاپیلری Solid & Cystic پانکراس یک نئوپلاسم نادر است که اولین بار توسط frantz در سال ۱۹۵۹ توصیف شد. کمتر از ۳۵۰ مورد آن تا به حال گزارش شده است.<sup>(۱)</sup> در کودکان و افراد مسن نادر است و غالباً در دختران و زنان جوان رخ می‌دهد. بیماران معمولاً با علایم مبهم مثل احساس پری شکم و یا درد در قسمت‌های فوقانی شکم مراجعه می‌کنند.

۹۰ درصد بیماران در زمان تشخیص بی‌علامت هستند و در معاینه فیزیکی به طور اتفاقی یافت می‌شوند. تظاهر حاد آن بعد از ضربه یا پارگی کپسول رخ می‌دهد.<sup>(۱)</sup> در بررسی میکروسکوپی به حالت‌های متفاوتی مثل جامد، پسودوپاپیلری، کیست، پسودومیکروکیست و ترابکولر دیده می‌شوند. این نئوپلاسم می‌تواند عروق کپسول را مورد تهاجم قرار دهد و یا به پانکراس دست‌اندازی کند. مطالعات IHC (Immuno Histo Chemistry) مثبت بودن آلفا یک آنتی‌تریپسین، ویمنتین، دسمین و آلفا یک کیموتریپسین را

نشان می‌دهد و EMA (Epithelial Membrane Antigen)، CEA (Carcino Embryonic Antigen) منفی می‌باشد.<sup>(۲)</sup> بیشتر بیماران پس از برداشت تومور بهبود می‌یابند.<sup>(۳)</sup>

## معرفی مورد

بیمار اول خانم ۲۶ ساله‌ای بود که در مرداد سال ۷۶ به دنبال ضرب و شتم دچار درد مبهم شکم شده بود. در معاینه شکم نرم بود اما در زیر دنده‌های طرف چپ و بالای شکم توده‌ای بزرگ با حدود مشخص و سطح صاف لمس می‌شد. سایر معاینات و آزمایش‌های معمول طبیعی بود.

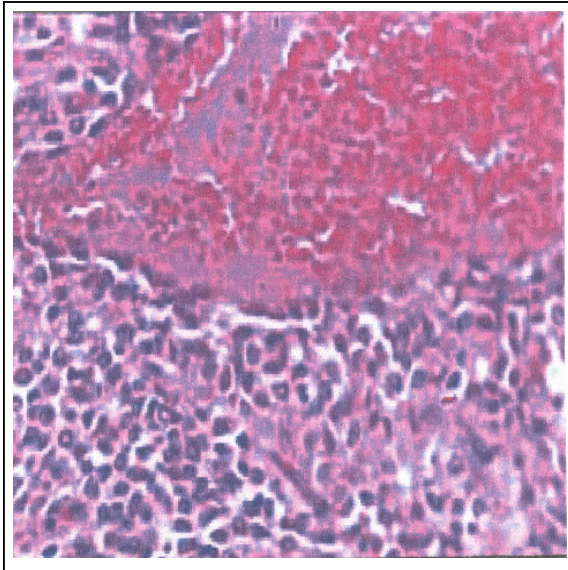
CT اسکن یک ضایعه کیستیک را در طرف چپ و بالای شکم، پشت معده نشان داد. بیمار با تشخیص کیست ترورپیتوئن تحت عمل جراحی قرار گرفت. برای بیمار عمل پانکراتکتومی دیستال (Distal Pancreatectomy) انجام شد. طی ۷ سال گذشته بیمار مشکلی نداشته است. بیمار دوم دختر ۱۵ ساله‌ای بود که به علت درد شکم به دنبال

(I) استادیار گروه آسیب‌شناسی، دانشگاه علوم پزشکی و خدمات بهداشتی - درمانی ایران، تهران.

(II) استادیار گروه جراحی، دانشگاه علوم پزشکی و خدمات بهداشتی - درمانی تهران.

(III) متخصص جراحی عمومی، بیمارستان مهر، خیابان زرتشت غربی، تهران، ایران.

(IV) دستیار آسیب‌شناسی، اتوبان همت، دانشگاه علوم پزشکی و خدمات بهداشتی - درمانی ایران، تهران (\*مؤلف مسؤول).



تصویر شماره ۲- سلول‌های مشابه با سیتوپلاسم گرانولر و هسته‌های بیضی تا گرد در یک سیستم عروقی ظریف

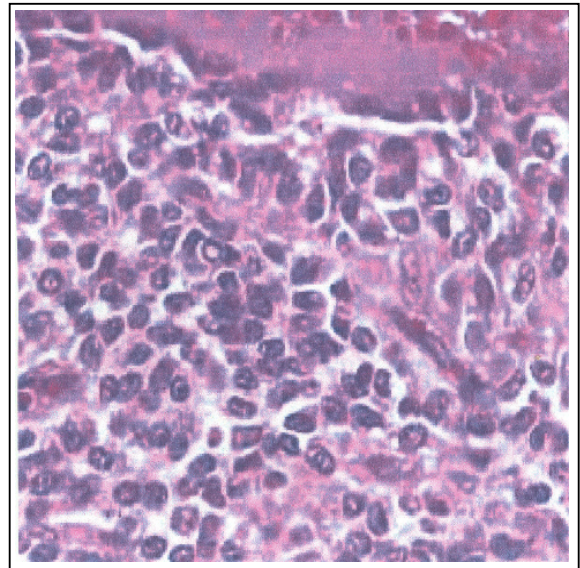
بحث

تومور پاپیلری و سیستیک پانکراس یک نئوپلاسم نادر است که در دختران نوجوان و زنان جوان رخ می‌دهد.<sup>(۴)</sup> بیشترین شیوع آن در دهه ۲، ۳ می‌باشد که در مطالعه ما نیز بیماران ۱۵ و ۲۶ سال داشته‌اند. اندازه آن بین ۱۸-۳ سانتیمتر متغیر است اما معمولاً بزرگ (۱۰cm) و کپسول‌دار هستند. سطح مقطع آن‌ها به طور تیپیک نرم و حاوی مناطق کیستیک خونریزی و نکروز می‌باشد.<sup>(۴)</sup> پاتوژنز تومور ناشناخته است. اعتقاد بر این است که منشأ آن از Pluripotent pancreatic embryonic stem cell می‌باشد. Ackerman<sup>(۵)</sup> رسپتورهای پروژسترون را روی تومور نشان داده است و آن را یک نئوپلاسم وابسته به هورمون دانسته است. Ladny این فرضیه را مطرح کرد که این تومور به استروژن پاسخ می‌دهد و بروز پروژسترون توسط آن به وسیله استروژن القا می‌شود. اما Schwartz جستجوی رسپتورهای هورمونی بر سطح تومور را بی‌نتیجه اعلام نمود.<sup>(۱)</sup>

مطالعات ژنتیک جابه‌جایی بین کروموزوم‌های ۱۷ و ۱۳ را نشان داده است و ممکن است در آینده به عنوان علامتی برای تومور به کار رود. بر خلاف دیگر تومورهای کیستیک

ضرب و شتم در خرداد ماه ۸۲ به بیمارستان مراجعه نمود. در معاینه ریباند و تندرنس در ناحیه ربع فوقانی راست وجود داشت. سونوگرافی سر و تنه پانکراس، نرمال گزارش شد. تصویر یک توده کیستیک با حدود مشخص و جدار واضح و دانسیته هتروژن دیده شد. هماتوم دم پانکراس یا توده‌های نئوپلاستیک(سیست آدنوم پانکراس) مطرح شد. طی عمل جراحی توده برداشته شد. بیمار در دوره بعد از عمل مشکلی نداشت. در معاینه ظاهری توده‌ها به ترتیب ۱۱ و ۹ سانتی‌متر بودند. هر دو در سطح مقطع کیستیک و حاوی خون تازه و در سطح داخلی دیواره دارای بافت شکننده با برجستگی‌های ظریف پاپیلری بودند. یافته‌های هیستولوژی در هر دو تومور مشابه بود. نواحی جامد پاپیلری و خونریزی دیده شد. نواحی جامد شامل سلول‌های گرد کوچک، و مشابه با سیتوپلاسم گرانولر و ائوزینوفیل و هسته‌های بیضی تا گرد و گاهی دنداندار و زیکولار و هستک نامشخص در یک سیستم عروقی ظریف دیده شد. ساختمان‌های پاپیلری با محور عروقی مرکزی توسط یک یا چند لایه از سلول‌های اپی‌تلیال مفروش بود(تصاویر شماره ۱ و ۲).

Alantitripsin: diffusely positive, Vimentin: diffusely positive, EMA: negative, Synaptophysin: diffusely positive



تصویر شماره ۱- سلول‌های گرد کوچک با سیتوپلاسم ائوزینوفیل و هسته‌های گرد تا بیضی

می‌کنند<sup>(۱)</sup> که در بیماران ذکر شده اختلالات هورمونی دیده نشد. پروگنوز طولانی مدت آن عالی است. متاستاز در ۶ درصد موارد گزارش شده است و بیشتر از همه کبد و پریتون درگیر می‌شوند. به علت وجود خطر متاستاز، جراحی درمان انتخابی است. نوع جراحی بستگی به یافته‌های هیستولوژیکی، محل تومور و فیزیک بیمار دارد و از برداشت محدود ضایعه تا عمل ویپل متغیر است.<sup>(۱)</sup> از آنجایی که پیشگویی رفتار تهاجمی تومور دشوار است، پیگیری دراز مدت ضروری است که در مورد دو بیمار فوق طی پیگیری بعد از عمل هیچ مشکلی ذکر نشده است. ضرورتی جهت انجام کموتراپی و یا رادیوتراپی در این بیماران دیده نشده است.

#### نتیجه‌گیری

تومور پاپیلری جامد و سیستیک پانکراس یک نئوپلاسم نادر غالباً خوش‌خیم با منشا ناشناخته است. تظاهر آن با درد مبهم شکم و گاهی نیز تظاهر حاد به دنبال ترومای شکم می‌باشد. سونوگرافی، MRI و CT اسکن به تشخیص قبل از جراحی کمک می‌کنند. جراحی درمان انتخابی است و تشخیص قطعی با هیستولوژی و ایمونوهیستوشیمی می‌باشد. بیماران پروگنوز طولانی مدت عالی دارند.

#### منابع

- 1- Darren C, Schwartz A. A woman with recurrent abdominal pain, AMJ Med Sci 2001; 321(5): 352-354.
- 2- Christopher DM Fletcher. Diagnostic histopathology of tumors. London, 2th ed. Harcourt Health Sciences company, 2001; pp: 470.
- 3- Maestri L.. Solid & cystic tumor of pancreas. Case report, Eur J pediatric surg 1996; 6(4): 238-240.
- 4- Stephan S. sternberg. Diagnostic surgical pathology, 3th ed. New york, wolters kluwer company, 1999; PP: 1495-1496.
- 5- Rosai J. Ackerman surgical pathology, 9th ed, New York, Mosby company, 2004; pp: 1082-1083.
- 6- Sharma MC. Solid & cystic tumor of the pancreas Clinicopathologic study of three cases, Indian J. pathol. Microbiol 1977; 40(2): 157-160.

و بدخیم پانکراس، موتاسیون K-ras رخ نمی‌دهد. یافته‌های آزمایشگاهی هیچ کمکی به تشخیص نمی‌کنند.<sup>(۱)</sup> نقش تروما در تظاهر آن شناخته نشده است ولی مواردی به دنبال تروما و خونریزی به داخل تومور تشخیص داده می‌شوند. همان طور که در هر دو بیمار ما نیز مشاهده می‌شود.

سونوگرافی و CT اسکن از شکم معمولاً تومور را نشان می‌دهند که به صورت یک ضایعه با اکوژنیسیته مخلوط با حدود مشخص و دیواره‌های نامنظم قابل مشاهده است. ممکن است به طور اتفاقی در اطراف ضایعه کلسیفیکاسیون یا اسیفیکاسیون دیده شود. در هر دو بیمار ذکر شده سونوگرافی و CT اسکن تا حدودی به تشخیص کمک نمودند. FNA(Fine Needle Aspiration) نیز می‌تواند نقشی مهم در تشخیص قبل از جراحی یا حین جراحی تومور داشته باشد.<sup>(۱)</sup> در صورت تشابه با آدنوکارسینوم داکتال، CEA آن دو را از هم افتراق می‌دهد ولی در بیماران ما نیازی به انجام این کار دیده نشد.

نشانه‌های دسمین، آلفا یک آنتی‌تریپسین، ویمنتین و آلفا یک کیموتریپسین در تومور مثبت است. در تومورهای ذکر شده آلفا یک آنتی‌تریپسین و ویمنتین و سیناپتوفیزین مثبت شد. کراتین به طور اتفاقی در مناطقی از تومور بارز می‌شد. EMA در این تومورها منفی می‌باشد که در موارد ذکر شده نیز منفی بوده است. تشخیص افتراقی آن با دیگر نئوپلاسم‌های پانکراس است که در جوانان رخ می‌دهد، مثل پانکراتوبلاستوما که در کودکان یافت می‌شود، که بیماران ذکر شده هیچ کدام کودک نبودند. از موسینوس سیست‌آدنوما و موسینوس سیست آدنوکارسینوما توسط مایع غلیظ موسینوس آن افتراق داده می‌شوند ولی تومورهای ذکر شده حاوی مایع موسینوس نبودند.

سیست آدنوما و سیست آدنوکارسینوما در زنان مسن و به طور اتفاقی کشف می‌شوند و نمای لانه زنبور عسل(Honey comb) به علت کیست‌های کوچک فراوان آن و سن بالاتر بیماران افتراق دهنده است. تومورهای اندوکرین مثل تومور سلول جزیره‌ای تظاهرات خاص قابل افتراق به علت آزاد کردن هورمون‌های خاص ایجاد

## *Solid and Cystic Papillary Epithelial Neoplasm of Pancreas: The Report of 2 Cases*

<sup>I</sup> M. Hormozdi, M.D.      <sup>II</sup> A. Sedighi, M.D.      <sup>I</sup> N. Rakhshani, M.D.  
<sup>III</sup> A. Atef Vahid, M.D.      <sup>IV</sup> \*Sh. Eram, M.D.

### *Abstract*

**Introduction:** Solid and cystic papillary epithelial neoplasm of pancreas is a rare neoplasm with low malignant potential which often occurs in young women. The tumor is usually large and encapsulated. Microscopic examination reveals small round cells with papillary-configuration in a delicate vascular stroma.

**Case Report:** The cases presented in this report were 2 women at the age of 15 & 26 who were both injured by striking. Radiologic findings revealed retroperitoneal mass. Both patients have not had any problem after surgery yet.

**Conclusion:** In this neoplasm, surgery is treatment of choice and definite diagnosis is made by histology and immunohistochemistry. Patients have excellent long-time prognosis.

**Key Words:** 1) Pancreas 2) Solid and Cystic Papillary Tumor 3) Low Malignant Potential

<sup>I)</sup> Assistant Professor of Pathology Department. Iran University of Medical Sciences and Health Services, Tehran, Iran.

<sup>II)</sup> Assistant Professor of Surgery Department. Tehran University of Medical Sciences and Health Services, Tehran, Iran.

<sup>III)</sup> General Surgeon. Mehr Hospital. Tehran, Iran.

<sup>IV)</sup> Pathology Resident. Iran University of Medical Sciences and Health Services, Tehran, Iran. (\*Corresponding Author)