

گزارش یک مورد قطع کامل اندام فوقانی از ثلث میانی بازو و انجام پیوند توسط

سر ویس جراحی بیمارستان خاتم‌الانبیاء(ص) دانشگاه علوم پزشکی زاهدان

در سال ۸۳-۱۳۸۲

چکیده

مقدمه: اولین عمل اتصال مجدد یک دست کاملاً قطع شده با بازگشت عملکرد مفید آن در سال ۱۹۶۳ گزارش گردید. در خلال سالهای بعدی به علت پیشرفت در روشهای جراحی میکروواسکولر، میزان موفقیت نیز افزایش پیدا کرد. خلاصه‌ای از تجربیات حاصل از پیوند مجدد اندام در چین، سوئیس و آمریکا در سال ۱۹۸۱ نشان داد که ۱- این بیماران بهبود عملی (Functional recovery) عالی، ۲- نتایج خوب و ۳- نیز نتایج نامطلوب تا ضعیف داشتند. هیچ کدام از اعمال پیوند در شانه با نتیجه عالی یا خوبی همراه نبوده‌اند. در صدمات قطع کننده (گیوتینی) میزان موفقیت عمل بیش‌تر از صدمات فشارنده و له‌کننده بوده و ضعیف‌ترین نتایج در صدمات ناشی از کنده‌شدگی (Avulsion) دیده می‌شود.

معرفی بیمار: پسر بچه ۱۱ ساله‌ای به اورژانس بیمارستان خاتم‌الانبیاء(ص) دانشگاه علوم پزشکی زاهدان آورده شد. بیمار، هوشیار اما در حالت شوک ناشی از درد بود. این پسر بچه، فشار خون ۸۰/۵۰ میلی‌متر جیوه و نبض ۱۲۰ در دقیقه داشت و بسیار بی‌قرار بود. اندام فوقانی چپ بیمار از ۱- میانی بازو به طور کامل قطع شده بود. استامپ ناحیه آمپوتاسیون دارای خونریزی نسبی از انتهای عروق قطع شده و نیز آلودگی شدید با خاک و مواد روغنی بود. نسج نرم ناحیه آمپوتاسیون نیز به شدت حالت له‌شدگی (Crush) داشت. اندام قطع شده داخل یک کیسه نایلونی گذاشته شده بود و قطعات خرد شده یخ مستقیماً روی عضو ریخته شده بود. اندام قطع شده کاملاً روغنی و کثیف و نسج نرم محل قطع‌شدگی نیز به شدت له شده بود. در شرح حال کسب شده مشخص شد که کودک مبتلا به بیماری نسبتاً نادر کره ژیل دولاتورت بوده که تحت درمان متخصص روانپزشکی قرار داشت و رفتارهای ناهنجار و نیز کوپرولالی داشت. کودک نامبرده در راه مدرسه دست خود را وارد موتور روشن یک تراکتور پارک شده که جهت تولید برق در ساختمان‌های در حال احداث بکار می‌رفت، نموده بود که منجر به شکستگی استخوان بازوی راست و قطع کامل اندام فوقانی از ناحیه بازوی چپ شده بود. عمل پیوند مجدد در اطاق عمل توسط تیمهای جراحی، ارتوپدی و جراحی اعصاب صورت گرفت و پس از آن، پیگیری وضعیت پیوند بیمار ماهانه انجام شد.

نتیجه‌گیری: هیچ کدام از اعمال پیوند مجدد در شانه با نتیجه عالی یا خوبی همراه نبوده‌اند. میزان عملکرد خوب در اتصال مجدد بالای آرنج، صفر تا ۴۰٪ بوده است. در اتصال مجدد پروگزیمال ساعد، نتایج عالی تا خوب در صفر تا ۷۰٪ موارد مشاهده می‌شود. نتیجه کار در اتصال مجدد دیستال ساعد به مراتب بهتر است و میزان موفقیت آن به ۸۳-۵۰٪ می‌رسد. در مورد مچ دست میزان موفقیت حدود ۸۰٪، در مورد کف دست ۷۰-۲۵٪، در انگشت شست ۹۰-۳۲٪ و در قسمت‌های پروگزیمال به مفصل (Proximal Interphalangeal)PIP در انگشتان حدود ۷۰٪ و در قسمت دیستال به مفصل PIP ۱۰۰٪ است. در این بیمار پیوند عروقی بخوبی انجام شد و جهت پیوند اعصاب به مرکز مجهزتری ارجاع داده شد. صدمات با مکانیسم تیز، پیش‌آگهی بهتری نسبت به صدمات با مکانیسم کراش دارند. همچنین صدمات با مکانیسم کراش پیش‌آگهی بهتری نسبت به صدمات با مکانیسم کنده‌شدگی (Avulsion) دارند.

کلیدواژه‌ها: ۱- پیوند عضو ۲- اندام فوقانی ۳- بازو

تاریخ دریافت: ۸۳/۱۱/۴، تاریخ پذیرش: ۸۴/۴/۱

- (I) استادیار و متخصص جراحی عمومی، بیمارستان خاتم‌الانبیاء(ص)، میدان رستم، دانشگاه علوم پزشکی و خدمات بهداشتی - درمانی زاهدان، زاهدان، ایران (*مؤلف مسئول).
- (II) استادیار و متخصص جراحی عمومی، بیمارستان خاتم‌الانبیاء(ص)، میدان رستم، دانشگاه علوم پزشکی و خدمات بهداشتی - درمانی زاهدان، زاهدان، ایران.
- (III) متخصص جراحی استخوان و مفاصل، بیمارستان خاتم‌الانبیاء(ص)، میدان رستم، دانشگاه علوم پزشکی و خدمات بهداشتی - درمانی زاهدان، زاهدان، ایران.
- (IV) دانشجوی رشته پزشکی، دانشگاه علوم پزشکی و خدمات بهداشتی - درمانی زاهدان، زاهدان، ایران.

مقدمه

اولین عمل اتصال مجدد یک دست کاملاً قطع شده با بازگشت عملکرد مفید آن در سال ۱۹۶۳ گزارش گردید.^(۱) در خلال سالهای بعد، به علت پیشرفت در روشهای جراحی میکروواسکولر، میزان موفقیت نیز افزایش پیدا کرد.^(۲، ۳) خلاصه‌ای از تجربیات حاصل از پیوند مجدد اندام در چین، سوئیس و آمریکا در سال ۱۹۸۱ نشان داد که ^۱ این بیماران، بهبود عملی (Functional recovery) عالی، ^۳، نتایج خوب و ^۱ نیز نتایج نامطلوب تا ضعیف داشتند.^(۳، ۴) هیچ کدام از اعمال پیوند در شانه با نتیجه عالی یا خوبی همراه نبوده‌اند. در صدمات قطع کننده (گیوتینی)، میزان موفقیت عمل بیش‌تر از صدمات فشارنده و له‌کننده بوده و ضعیف‌ترین نتایج در صدمات ناشی از کنده‌شدگی (Avulsion) دیده می‌شود.^(۵، ۶) در مواقعی که دوره آنوکسی در عضو قطع شده کمتر از ۲۰ ساعت باشد، میزان موفقیت بالاتر است و در صورتی که این دوره از ۲۰ ساعت بیش‌تر شود، میزان موفقیت با شیب زیاد افت می‌کند.^(۱) ساختمان‌های ضروری اندام قطع شده باید سالم باشند و اگر اقدام به پیوند مجدد اندام گردد، عضو قطع شده بخوبی حفظ گردد.^(۷) پس از دبریدمان کامل و قبل از برقراری گردش خون، استخوان‌ها متصل و ترمیم می‌شوند. آناستوموز یک ورید اصلی پیش از ترمیم شریانی انجام می‌شود. عضلات، تاندون‌ها و اعصاب در مراحل بعدی ترمیم شده و سپس پوشش پوستی فراهم می‌گردد. خیلی اوقات انجام فاشیاتومی برای رفع فشار اندیکاسیون دارد.^(۸، ۹)

اندیکاسیون‌ها، کنترل‌اندیکاسیون‌ها و میزان عملکرد خوب در پیوند مجدد اندام به عواملی مانند سن بیمار، شدت صدمه، سطح آمپوتاسیون، بخش و قسمت آمپوته شده، فاصله زمانی بین آمپوتاسیون و زمان پیوند مجدد (بخصوص زمان ایسکمی گرم)، آمپوتاسیون چندگانه یا دو جانبه، آسیب سگمنتال به قسمت آمپوته شده، وضعیت عمومی بیمار شامل صدمات و بیماری‌های دیگر، توانبخشی (بازتوانی) بالقوه بیمار و فاکتورهای اقتصادی بستگی دارد.^(۱، ۶)

معرفی بیمار

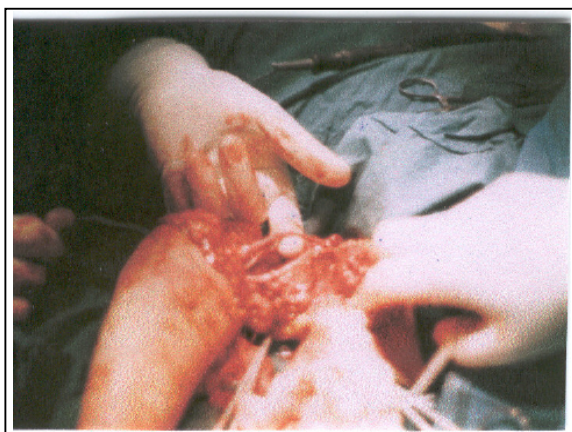
پس‌سرچه ۱۱ ساله‌ای به اورژانس بیمارستان خاتم‌الانبیاء(ص) وابسته به دانشگاه علوم پزشکی زاهدان آورده شد. بیمار هوشیار اما در حالت شوک ناشی از درد بود. پسر بچه، فشار خون ۸۰/۵۰ میلی‌متر جیوه و نبض ۱۲۰ در دقیقه داشت و بسیار بی‌قرار بود.

اندام فوقانی چپ بیمار از ^۱ میانی بازو و به طور کامل قطع شده بود. استامپ ^۳ ناحیه آمپوتاسیون دارای خونریزی نسبی از انتهای عروق قطع شده و نیز آلودگی شدید با خاک و مواد روغنی بود، نسج نرم ناحیه آمپوتاسیون نیز به شدت حالت له‌شدگی (Crush) داشت. اندام قطع شده داخل یک کیسه نایلونی گذاشته شده بود و قطعات خرد شده یخ مستقیماً روی عضو ریخته شده بود. اندام قطع شده کاملاً روغنی و کثیف و نسج نرم محل قطع‌شدگی نیز به شدت له شده بود. در شرح حال کسب شده مشخص شد که کودک مبتلا به بیماری نسبتاً نادر کره ژیل دولاتورت بوده که تحت درمان متخصص روانپزشکی قرار داشت و رفتارهای ناهنجار و نیز کوپرولالی داشت. کودک نامبرده در راه مدرسه دست خود را وارد موتور روشن یک تراکتور پارک شده که جهت تولید برق در ساختمان‌های در حال احداث بکار می‌رفت، نموده بود که منجر به شکستگی استخوان بازوی راست و قطع کامل اندام فوقانی از ناحیه بازوی چپ شده بود.

پس از انجام اقدامات اولیه و احیای بیمار و پانسمان فشاری ناحیه استامپ آمپوتاسیون، بیمار به اطاق عمل منتقل شد. پس از بیهوش شدن بیمار، تیم اول جراحی مشغول آماده‌سازی ناحیه استامپ آمپوتاسیون و تیم دوم مشغول آماده‌سازی اندام قطع شده گردیدند.

در بررسی استامپ مشخص شد که به علت رخداد نیروی چرخشی بافت دچار له‌شدگی و کندگی شده بود بطوری که حدود ۲۰ سانتی‌متر از عصب مدین (Median Nerve) از ناحیه شبکه براکیال جدا شده و متصل به اندام قطع شده رها شده بود و حدود ۲۰ سانتی‌متر نیز از اعصاب رادیال و

سانتی‌متر) تقسیم شد. هر یک از این قطعات برای ترمیم شریان براکیال و نیز ۳ ورید مورد نظر استفاده شدند. آناستوموزهای عروقی، توسط نخ پرولن ۶/۰ و به روش پیوسته انجام شد (شکل شماره ۲).

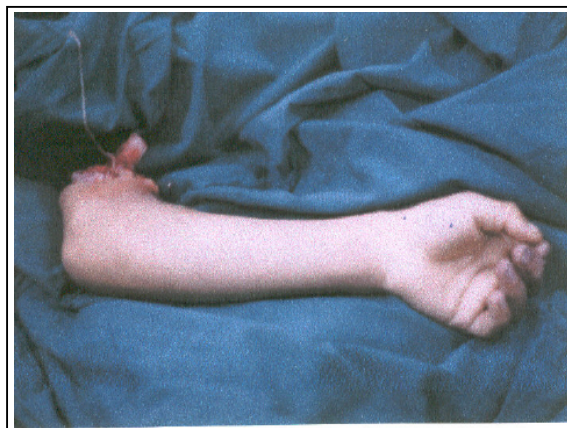

شکل شماره ۲- ورید صافن اینترپوزیشن شده را در شریان براکیال در اندام فوقانی نشان می‌دهد.

به محض انجام آناستوموز عروقی، نبض و جریان خون شریانی و وریدی برقرار شد، اندام فوقانی به آرامی شروع به گرم شدن کرده و به رنگ مطلوب درآمد. سپس عضلات قطع شده در ناحیه آمپوتاسیون ترمیم شدند. در انتهای عمل، پوست به طور اولیه در ناحیه میانی بازو ترمیم شد و سپس آتل‌گیری انجام شد. بیمار پس از به هوش آمدن به بخش جراحی منتقل شد.

در روز اول پس از عمل، دست کاملاً زنده، گرم و دارای نبض بود. اما در عرض ۲۴ ساعت، اندام فوقانی بتدریج دچار ادم شد. شدت ادم به اندازه‌ای ادامه پیدا کرد که تیم جراحی تصمیم به فاشیاتومی سطح مدیال ساعد گرفت که انجام شد. پس از انجام فاشیاتومی، از روز دوم پس از عمل پانسمان‌های محل فاشیاتومی به کرات در طول روز تعویض می‌گردید، زیرا شدت ترشح از محل فاشیاتومی زیاد بود. در طول هفته اول پس از عمل بتدریج ادم دست کاهش پیدا کرد اما کم‌کم و بتدریج پوست ترمیم شده ناحیه میانی بازو (محل آمپوتاسیون)، دچار اریتم و سپس تغییر رنگ شد و دقیقاً در خط آمپوتاسیون دچار نکروز شد (شکل شماره ۳).

اولنار از ناحیه ساعد و بازو جدا شده و به استامپ آمپوتاسیون آویزان بود (شکل شماره ۱).



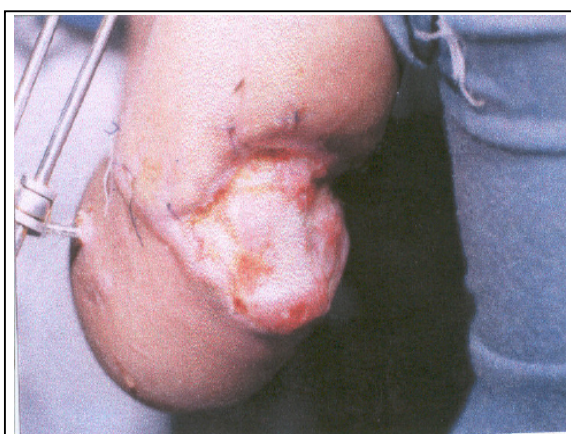
شکل شماره ۱- اندام فوقانی قطع شده از ناحیه بازو (به عصب مدین بیمار توجه شود)

پس از اکسپلور کامل عروق ناحیه استامپ، شریان براکیال، اکسپلور و برای آناستوموز، آماده‌سازی شد، سپس وریدهای سفالیک، بازلیک و براکیال عمقی نیز، اکسپلور و آماده‌سازی شدند. پس از آماده‌سازی عروق ناحیه پروگزیمال، عروق ناحیه دیستال در اندام قطع شده نیز، مورد بررسی و آماده‌سازی قرار گرفتند.

با توجه به وضعیت اعصاب در اندام قطع شده که انتهای پروگزیمال عصب مدین تا حدود شبکه براکیال بالا رفته و انتهای دیستال اعصاب رادیال و اولنار تا ناحیه میانی ساعد پایین کشیده شده بود، انجام ترمیم عصبی در عمل اورژانس غیرممکن به نظر می‌رسید؛ لذا تصمیم به نشانه‌گذاری پروگزیمال اعصاب و پیوند سایر المان‌های دست، گرفته شد. پس از آماده‌سازی عروق برای آناستوموز، همکار محترم ارتوپد جهت بی‌حرکتی استخوان بازو وارد فیلد عمل شد. از ایشان درخواست شد که استخوان تا حدود ۸ سانتی‌متر کوتاه شود و سپس استخوان فیکس گردد که توسط ۲ عدد پین متقاطع، استخوان به بی‌حرکتی نسبی رسید.

پس از بی‌حرکتی نسبی استخوان، از اندام تحتانی مقابل از قسمت پروگزیمال حدود ۲۰ سانتی‌متر ورید صافن برداشته شد. سپس این ورید به ۴ قطعه مساوی کوچک (هر یک ۵

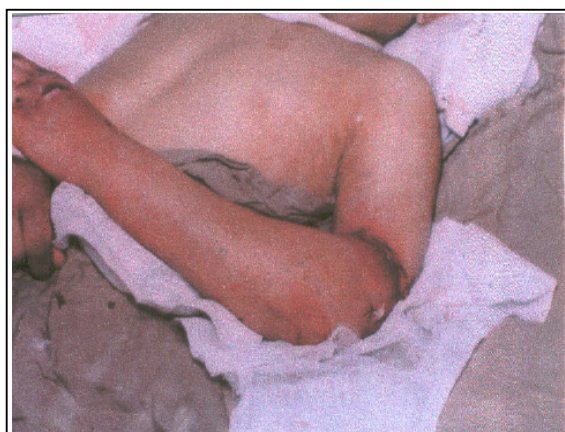با گرفت ناحیه ساعد و گذاشتن اکسترنال فیکساتور، اندام فوقانی بیمار کاملاً زنده، گرم و نبض‌ها نیز قابل لمس بود. ادم کاملاً از بین رفته بود، محل شکستگی جاندازی مطلوب داشت (با اکسترنال فیکساتور) و تنها مساله باقیمانده، یک زخم پوستی به ابعاد حدود ۵×۵ سانتی‌متر در ناحیه خلف بازو (پوست ترمیم و نکروز شده محل آمپوتاسیون) بود. پس از انجام پانسمان‌های روزانه در طی روزهای بعد بتدریج نسج گرانولاسیون مناسب در محل زخم ایجاد شده و بتدریج استخوان و محل شکستگی و پین‌های اکسترنال فیکساتور همگی با نسج گرانولاسیون پوشیده شد. پس از سپری شدن ۳۰ روز اول پس از عمل و پوشیده شدن محل شکستگی استخوان و پین‌های اکسترنال فیکساتور با نسج گرانولاسیون، بیمار از بخش جراحی، مرخص و مقرر شد که ادامه درمان به صورت پانسمان‌های روزانه در اورژانس بیمارستان خاتم انجام شود (شکل شماره ۵).



شکل شماره ۵- حدود روز بیستم پس از عمل، بافت گرانولاسیون در حال شکل‌گیری در خلف بازو می‌باشد.

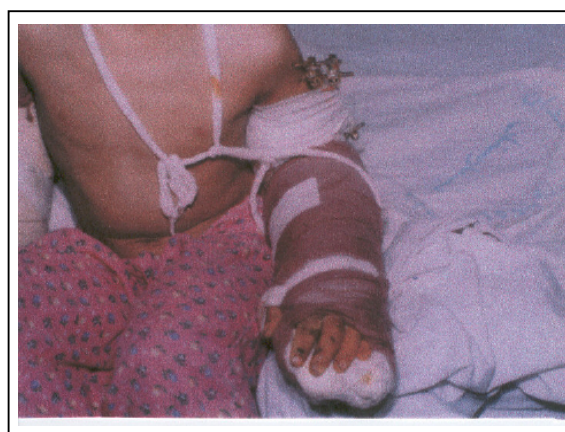در طی ۱ ماه پس از ترخیص و با follow up مکرر، زخم ناحیه خلف بازو، گرانولاسیون مناسب ایجاد کرده و سطح اولسراتیو آن بتدریج جمع شد و حتی نیاز به گرافت پوستی نیز پیدا نکرد.

در حال حاضر حدود ۲/۵ ماه از عمل بیمار می‌گذرد، جهت بهبود وضعیت حسی و حرکتی اندام فوقانی با همکاران



شکل شماره ۳- روز هفتم پس از عمل، اندام فوقانی زنده است دارای نبض است و ادم کاهش یافته اما پوست محل آمپوتاسیون دچار اریتم شده است.

علی‌رغم مطلوب بودن وضعیت ناحیه ساعد و دست، به علت نکروز پوستی خط ترمیم در وسط بازو، شکستگی استخوان و پین‌های متقاطع به صورت شکستگی باز در معرض دید قرار گرفت (شکستگی به نوع باز تبدیل شد)، با توجه به وضعیت پیش آمده و با صلاحدید همکار محترم ارتوپد، بیمار به اطاق عمل منتقل شد، پین‌ها خارج گردید و جهت بی‌حرکتی استخوان، اکسترنال فیکساتور گذاشته شد. همزمان با این عمل، محل فاشیاتومی نیز گرافت شد و پس از این، زخم ناحیه خلف بازو به صورت یک شکستگی باز مورد Management قرار گرفت (شکل شماره ۴).



شکل شماره ۴- حدود روز دهم پس از عمل خروج پین‌ها، گذاشتن اکسترنال فیکساتور انجام شده، ناحیه ایسکمیک پوست خلف بازو دبریدمان شده است.

پروگنوز بهتری نسبت به صدمات با مکانیسم کراش (crush mechanism) دارند. همچنین صدمات با مکانیسم کراش پروگنوز بهتری نسبت به صدمات با مکانیسم کنده‌شدگی (avulsion mechanism) دارند.^(۴ و ۱۰)

در پیوند مجدد اندام فوقانی، Tamai، ۷۲٪ نتایج خوب تا عالی را گزارش کرده است؛ Ch'En، ۶۷/۷٪ نتایج خوب تا عالی را گزارش کرده است. Wang Young و Wei به نتایج بازگشت مجدد عملکرد اندام به میزان ۶۲٪ دست یافتند. Berger و همکارانش، توانستند پیوند مجدد اندام را انجام دهند و نتایج عملکرد موفقیت‌آمیزی را بدست آوردند.^(۱) معیارهای Ch'En برای ارزیابی عملکرد بعد از پیوند مجدد اندام‌های انتهایی:^(۱۱)

عملکرد (function)	گرید (Grade)
قادر به انجام دادن کارهای معمولی، میزان حرکت و جنبش (range of motion) ۶۰٪ نرمال و بازگشت حس به صورت کامل یا تقریباً کامل و قدرت عضلانی گرید ۴ و ۵	I
قادر به انجام دادن کارهای مناسب، میزان حرکت و جنبش ۴۰٪ نرمال، بازگشت حس تقریباً کامل و قدرت عضلانی گرید ۳ و ۴	II
قادر به انجام دادن کارهای روزانه، میزان حرکت و جنبش ۳۰٪ نرمال، بازگشت حس به صورت نسبی و قدرت عضلانی گرید ۳	III
تقریباً اندام باقیمانده فانکشن غیرقابل استفاده دارد.	IV

به نظر می‌رسد با بدست آوردن تجربیات مناسب و پیشرفت تکنیک‌های جدید و استفاده از وسایل بازتوانی جدید، بتوان میزان موفقیت را در پیوند مجدد اندام به طور قابل ملاحظه‌ای افزایش داد.

فهرست منابع

1- Kenneth Ouriel, Richard M Green. Arterial disease. In: Seymour I. Schwartz principle of surgery. 7th ed. Newyork: Mc graw-Hill; 1999. p. 998-999.

2- Ahong-Wei C, Meyer VE. Present indications and contraindications for replantation as reflected by long-term functional results. Orthop clin North Am 1981; 12: 849.

جراحی اعصاب، پلاستیک و ترمیم مشاوره شده و ادامه درمان توسط همکاران محترم برنامه‌ریزی شده است.

بحث

هیچ کدام از اعمال پیوند مجدد در شانسه با نتیجه عالی یا خوبی همراه نبوده‌اند.^(۱) میزان عملکرد خوب در اتصال مجدد بالای آرنج، صفر تا ۴۰٪ بوده است.^(۳ و ۵) در اتصال مجدد پروگزیمال ساعد نتایج عالی تا خوب در صفر تا ۷۰٪ موارد مشاهده می‌شود. نتیجه کار در اتصال مجدد دیستال ساعد به مراتب بهتر است و میزان موفقیت آن به ۸۳-۵۰٪ می‌رسد. در مورد مچ دست، میزان موفقیت حدود ۸۰٪، در مورد کف دست، ۷۰-۲۵٪، در انگشت شست، ۹۰-۳۲٪، در قسمت‌های پروگزیمال به مفصل PIP در انگشتان، حدود ۷۰٪ و در قسمت دیستال به مفصل PIP، ۱۰۰٪ است.^(۵ و ۱۱)

به طور کلی هر چه محل آمپوتاسیون در اندام فوقانی دیستال‌تر باشد احتمال موفقیت پس از پیوند مجدد اندام نیز بیش‌تر خواهد بود.^(۷) پیوندهای مجدد اندام ۱۰ بیمار که در کشورهای آمریکا (n=۲)، انگلیس (n=۱)، چین (n=۳)، مالزی (n=۱)، فرانسه (n=۱)، ایتالیا (n=۱) و استرالیا (n=۱) انجام شده است، نتایج موفقیت‌آمیزی را در پیگیری‌های ابتدایی بعد از عمل نشان داده است. اما پیگیری‌های بعدی به اندازه کافی انجام نشده است.

اندازه‌گیری موفقیت بعد از پیوند مجدد اندام، دارای سطوح مختلفی می‌باشد. سطح اول موفقیت، رواسکولاریزاسیون (پیوند مجدد عروق و بازگشت مجدد جریان خون) بدون رد کردن پیوند می‌باشد، سطح دوم موفقیت، اندام دارای حس، تحریک شده در اثر تحریکات درونی عضو موجود زنده (Proprioception) و پذیرش مرکزی می‌باشد و سطح سوم موفقیت، مجموعه همراهی خطرهایی مانند عفونت، تومور و عوارض دیگر با سرکوب ایمنی که موازنه و برابری برقرار شده تا دست بتواند عملکرد بالقوه خود را در برابر عوامل خطر ذکر شده بدست آورد، می‌باشد.^(۹ و ۱۱)

مطالعاتی که تاکنون انجام شده، نشان داده است که صدمات با مکانیسم تیز (Sharp Mechanism)،

- 3- Beal SL, Blaisdell FW. Traumatic hemiplevectomy: Acatastorphic injury. *J Trauma* 1989; 29: 1346.
- 4- Troum S, Floyd WE. Upper extremity replantation at a regional medical center. A six-year review. *Am Surg* 1995 Sep; 61(9): 836-9.
- 5- Tsai TM, McCabe S. Second toe transfer for thumb reconstruction in multiple digit amputations including thumb and basal joint. *Microsurgery* 1987; 8: 146.
- 6- Mark T Jobe. Microsurgery. In: S Terry canale. *Campbells' operative orthopedics*. 10th ed. Philadelphia: Mosby; 2003. p. 3291-3365.
- 7- Hatrick NC, Tonkin MA. Hand transplantation: a current perspective. *Aust NZJ Surg* 2001; 71: 245-251.
- 8- Jones JVV, Gruber SA, Barker JH, Breidenbach WC. Successful hand transplantation. One year follow-up. *N Engl J Med* 2000; 343: 468-473.
- 9- WP Andrew lee. Hand transplantation. Position Revised American Society for surgery of the hand(ASSH & IFSSH) 2003 November; 87: 401-411.
- 10- Fran cios CG, Breidenbach WC, Maldonado C. Hand transplantation: Comparisons and observations of the first four clinical cases. *Micro Surgery* 2000; 20: 360-371.
- 11- Ch'En C, Yin-Quin Q, Zhong-Jia Y. Results of limb transplantation. *Word J Surg* 1978; 2: 513.

Transplantation of a Full-Cut Upper Limb from the Middle Third of the Arm: A Case Report

**K. Alizadeh, MD*^I *A.R. Khazaei, MD*^{II} *M. Dabiry, MD*^{III} *B. Naroei*^{IV}

Abstract

Introduction: The first upper limb transplant with acceptable function was reported in 1963. Afterwards with progress in microvascular surgery, outcomes improved. A brief report of experience concerning transplantation in the United States, China and Switzerland published in 1981 revealed that 1/3 of the patients had excellent, 1/3 good, and 1/3 had poor results. Regarding shoulder transplant, all results were poor and the rate of success with sharp cut lesions was higher than avulsion types.

Case Report: An 11-year-old boy was taken to the emergency room while he was conscious but in a state of pain shock. Being restless, he had blood pressure of 80/50mmHg and heart rate of 120 per minute. His left upper limb was totally avulsed from the middle third of the arm. The stump was so dirty and bleeding continuously. The amputated limb was in a dirty plastic bag with some ice chips on it. The patient was referred to the operation room and transplant was done. Then he was followed up monthly.

Conclusion: Transplantation in shoulder area is hardly ever followed by excellent or satisfactory outcomes. The rate of success, acceptable function, in transplantation of different parts of the arm is as following: 0-40% above the elbow, 0-70% in proximal forearm, 50-83% in distal forearm, 80% in the wrist, 25-70% in the palm, 32-90% in the thumb, 70% in proximal PIP (Proximal Interphalangeal) in fingers, and 100% in distal PIP. Sharp cut traumas have better results than crushing ones, but avulsion types are the worst. However, vascular transplant was successfully performed on the above-mentioned case, and he was referred to a well equipped center for neural transplant.

Key Words: 1) Transplantation 2) Upper Limb 3) Arm

*I) Assistant Professor of General Surgery. Khatam-ol-Anbia Hospital. Rostam Sq., Zahedan University of Medical Sciences and Health Services. Zahedan, Iran. (*Corresponding Author)*

II) Assistant Professor of General Surgery. Khatam-ol-Anbia Hospital. Rostam Sq., Zahedan University of Medical Sciences and Health Services. Zahedan, Iran.

III) Orthopedist. Khatam-ol-Anbia Hospital. Rostam Sq., Zahedan University of Medical Sciences and Health Services. Zahedan, Iran.

IV) Medical Student. Zahedan University of Medical Sciences and Health Services. Zahedan, Iran.