بررسی ارتباط میان شدت علایم کلینیکی و تغییرات مورفولوژیکی در بیماران مبتلا به دیستروفی عضلانی دوشن

*سوسن صباغ I
دکتر ایران رشیدی II
دکتر محمد طاهری مبارکه III
دکتر محمود احمدی IV

چکیده

زمینه و هدف: دیستروفی عضلانی دوشن(Duchenne Muscular Dystrophy=DMD)، دومین بیماری ژنتیکی کشنده شایع و شدیدترین و شایع‌ترین نوع دیستروفی عضلانی بوده که بر اثر عدم وجود پروتئین سیتواسکلتال دیستروفین بوجود می‌آید. با اینکه ژنتیک و بیوشیمی این بیماری شناخته شده، ولی وقایع پاتوفیزیولوژیکی که منجر به ضعف ماهیچه می‌گردند، ناشناخته مانده‌اند. از طرف دیگر تا کنون هیچ گونه معیار علمی برای طبقه‌بندی این بیماری ذکر نشده است.

روش بررسی: ازآنجایی که بیوپسی عضله، مهم‌ترین روش تشخیصی در این بیماری به شمار می‌رود؛ لذا در این مطالعه سعی شده است تا برحسب علایم بالینی و نیز یافته‌های هیستوپاتولوژیکی، میزان شدت بیماری بررسی شود و بدین وسیله عواملی که در پیشرفت بیماری بیش‌تر دخیلند، مورد بررسی قرار گیرند.

یافته‌ها: در مطالعه حاضر که بر روی ۵۱ بیمار مبتلا به دیستروفی عضلانی دوشن صورت گرفت، علایم بالینی و یافته‌های هیستوپاتولوژیک موجود در بافت عضله بررسی شدند. برحسب علایم بالینی، بیماران به ۲ گروه خفیف و شدید تقسیم شدند ومتغیرهایی از قبیل آتروفی شدن فیبرها، فیبرهای دژنره و رژنره شده، وجود فیبروز در بافت و... مورد مطالعه قرارگرفتند. گروه کنترل نیز شامل ٦ بیمار ارتوپدی بود که به دلیل شکستگی، تحت عمل جراحی int.fixation قرار گرفته بودند. سپس به کمک آزمون آماری Chi-Square، ارتباط بین شدت بیماری و علایم پاتولوژیکی (وجود متغیرهای دژنراسیون فیبر، فیبربا هسته مرکزی، فیبروز بافت، چربی بوجودآمده و نیز سلولهای التهابی) سنجیده شد که این رابطه معنی‌دار بود.

نتیجه‌گیری: به این ترتیب مشخص شد که ظهور این علایم در بافت، دال بر پیشرفت بیماری می‌باشد و تغییرات هیستوپاتولوژیک می‌تواند با شدت علایم بالینی ارتباط مستقیم داشته باشد.

کلیدواژه‌ها: ۱ – دیستروفی عضلانی دوشن ۲ – علایم بالینی ۳ – تغییرات مورفولوژیکی

تاریخ دریافت: ۸۳/۱۱/۱۳، تاریخ پذیرش: ۸٤/۳/۳۱

مقدمه

بیماری دیستروفی عضلانی دوشن(DMD= Duchenne Muscular Dystrophy)، دومین بیماری ژنتیکی کشنده و شایع‌ترین و شدیدترین نوع دیستروفی عضلانی در انسان می‌باشد.[۱]

گفته شده که از ۳۳۰۰ فرد مذکر متولد شده، ۱ نفر به دیستروفی عضلانی دوشن مبتلا می‌گردد، البته گزارشاتی مبنی بر ابتلای دختران به انواع خفیف بیماری نیز گزارش شده است.[۲و ۳]

دیستروفی‌های عضلانی شامل ٦ نوع بیماری می‌باشند، که همگی ارثی بوده و ضعف پیشرونده عضلانی در اکثر آنها دیده می‌شود.

I) مربی و کارشناس ارشد بافت‌شناسی، دانشکده پرستاری و مامایی، جاده اندیمشک، دانشگاه آزاد اسلامی دزفول، دزفول، ایران(*مؤلف مسؤول).
II) استادیار و متخصص پاتولوژی، دانشگاه علوم پزشکی و خدمات بهداشتی ـ درمانی اهواز، اهواز، ایران.
III) استادیار گروه بافت‌شناسی، دانشگاه علوم پزشکی و خدمات بهداشتی ـ درمانی اهواز، اهواز، ایران.
IV) استادیار و متخصص بیماری‌های مغز و اعصاب کودکان، دانشگاه علوم پزشکی و خدمات بهداشتی ـ درمانی تهران، تهران، ایران.

[Downloaded from rjms.iums.ac.ir on 2024-04-17]

این بیماری‌ها شامل Duchenne Muscular Dystrophy، Limb Girdle، Baker، Congenital Muscular Atrophy، Scapulo Fascio Humeral و Emery Drefius می‌باشند.[۱]

ژن مسؤول DMD روی بازوی کوتاه کروموزوم X و در محل xp21 قرار دارد. این ژن مسؤول ساخت پروتئین سیتواسکلتال دیستروفین می‌باشد که پروتئین بسیار بزرگی با وزن مولکولی ٤٠٠کیلودالتون است و به مقادیر بسیار کم در ماهیچه طبیعی یافت می‌شود(کمتر از ۰/۰۰۰۲٪ از کل پروتئین‌های عضله). بنا بر اظهار Hoffman، میزان دیستروفین در بیماران مبتلا به دوشن، کمتر از ۳٪ میزان نرمال و در نوع بکر این میزان، ۲۰-۳٪ مقدار نرمال است.[٤]

علایم بیماری در سنین ٥-۳ سالگی ظاهر شده و شامل عدم توانایی در بالا رفتن از پله، زمین خوردن‌های مکرر و راه رفتن روی نوک انگشتان می‌باشد. زمین‌گیر شدن بیماران و به دنبال آن مرگ بر اثر عفونت‌های تنفسی و نارسایی قلبی در سنین ۱۰-۹ سالگی حادث می‌گردد.[۱]

علایم پاتولوژیکی شامل اختلاف در اندازه فیبرها، افزایش تعداد هسته‌ها، نکروزه شدن فیبرهای عضله و ظهور فیبرهای متسع و فیبرهای شکافته شده، هیالینه و آتروفیک می‌باشد. در مراحل بعدی بیماری، مقدار زیادی کلاژن و سلول چربی بین فیبرهای عضله بوجود می‌آید که تا حدی عامل هیپرتروفی عضله می‌باشد.[٥]

با اینکه ژنتیک و بیوشیمی این بیماری، شناخته شده اما وقایع پاتوفیزیولوژیکی که منجر به ضعف ماهیچه می‌گردد، ناشناخته مانده است. از آنجایی که در ایران مطالعات کمی در زمینه این بیماری صورت گرفته و تا کنون معیاری برای طبقه‌بندی این بیماری نیز در کتابهای مرجع ذکر نشده است؛ لذا محققین سعی نمودند تا در این مطالعه بر اساس علایم هیستوپاتولوژیک موجود در بافت عضله بیماران، عواملی را که در پیشرفت بیماری بیش‌تر دخیلند، مشخص نمایند.

روش بررسی

این مطالعه یک پژوهش تحلیلی(Analytic) از نوع مورد ـ شاهدی(Case-control) و به صورت گذشته‌نگر (Retrospective) است. برای یافتن موارد بیمار مبتلا به دیستروفی عضلانی دوشن و تهیه اطلاعات لازم در مورد این بیماران به بخش پاتولوژی بیمارستان‌های شفا و امام‌خمینی در اهواز و مرکز طبی کودکان(دکتر اهری) وابسته به بیمارستان امام‌خمینی در تهران، مراجعه و از طریق دفاتر بایگانی، بیماران مبتلا به دیستروفی عضلانی را که طی سالهای ۷۸-۱۳۷۰به این بیمارستان‌ها مراجعه کرده و بستری شده بودند و بیوپسی عضله در آنها انجام شده بود، شناسایی شدند.

تعداد کل بیماران مراجعه کننده به بخش پاتولوژی این بیمارستان‌ها طی سالهای ذکر شده، ۱٥٦٦۱ نفر و تعداد بیمارانی که به این ترتیب شناسایی شدند، ۷۰ نفر بود. در مرحله بعد، پرونده این بیماران از بایگانی اسناد و مدارک پزشکی بیمارستان‌های فوق، استخراج و مورد بررسی قرار گرفته و پرونده بیماران مبتلا به دیستروفی عضلانی دوشن از بین آنها جدا شد، که تعداد این بیماران ٥۱ نفر بود. علایم کلینیکی که در مورد افتراق این بیماری در نظر گرفته شد شامل سن بیمار، سن شروع بیماری، تاخیر در رشد حرکتی، توانایی و یا عدم توانایی در راه رفتن، علامت Gower، وجود ضعف در عضلات پروگزیمال اندام، عقب‌ماندگی ذهنی و بهره‌هوشی بیمار، سابقه عفونت تنفسی، وجود مشکل قلبی، پسودوهیپرتروفی عضلانی، تون عضلات، آتروفی عضلانی، وجود دفورمیتی‌های مفصلی، میزان آنزیم LDH(Lactate Dehydrogenase) و CPK(Creatin phosphokinase) و گزارشات رادیولوژیکی بود. سپس این بیماران بر حسب شدت علایم کلینیکی به ۲ گروه خفیف و شدید طبقه‌بندی شدند؛ لازم به ذکر است که این طبقه‌بندی با همکاری دو نفر متخصص نورولوژیست و بر مبنای کتاب Principle of neurology of Adams[٦] انجام شد.

[Downloaded from rjms.iums.ac.ir on 2024-04-17]

برای طبقه‌بندی بیماران، معیارهای مورد نظر عبارت بودند از:

گروه خفیف(mild): ضعف در عضلات پروگزیمال، پسودوهیپروتروفی عضلانی، میزان آنزیم CPK بالاتر از ۱۰۰۰ و وجود تغییرات میوپاتیک در EMG(Electromyography).

گروه شدید(severe): ضعف در عضلات پروگزیمال و دیستال، هیپوتونی عضلانی، آتروفی عضلات، درگیری عضلات تنفسی، وجود مشکل قلبی (وجود تغییرات EKG(Electrocardiogram) شامل موج R در اشتقاق‌های جلوی قلبی V1 وV2)، عدم توانایی راه رفتن و میزان آنزیم CPK(بین ۱۰۰۰-۱۰۰).

سپس بلوکهای پارافینی حاوی بافت عضله بیماران شناسایی شده، از بین نمونه‌های نگهداری شده بیوپسی در بایگانی بخش پاتولوژی، استخراج گردیدند. بلوکهای فوق، ذوب و مجددا قالب‌گیری شد.

گروه کنترل نیز شامل ٦ نفر بود که به دلیل شکستگی در بیمارستان بستری شده بودند و بنا بر نظر ارتوپد هیچگونه مشکل نورولوژیکی نداشته و در طی عمل جراحی دبریدمان و internal fixation، با کسب اجازه قبلی از بیمار، تکه‌ای از بافت عضله نمونه‌برداری شده بود. پس از نمونه‌برداری، بافتها به درون فیکساتیو فرمالین۱۰٪ منتقل و مراحل آمادش بافتی روی آنها صورت گرفت.

بعد به کمک دستگاه میکروتوم روتاری مدل کمبریج، برشهای ۳ میکرونی از بافتهای گروه بیمار و کنترل تهیه شد. رنگ‌آمیزی‌های انجام شده شامل H&E(Haematoxylin and Eeosin)، Trichrom، PAS(Periodic-Acid-Schiff)، Masson و Feulgen بود.

پس از اتمام مراحل رنگ‌آمیزی و چسباندن لامل، کلیه لامها با میکروسکوپ نوری، مشاهده و از نظر وجود و یا عدم وجود فاکتورهای زیر بررسی شدند:

آتروفی شدن فیبرها، وجود فیبرهای دژنره شده، فیبرهای رژنره شده، فیبرهای شکافته شده و فیبرهای دارای هسته مرکزی، نفوذ سلولهای منونوکلئار در بافت، واسکولیت، فیبرهای هیالینه شده، وجود فیبروز در بافت، وجود چربی در بافت و میزان فعالیت هسته.

پس از آن اطلاعات بدست آمده در مورد این متغیرها از گروه بیمار و کنترل جمع‌آوری شد و به کمک تست chi-square و با ضریب اطمینان ۹۵٪، ارتباط میان شدت بیماری و هر یک از این متغیرها که به عنوان متغیر مستقل در نظر گرفته شدند، بررسی شد.

یافته‌ها

پس از طبقه‌بندی بیماران بر حسب علایم بالینی این نتایج بدست آمد:

از بین ۵۱ بیمار فوق، ٦ نفر، مونث (۱۲٪ موارد) و ٤٥ بیمار، مذکر بودند(۸۸٪ موارد).

تعداد بیماران در گروه خفیف، ۲۱ نفر و در گروه شدید، ۳۰ نفر بود. میانگین سن بیماران در گروه خفیف، ٤/٦ سال و در گروه شدید، ۷/۱۳ سال بود.

در بررسی مقاطع طولی و عرضی لام برخی از بیماران با رنگ‌آمیزی H&E، اختلاف در اندازه فیبرها به وضوح دیده شد. فیبرهای آتروفی شده در مقطع عرضی نیز غیر نرمال بوده و تعدادی از آنها کروی بودند.

پس از بررسی گروه‌های بیمار، میزان آتروفی فیبر بدست آمد. در گروه mild، ٥٢/٣٦٪ بیماران دارای فیبرهای آتروفیک بودند و در گروه severe این میزان به ٤٦٪ از بیماران رسیده بود. در تجزیه و تحلیل آماری، Pvalue=۰/٤٣ بدست آمد که معنی‌دار نمی‌باشد.

در بررسی لامها با رنگ‌آمیزی H&E، فیبرهایی که سیتوپلاسم آنها در حال اضمحلال بوده و هسته‌ها پیکنوتیک و تشکیلات میوفیبریل در آنها نیز کاهش یافته بود، مشاهده

[Downloaded from rjms.iums.ac.ir on 2024-04-17]

شد. این سلولها به نام سلولهای در حال فساد و یا Degenerating fiber خوانده می‌شوند که توسط ماکروفاژها و سلولهای لنفوسیت مورد تهاجم قرار می‌گیرند(شکل شماره ۱). در بررسی کلی بیماران نتایج بدست آمده به این ترتیب بود که در گروه mild، ٦٦٪ بیماران دارای فیبر دژنره بودند و در بیماران severe، این میزان به ۷۹٪ رسید. در بررسی آماری، P value=۰/۰۰۳۷ بدست آمد که معنی‌دار می‌باشد.

با رنگ‌آمیزی هماتوکسیلین و ائوزین، در مقطع طولی بافت عضله، فیبرهایی مشاهده شد که هسته بزرگ بیضوی و واکوئل‌دار داشته و ۱ الی ۲ هستک درآنها دیده می‌شد، سیتوپلاسم این سلولها تا حدی بازوفیلی بوده و تشکیلات میوفیبریل را نداشتند. در گروه خفیف، ۷۱٪ بیماران، فیبررژنره داشته و در گروه شدید، این میزان به ٤٧٪ رسیده بود. بررسی آماری، Pvalue=۰/۲۸ را نشان داد که معنی‌دار نمی‌باشد.

در بافت گروهی از بیماران دوشنی مورد مطالعه، سلولهای چربی درون بافت همبند پری‌میوزیوم و اندومیوزیوم دیده شد که گاهی به صورت تکی و اکثرا به صورت مجتمع دیده می‌شوند(شکل شماره ۲).

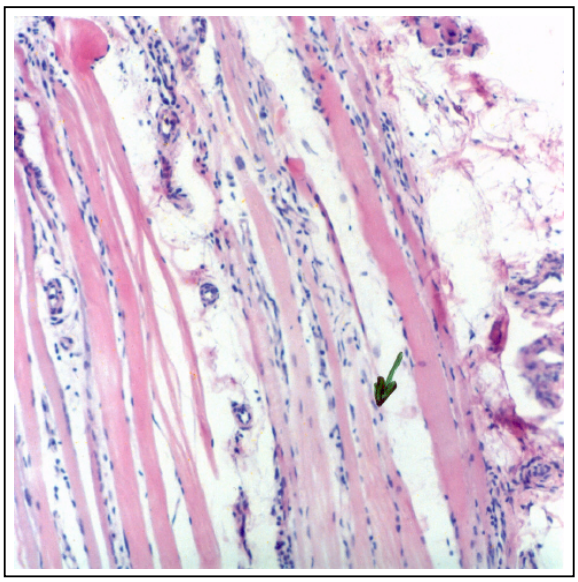

شکل شماره ۱– وجود فیبرهای دژنره شده، (رنگ‌آمیزی H&E با بزرگنمایی × ۱۰۰)

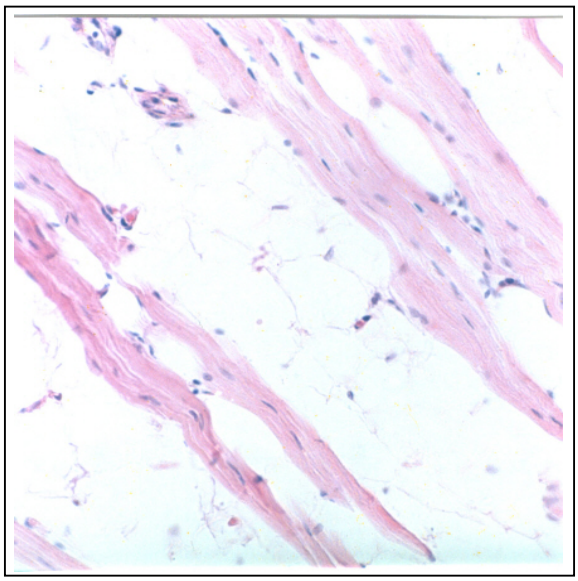

شکل شماره ۲– وجود سلولهای چربی در بافت، (رنگ‌آمیزی H&E با بزرگنمایی × ۲۰۰)

در برخی از بیماران، سلولهای چربی جایگزین بافت عضله شده و در مقاطع طولی به صورت ردیف‌های ممتدی دیده می‌شوند، با پیشرفت بیماری اکثر بافت، مبدل به چربی می‌گردد. ١٤٪ از بیماران mild، دارای سلول چربی در بافت عضله خود بودند و در گروه severe، تمام بیماران دارای این فاکتور بوده و فقط نوارهای باریکی از فیبر عضله میان توده عظیم بافت چربی دیده شد. در بررسی آماری، این متغیر معنی‌دارشد (Pvalue =۰/۰۰۰).

در مقطع عرضی بافت عضله برخی از بیماران که با هماتوکسیلین - ائوزین رنگ‌آمیزی شده بود، فیبرهای درشتی دیده می‌شد که به ۲، ۳ و حتی ۵ قسمت تقسیم شده بودند؛ این قطعات از نظر اندازه با هم متفاوت بوده و در کنار هم قرار داشتند، اما غشای فیبر در این مناطق، گسیخته شده و تشکیلات میوفیبریل نیز کاهش یافته بود. تعداد هسته‌های مرکزی نیز در این قطعات افزایش یافته بود. ٤٢٪ بیماران گروه خفیف، در عضله خود فیبر شکافته شده داشتند و در گروه شدید این متغیر در ۹۲٪ از افراد دیده شد. پس از انجام تست

[Downloaded from rjms.iums.ac.ir on 2024-04-17]

chi-square، Pvalue=۰/٤٨ بدست آمد که معنی‌دار نیست.

در بررسی مقاطع طولی و عرضی لامهای رنگ‌آمیزی شده توسط H&E، ارتشاح سلولهای منونوکلئار در بخشهای مختلف بافت دیده شد که از نوع ماکروفاژ و لنفوسیت بوده و درون بافت همبند و یا در کنار سلولهای لیز شده قرار داشتند.

در ۲۹٪ از بیماران گروه mild، هیچ گونه سلول التهابی مشاهده نشد و در ۷۱٪ از افراد این گروه، سلول التهابی مشاهده شد. در گروه severe، ۸٦٪ از بیماران دارای تعداد زیادی سلول التهابی در بافت خود بودند(نمودار شماره ۱). در بررسی آماری، Pvalue=۰/۰۳۱ بدست آمد که معنی‌دار می‌باشد.

در رنگ‌آمیزی هماتوکسیلین ـ ائوزین، در اطراف فاسیکول، سلولهایی با یک هسته مرکزی و چند هسته محیطی دیده شد که هسته مرکزی درشت‌تر از حد معمول بوده و به اشکالی غیر از دوکی دیده شد. اندازه این فیبرها هیپرتروفی بود. گاهی نیز چند هسته مرکزی در فیبر ماهیچه دیده شد. ۱۹٪ از بیماران گروه خفیف، دارای هسته مرکزی بودند و این میزان در گروه شدید، ۸٦٪ بود(نمودار شماره ۲). در محاسبات آماری، Pvalue=۰/۰۰۵ بدست آمد که معنی‌دار می‌باشد.

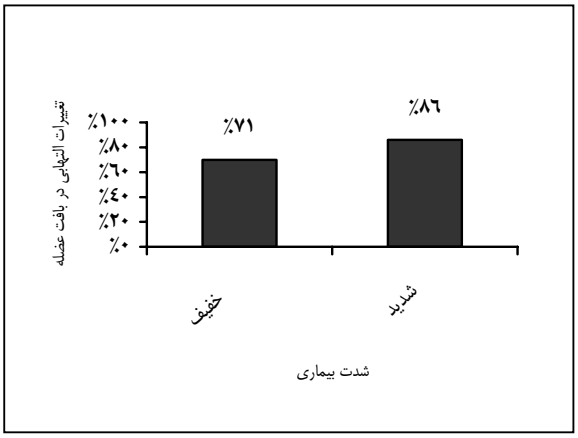

نمودار شماره ۱– توزیع فراوانی متغیر سلول التهابی در بیماران

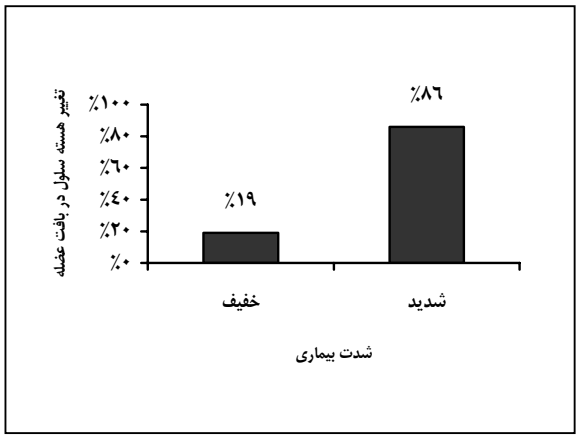

نمودار شماره ۲– توزیع فراوانی متغیر فیبر با هسته مرکزی در بیماران

فاکتور دیگری که بررسی شد، وجود واسکولیت در بافت بود که به صورت گشاد شدن لومن رگ، متورم شدن سلولهای اندوتلیوم و خروج لنفوسیت از رگ دیده می‌شود.

مویرگ‌های موجود در اندومیوزیوم کلیه نمونه‌ها، بررسی و نتایج حاصله بدین ترتیب بود که در ۵۷٪ بیماران گروه mild و۷۰٪ از بیماران گروه severe، واسکولیت وجود داشت. در محاسبات آماری، P value=۰/۳۰۳ بدست آمد که معنی‌دار نمی‌باشد.

در مقطع عرضی لامهای رنگ‌آمیزی شده توسط PAS، فیبرهای گرد و به رنگ قرمز پررنگ یکنواخت و تیره‌تر از فیبرهای دیگر دیده شد. اندازه این فیبرها، کوچک تا متوسط بوده و تشکیلات میوفیبریل را نداشتند.

در ٤۸٪ از بیماران گروه خفیف و ۷٤٪ از گروه شدید، فیبر هیالینه دیده شد. در تجزیه و تحلیل آماری P Value= ۰/۲٦ بدست آمد.

رنگ‌آمیزی تری کروم ماسون برای مشاهده رشته‌های کلاژن موجود در بافت همبند پری‌میوزیوم و اندومیوزیوم انجام گردید. رشته‌های کلاژن با این رنگ‌آمیزی به رنگ سبز مشاهده می‌شوند. در گروه کنترل، این رشته‌ها در اپی‌میوزیوم و پری‌میوزیوم

[Downloaded from rjms.iums.ac.ir on 2024-04-17]

ملاحظه شدند. در بیماران دوشنی، thickening رشته‌های کلاژن در اپی‌میوزیوم و پری‌میوزیوم و وجود آنها در اندومیوزیوم دیده شد که تحت عنوان fibrosis خوانده می‌شود.

بتدریج با افزایش بیماری بر میزان این رشته‌ها افزوده شده و فیبرهای عضله و نیز عروق توسط فیبروز ضخیمی محصور می‌شوند(شکل شماره ۳). در ٤٨٪ از بیماران گروه mild، فیبروز خفیفی دیده شد و در گروه severe، ٩٧٪ از بیماران درجات متفاوتی از فیبروز را داشتند. پس از انجام بررسی آماری، P value= ۰/۰۰۰ بدست آمد که معنی‌دار می‌باشد.

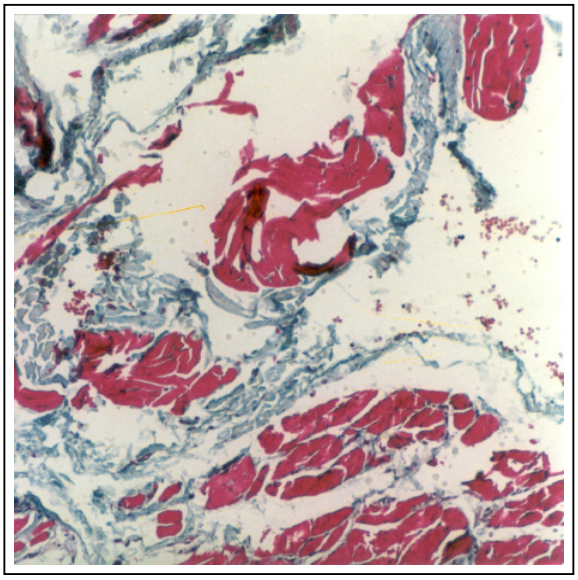

شکل شماره ۳- وجود فیبروزیس شدید در بافت، (رنگ‌آمیزی تری‌کروم‌مالوری با بزرگنمایی × ٤٠٠)

رنگ‌آمیزی فولگن جهت بررسی فعالیت DNA هسته انجام می‌گیرد. به وسیله این رنگ‌آمیزی، هسته به درجات مختلف صورتی تا ارغوانی رنگ در می‌آید.

نتایج بررسی شدت رنگ‌پذیری هسته به این ترتیب بود که در گروه کنترل، شدت رنگ‌پذیری به صورت نرمال در نظر گرفته شد.

در ٢٩٪ از بیماران گروه mild، هسته‌ها با شدت رنگ‌پذیری کمتر از نرمال(هسته‌های هیپراکتیو) و در ١٤٪ از افراد، هسته به رنگ نرمال و در باقیمانده افراد، هسته‌ها پررنگ‌تر از نرمال(هسته‌های غیرفعال) دیده شدند.

در میان افراد گروه severe، در ٦٪ از بیماران، هسته‌ها کم‌رنگ‌تر از نرمال و در ٢٠٪ افراد، هسته‌ها به رنگ نرمال و در ٧٤٪ از بیماران، هسته‌ها شدیداً رنگ‌گرفته بودند. پس از تجزیه و تحلیل آماری، Pvalue=۰/۳٤ بدست آمد که معنی‌دار نمی‌باشد.

بحث

دیستروفین، پروتئینی است با وزن مولکولی بالا که در غشای سارکولم فیبر عضله قرار گرفته و مشخص شده که در بیماران دوشنی وجود ندارد.[٧] نقش این پروتئین احتمالا استحکام‌بخشی به غشای فیبر است.

در مطالعات مورفولوژیکی بر روی ماهیچه مبتلا به کمبود دیستروفین، مشخص شده است که به دنبال نقص در غشای فیبر، جریان شدید یونهای کلسیم به درون سلول دیده می‌شود.[٨] پس از نشت کلسیم به درون سلول، شبکه سارکوپلاسمیک رتیکولوم، متسع شده که سبب کنتراکچر فیبر در این ناحیه می‌گردد.

فیبرهایی که دچار انقباض سگمنتال گردیده‌اند، پس از رنگ‌آمیزی، پررنگ‌تردیده می‌شوند(فیبرهای هیالینه).[٩] آنچه در این تحقیق در مورد فیبرهای هیالینه بدست آمد، این بود که در تمام گروه‌های بیمار، این متغییر وجود داشته، اما با پیشرفت بیماری مقدار آن افزایش مختصری می‌یابد. از این رو در ناتوانی بیمار تاثیر زیادی ندارد.

به موازات این تغییر، اختلاف در اندازه فیبرها و آتروفی گروهی از فیبرها دیده می‌شود. طبق قانون لاپلاس، کاهش فشارهای مکانیکی بر واحد سطح، یکی از راه‌هایی است که به کمک آن فیبر با قطرکم می‌تواند از نتایج کمبود

[Downloaded from rjms.iums.ac.ir on 2024-04-17]

دیستروفین خلاصی یابد.[۹] چنین استنباط می‌شود که فیبرهای با سایز بزرگ، مستعد نکروز می‌باشند.

در این مطالعه مشاهده شد که بتدریج فیبرهای عضله، آتروفی می‌گردند و با پیشرفت بیماری، تعداد بیش‌تری از فیبرها درگیر می‌شوند، اما این فیبرها عملکرد نرمالی دارند.

وجود نقص در غشای فیبر عضله سبب آغاز نکروز قطعه‌ای می‌شود. همچنین به دنبال ورود موج کلسیم به درون سلول، کنتراکچر شدید و دژنراسیون فیبر بوجود می‌آید.[۱۰] به دنبال افزایش تعداد فیبرهای هیالینه، تغییرات دژنراتیو در فیبر نیز افزایش می‌یابد و متعاقب این تغییر به دلیل عدم کارایی فیبرهای دژنره، شدت بیماری نیز بیش‌تر می‌شود.

مشخص شده که در موش دو نوع سلول پیش‌ساز ماهیچه وجود دارد که یکی در زمان رشد و دیگری به هنگام بلوغ فعالیت می‌کند. دسته اول، سبب تولید سارکومر و تطویل فیبر تا زمان بلوغ شده و هسته آنها در محیط فیبر قرار دارد. دسته دوم، در زمان رشد، خاموش بوده و چنانچه به هنگام بلوغ، injury به فیبر وارد شود، تزاید پیدا کرده و فیبرهای جدید به یکدیگر فیوز شده، هسته آنها در مرکز فیبر باقی می‌ماند.

این فیبرها اکثراً در ماهیچه‌های اندام‌ها قرار دارند. همچنین با تشکیل فیبرهای رژنره شده، این فیبرها بندرت دارای ساختمان نرمالی بوده، تغییرات میوپاتیک دیگری در آنها بوجود آمده و بسیاری از فیبرهای تشکیل شده، به بلوغ نرسیده و به صورت int.nuclei باقی می‌مانند.[۹]

در تحقیقی که sasoka و همکاران وی بر روی موشهای mdx انجام دادند، مشخص شد که به مرور، با افزایش هیپرتروفی ماهیچه‌های شانه، لگن و اندام‌ها، قدرت این ماهیچه‌ها کاهش می‌یابد؛ اکثر این ماهیچه‌ها دارای فیبرهای با هسته مرکزی می‌باشند.[۱۱] در مطالعه اخیر نیز مشخص شد که فیبرهای باcentral nucleiاغلب، فیبرهای درشت و با چندین هسته در مرکز می‌باشند که تشکیلات میوفیبریل واضحی ندارند. این رشته‌ها همزمان با رژنراسیون فیبرها بوجود می‌آیند اما قادر نیستند به صورت نرمال عمل کنند. بنابراین با وجود اینکه طی پیشرفت بیماری، تعداد آنها رو به افزایش است، اما نمی‌توانند جبران فیبرهای دژنره را بنمایند.

در بیماری‌های نوروماسکولار نظیر دیستروفی‌های عضلانی و پلی میوزیت، بر اثر ارتشاح سلولهای لنفوسیت و ماکروفاژها، فعالیت آنزیم‌های لیزوزوم فیبر افزایش می‌یابد. لنفوسیت‌ها و سلولهای فاگوسیت کننده‌ای که ماهیچه را مورد تهاجم قرار داده‌اند، باعث می‌شوند که فعالیت دستگاه گلژی و لیزوزوم‌ها افزایش یابد و سبب اتوفاژی فیبر می‌شوند.[۱۲]

در تحقیقی که توسط Gaschen و همکاران وی بر روی گربه‌های مبتلا به کمبود دیستروفین انجام شد، دژنراسیون فیبرها به همراه فیبرهای دارای هسته مرکزی و نیز ارتشاح سلولهای منونوکلئار در بافت عضله دیده شد.[۱۳]

در مطالعه حاضر، سلولهای التهابی، از مراحل ابتدایی بیماری در بافت وجود داشته و به مرور تعداد آنها افزایش می‌یابد. در نتیجه با گذشت زمان، لیز سلولی نیز بیش‌تر شده و در انتهای بیماری تعداد معدودی فیبر، سالم باقی می‌ماند.

فیبروز به عنوان یک پاسخ ترمیمی نرمال در بافت مطرح می‌شود، ولی چنانچه آسیب وارده به بافت طویل المدت باشد، پاسخ بافت نیز، ایجاد حالت فیبروتیک غیرطبیعی و فزاینده‌ای خواهد بود.[۱۴] این حالت در شرایط پاتولوژیک بسیاری از بافتها نظیر کلیه، کبد و ریه دیده می‌شود.

در ماهیچه مخطط نیز فیبروز را می‌توان در بیماری‌های التهاب مزمن، میوپاتی‌های غیرالتهابی و کمبود ویتامین E مشاهده کرد.[۱۵]

در بیماران دوشنی و در سگهای Xmd، فیبروز شدید و بافت چربی در پری‌میوزیوم و نیز اندومیوزیوم ظاهر می‌گردد.[۴] همچنین در مطالعه‌ای که Kobbayashi در زمینه

[Downloaded from rjms.iums.ac.ir on 2024-04-17]

علایم کلینیکی و پاتولوژیکی بیماران مبتلا به دیستروفی عضلانی انجام داد، مشخص گردید که ۸۶٪ از بیماران، ضعف در عضلات پروکسیمال اندام‌ها و ضعف حرکتی پس از سن ۵ سالگی داشته و در ٤٦٪ از این بیماران، بافت چربی جایگزین فیبرهای ماهیچه شده بود.[۱۶]

در مطالعه حاضر مشخص شد که در ابتدای بیماری، بافت چربی و میزان فیبروز اندک بوده و به موازات پیشرفت بیماری میزان آنها افزایش می‌یابد.

این مسأله به همراه کاهش گردش خون، نشان می‌دهند که افزایش کلاژن و بافت چربی، روی متابولیسم طبیعی سلول اثر گذارده و از طریق کاهش تبادلات عروقی و ممانعت از عصب‌دهی مجدد فیبر و یا افزایش موانع مکانیکی و ایجاد حالات غیر طبیعی رژنراسیون نظیر splitting فیبر، باعث رژنراسیون ناقص می‌گردد.

با تکرار مراحل نکروز و تشکیل توده‌های جدید فیبر، به صورت فزاینده‌ای فیبرها از همدیگر جدا شده و فیبروز بوجود می‌آید.[۹] در مراحل خفیف بیماری میزان فیبروز اندک بوده و بافت چربی نیز به مقدار اندک در بافت عضله دیده می‌شود. در این مرحله بیمار قادر به راه رفتن می‌باشد ولی به مرور، با افزایش میزان آن، بیمار قدرت تحرک خود را از دست می‌دهد.

نتیجه‌گیری

دیستروفی عضلانی دوشن، دومین بیماری ژنتیکی کشنده شایع در انسان است که بر اثر عدم وجود پروتئین دیستروفین که به طور طبیعی در سارکولم عضله دیده می‌شود، بوجود می‌آید. این بیماران معمولا در سن ۱۰ سالگی زمین‌گیر می‌شوند.

در این مطالعه معلوم شد که از میان علایم مورفولوژیکی موجود در بافت عضله بیماران، دژنراسیون فیبرهای عضله، نفوذ سلولهای التهابی در بافت، فیبرهای با هسته مرکزی و وجود فیبروز و سلولهای چربی در بافت، بیش از سایر فاکتورها در تسریع پروسه بیماری موثرند و ظهور آنها دال بر تشدید بیماری است.

فهرست منابع

1- Dubowitz V. Muscle disorders of childhood. 2nd ed. London: Saunders; 1995. p. 39-50.

2- Boden S, John B. The pediatrics of north America. 1st ed. California: Saunders; 1992. p. 881-2.

3- Emery Alan EH, Rimon David L. Principles and practice of medical genetic. 2nd ed. Edinburg: Churchill livingstone; 1986.p. 542-61.

4- Hoffman EP. A role for mast cells in the progressin of duchenne muscular dystrophy. J Neurol Sci 1998; 122(1): 44-56.

5- Fenichel, Gerald M. Clinical pediatric neurology. 3rd ed. California: Saunders; 1992. p. 180-2.

6- Maurice Victor, Allan H, Ropper. Principle of neurology of adams. 7th ed. Chichester: John wiley & Sons; 2000. p. 1494-6.

7- Byers TJ, Kunkel LM, Watkins SC. The sub cellular distribution dystrophin in skeletal, cardiac and smooth muscle. J cell Biol 1991; 115: 411-21.

8- Carpenter S, Karpati G. Small-caliber skeletal muscle fibers donot suffer deleterious consequence of dystrophin gene expression. Am J Med Gen 1996; 25: 653-8.

9- Walton John, Karpati George, Hilton David. Disorders of voluntary muscles. 6th ed. Edinburg: Churchill Livingstone; 1998. p. 238-42.

10- Berthier C, Amasellem J, Blaineau S. Visualization of the subsarcolemal cytoskeleton network of mouse skeletal muscle cells by an face views and application to immunoelectron localization of dystrophin. J muscle Research and cell motility 1995; 16: 553-6.

11- Sasoka T, Imamura M, Araishi K, Noguchi S, Mizuno Y, Takagoshi N, et al. Pathological analysis of muscle hypertrophy and degeneration in muscular dystrophy in gama-sacoglycan-deficient mice. Neuromuscular disorders 2003 March; 13(3): 193-206.

12- Kawai Hisaomi, Yoneda Kenji, Naruo Takako. Lysosomal enzymes activities in skeletal muscle of patients with neuromuscular diseases. Muscle and nerve 1995; 18(2): 1009-15.

13- Gauschen F, Burgender JM. Changes of skeletal muscles in young dystrophin deficient cats. A

[Downloaded from rjms.iums.ac.ir on 2024-04-17]

morphological and morphometrical study. Acta Neuropathol(Berl) 2001 jun; 101(6): 591-600.

14- Crouch E. Pathology of pulmonary fibrosis. Ame J Physio 1994; 259(1): 159-184.

15- Kakullas BA, Adams RD. Principles of myopathy as illustrated in the nutritional myopathy of the Rottnest quokka. Ann nu aca sci 1996; 138(4): 90-101.

16- Kobayashi O, Hayashi Y, Arahata K, Ozawa E, Nonaka I. Congenital muscular dystrophy. clinical and pathologic study of 50 patients with the classical merosin-positive form. Neurology 1996 march; 46(3): 815-8.

[Downloaded from rjms.iums.ac.ir on 2024-04-17]

Evaluation of Relationship between Clinical Findings and Morphological Changes in Patients with Duchenne Muscular Dystrophy

*S. Sabagh, MS[I] I. Rashidi, MD[II] M. Taheri Mobarake, PhD[III]
M. Ahmadi, MD[IV]

Abstract

Background & Aim: Duchenne muscular dystrophy(DMD) which is caused due to the absence of cytoskeletal protein of dystrophin is the second most common, lethal genetic disorder in humans. The gene which is responsible for DMD is localized in the XP21 of human genum. Although genetic pattern and biochemistry of DMD have been recognized, pathophysiology that leads to disabling patients is not known.

Patients & Method: On the other hand, there are not any scientific criteria for classification of DMD patients. Since muscle biopsy is the most important diagnostic method in this disease, we have tried to evaluate the intensity of the disease through clinical signs and histopathological findings and determine the most important variables involved in the progression of the disease.

Results: This research was done on 51 DMD patients. Clinical signs and morphological findings on muscle biopsies were investigated. According to the clinical signs, the patients were classified into two groups: mild and severe. Doing different stainings on paraffin blocks of muscle specimens, we searched for some variables such as degenerating fibers, regenerating fibers, central nuclei, fibrosis, etc. The control group consisted of six orthopedic patients without any neuromuscular disorders who underwent internal fixation surgery due to traumatic fractures. Chi-square statistical method revealed a meaningful relation between disease intensity and pathological signs.

Conclusion: Therefore, it can be concluded that the presence of some variables such as degenerating fibers, central nuclei, fibrosis, infiltration of fat and inflammatory cells can account for the progression of the disease and histopathological changes may be directly related to the intensity of clinical signs.

Key Words: 1) Duchenne Muscular Dystrophy 2) Clinical Signs 3) Histopathological(Morphological) Findings

*I) MS in Histology. Instructor. Faculty of Nursing and Midwifery. Andimeshk Road, Azad Islamic University of Dezful. Dezful, Iran.(*CorrespondingAuthr)*
II) Assistant Professor of Pathology. Ahvaz University of Medical Sciences and Health Services. Ahvaz, Iran.
III) Assistant Professor of Histology. Ahvaz University of Medical Sciences and Health Services. Ahvaz, Iran.
IV) Assistant Professor of Pediatric Neurology. Tehran University of Medical Sciences and Health Services. Tehran, Iran.

[Downloaded from rjms.iums.ac.ir on 2024-04-17]