



## بررسی ارتباط ضخامت تاندون سوپراسپیناتوس در سونوگرافی با آزمون‌های بالینی و کیفیت عملکردی شانه و نتایج حاصل از MRI در بیماران مبتلا به پارگی نسبی عضله سوپراسپیناتوس

**هاله دادگستر:** دانشیار و متخصص پزشکی ورزشی، بیمارستان حضرت رسول اکرم (ص)، دانشگاه علوم پزشکی ایران، تهران، ایران (\*نویسنده مسئول) [dadgostar.h@iums.ac.ir](mailto:dadgostar.h@iums.ac.ir)

**فریناز فهیمی پور:** متخصص پزشکی ورزشی، بیمارستان حضرت رسول اکرم (ص)، دانشگاه علوم پزشکی ایران، تهران، ایران

**علی رضا پهلوان صباغ:** استادیار و متخصص ارتوپدی، بیمارستان حضرت رسول اکرم (ص)، دانشگاه علوم پزشکی ایران، تهران، ایران

**نوید مقدم:** انستیتو ورزش و پزشکی محیطی، مرکز پزشکی دانشگاه تگزاس، تگزاس، آمریکا

**شقیعه موتقی:** دانشیار و فوق تخصص روماتولوژی، بیمارستان امام خمینی، دانشگاه علوم پزشکی تهران، تهران، ایران

### چکیده

#### کلیدواژه‌ها

پارگی نسبی، سوپراسپیناتوس، سونوگرافی، MRI

**زمینه و هدف:** پارگی نسبی تاندون عضله سوپراسپیناتوس از شایع‌ترین علل تاندینوپاتی‌های روتاتورکاف و دردهای شانه است. در شک به این اختلال به دنبال شرح حال و معاینه فیزیکی، MRI از روش‌های استاندارد تشخیصی است. با وجود آنکه سونوگرافی می‌تواند در تشخیص پارگی‌های کامل سوپراسپیناتوس آزمون تشخیصی قابل قبولی باشد، ولی در اینکه آیا در پارگی نسبی تاندون‌های شانه، روش تشخیصی قابل قبولی باشد، نظرات مختلفی وجود دارد. لذا بر آن شدیم تا با انجام آزمون‌های بالینی و کیفیت عملکردی شانه و مقایسه ضخامت تاندون عضله سوپراسپیناتوس در سونوگرافی با نتایج MRI در بیماران مبتلا به پارگی نسبی تاندون عضله سوپراسپیناتوس صحت این روش تشخیصی را ارزیابی نماییم.

**روش کار:** در این مطالعه مقطعی در فاصله بهمن ماه ۱۳۹۲ تا بهمن ماه ۱۳۹۵، در ۵۸ بیمار با شکایت درد شانه که معیارهای ورود به مطالعه را دارا بودند، آزمون‌های عملکرد شانه شامل Jobe, Hawkins, Neer, O'Brien, Lift Off و Belly Press انجام شد. کیفیت عملکردی شانه با دو پرسش‌نامه DASH و WORC سنجیده و ضخامت تاندون سوپراسپیناتوس با سونوگرافی اندازه‌گیری شد و پس از آن نتایج با یافته‌های MRI مقایسه و ارتباط آن‌ها آنالیز گردید.

**یافته‌ها:** ۵۸ بیمار بررسی شدند که ۸۱٪ مؤنث بودند و میانگین سنی بیماران ۵۵.۵۳ سال بود. ضخامت تاندون سوپراسپیناتوس بر اساس تست کولموگروف - اسمیرنوف توزیع نرمال داشت ( $p=0/2$ ). به همین علت با آنالیز واریانس ضخامت تاندون بر اساس نتایج آزمون‌ها مقایسه شد که تفاوت معناداری را نشان نمی‌داد ( $p>0/05$ ). ارتباط آزمون‌های بالینی و کیفیت عملکردی شانه با افزایش ضخامت تاندون عضله سوپراسپیناتوس بیماران با کمک آزمون رگرسیون بررسی شد که معنادار نبود ( $p>0/05$ ). نتایج به دست آمده بر اساس ضخامت سوپراسپیناتوس با یافته‌های به دست آمده از MRI مقایسه شد و علی‌رغم بالاتر بودن متوسط ضخامت تاندون عضله در موارد پارگی نسبی تاندون عضله سوپراسپیناتوس، تفاوت معنی‌داری مشاهده نشد ( $p>0/05$ ).

**نتیجه‌گیری:** با توجه به یافته‌ها، در موارد پارگی‌های نسبی تاندون عضله سوپراسپیناتوس علاوه بر آزمون‌های بالینی و بررسی کیفیت عملکردی، جهت تأیید تشخیص انجام آزمون‌های پاراکلینیک چون MRI و سونوگرافی لازم است.

**تعارض منافع:** گزارش نشده است.

**منبع حمایت کننده:** حامی مالی نداشته است.

**شیوه استناد به این مقاله:**

Dadgostar H, Fahimi Pour F, Pahlevan Sabagh A, Moghadam N, Movasseghi Sh. Association of supraspinatus tendon thickness with clinical examination and quality of shoulder function and MRI in patients with partial tear of supraspinatus tendon. Razi J Med Sci.2019;25(11):13-22.

\*انتشار این مقاله به صورت دسترسی آزاد مطابق با **CC BY-NC-SA 1.0** صورت گرفته است.



## Association of supraspinatus tendon thickness with clinical examination and quality of shoulder function and MRI in patients with partial tear of supraspinatus tendon

- © **Haleh Dadgostar**, MD, Associate Professor of sports medicine, Hazrat Rasoul e Akram Hospital, Iran University of Medical Sciences, Tehran, Iran (\*Corresponding author) [hldadgostar@gmail.com](mailto:hldadgostar@gmail.com)  
**Farinaz Fahimi Pour**, MD, Sports Medicine Specialist, Hazrat Rasoul e Akram Hospital, Iran University of Medical Sciences, Tehran, Iran  
**Alireza Pahlevan Sabagh**, MD, Assistant Professor of Orthopedic Hand Surgery, Hazrat Rasoul e Akram Hospital, Iran University of Medical Sciences, Tehran, Iran  
**Navid Moghadam**, MD, The Institute for Exercise and Environmental Medicine, Visiting Researcher University of Texas Southwestern Medical Center, Texas, USA  
**Shafieh Movasseghi**, MD, Associate Professor of Rheumatology, Imam Khomeini hospital, Tehran University of Medical Sciences, Tehran, Iran

### Abstract

**Background:** Partial tear of supraspinatus tendon is one of the most common causes of shoulder pain. Following history and clinical examination, MRI is the standard diagnostic method. The aim of this study was to evaluate the accuracy of the clinical tests and quality of function of shoulder and comparison of the thickness of the supraspinatus tendon measured on ultrasound with the results of MRI performed among patients with partial tear of supraspinatus tendon.

**Methods:** 58 patients with rotator cuff tendinopathy criteria (from 2013 to 2016) entered the study. The clinical examination (Jobe, Hawkins, Neer, O'Brien Lift Off, Belly Press), quality of function (by DASH and WORC questionnaire), ultrasound (to evaluate supraspinatus tendon thickness), and MRI were performed and data were analyzed with SPSS version 23 for association.

**Results:** In our study, 58 patients were evaluated (81% female, 55.53 years mean age). The result of KS test was not significant ( $p=0.200$ ). The clinical examination and quality of function and thickness of supraspinatus tendon were not related ( $p>0.05$ ). Although higher average thickness of supraspinatus tendon in case of partial tear was observed on MRI, there was no significant difference ( $p>0.05$ ).

**Conclusion:** Considering the findings, in cases of partial tear of supraspinatus muscle tendon, in addition to clinical tests and functional quality evaluation, paraclinical tests such as MRI and ultrasound are necessary to confirm the diagnosis.

**Conflicts of interest:** None

**Funding:** None

### Keywords

Partial tear,  
Supraspinatus, Magnetic  
Resonance imaging,  
Ultrasound

Received: 02/09/2018

Accepted: 09/12/2018

### Cite this article as:

Dadgostar H, Fahimi Pour F, Pahlevan Sabagh A, Moghadam N, Movasseghi Sh. Association of supraspinatus tendon thickness with clinical examination and quality of shoulder function and MRI in patients with partial tear of supraspinatus tendon. Razi J Med Sci.2019;25(11):13-22.

This work is published under [CC BY-NC-SA 1.0 licence](https://creativecommons.org/licenses/by-nc-sa/4.0/).

شده در جراحی‌ها تأیید شده است اما مقایسه نتایج به دست آمده با آزمون‌های بالینی و کیفیت عملکردی شانه به میزان کمتری انجام شده است. با توجه به اینکه سونوگرافی روش پاراکلینیک دینامیک و ارزان و سهل‌الوصول می‌باشد لذا جهت بررسی اولیه و تأیید تشخیص یافته‌های بالینی و نیز پیگیری پاراکلینیک بیمار به دنبال درمان‌های انجام شده، می‌تواند نقش مؤثری در تصمیمات به عمل آمده برای مداوای بیماران مبتلا به پاتولوژی‌های شانه داشته باشد. بر همین اساس در این تحقیق به بررسی ارتباط ضخامت تاندون سوپراسپیناتوس در سونوگرافی و تطبیق نتایج آن با آزمون‌های بالینی و نتایج MRI و کیفیت عملکردی شانه در بیماران مبتلا به پارگی نسبی عضله سوپراسپیناتوس پرداخته شده است.

### روش کار

در این مطالعه مقطعی که از بهمن ماه ۱۳۹۲ تا بهمن ماه ۱۳۹۵ انجام شد، ۵۸ بیمار با شکایت درد شانه در بیمارستان حضرت رسول اکرم (ص) در کلینیک پزشکی ورزشی با میانگین سنی ۵۵/۵۳ سال بررسی شدند. ویزیت بیماران توسط یک ارتوپد یا روماتولوژیست همکار در طرح و یک متخصص پزشکی ورزشی انجام شد. این مطالعه با شماره ۱۹۹۱۰ مورد تأیید کمیته اخلاق دانشگاه علوم پزشکی ایران قرار گرفت و کلیه بیماران در بدو ورود به مطالعه فرم رضایت‌نامه کتبی را کامل کردند. معیارهای ورود به مطالعه شامل وجود تاندینوز یا پارگی ناکامل تاندون عضله سوپراسپیناتوس بود که به وسیله MRI تأیید و تشخیص داده شده باشد (منظور از تاندینوز، تغییر میزان سیگنال تصاویر با حفظ تمامیت تاندون و پارگی ناکامل شامل جدا شدگی تاندون بدون درگیری همه ضخامت تاندون است) به همراه علائمی چون درد شانه‌ای که بیشتر از سه ماه طول کشیده باشد، سن بیشتر از ۴۰ سال، عدم وجود شواهدی از وجود سایر پاتولوژی‌های شانه مثل شانه منجمد و تاندنیت کلسیفیکه، نبود پارگی کامل تاندون‌های روتاتور کاف و

درد شانه سومین شکایت شایع موسکولواسکلتال است (۱). یکی از علل آن تاندینوپاتی روتاتور کاف می‌باشد که به علل مختلفی رخ می‌دهد. با افزایش سن، تاندون‌ها تحت تأثیر پروسه‌هایی مثل کلسیفیکاسیون و پرولیفراسیون فیبروواسکولار قرار می‌گیرد (۳ و ۲). در تاندینوپاتی روتاتور کاف، نئوواسکولاریزاسیون می‌تواند در محل پارگی‌های کوچک‌تر تاندونی و تغییرات دژنراتیو ایجاد شود (۶-۴). شایع‌ترین تاندون درگیر، تاندون عضله سوپراسپیناتوس است. لوی و همکاران نشان داده‌اند افرادی که تاندینوپاتی روتاتور کاف حاد داشته‌اند، در تاندون سوپراسپیناتوس دچار هیپوواسکولاریته بوده‌اند (۴). منابع در مورد اثر مستقیم هیپوواسکولاریته بر تاندینوپاتی اختلاف دارند اما حدس زده می‌شود که عروق خونی در ماتریکس تاندون، می‌تواند تاندون را تضعیف کند (۷).

عملکرد اندام فوقانی در تصمیم‌گیری رویکرد درمانی و پیش‌آگهی بیمار مهم است (۸). در شرایطی که ارزیابی بالینی شانه با یافته‌های MRI همراهی دارد (۸)، MRI و اولتراسوند به‌طور قابل مقایسه‌ای، دقت قابل قبول و بالایی برای یافتن پارگی‌های روتاتور کاف، (۹-۱۲) در کنار مثبت شدن آزمون‌های بالینی، دارند (۸). آردیک و همکاران یافته‌اند که معاینه معمول در کلینیک (نه رادیوگرافی یا سونوگرافی)، ۷۸/۳٪ حساسیت برای سندرم impingement ساب آکرومیال دارد (۱۱). دقت اولتراسوند در پارگی روتاتور کاف ۹۳/۲٪ می‌باشد (۱۱). MRI نسبت به اولتراسونوگرافی در پاتولوژی‌ها برتری دارد مگر وقتی که آسیب به تاندون بای‌سپس وارد شده باشد (۱۱). در بعضی مطالعات سونوگرافی و MRI تفاوت چشمگیری از لحاظ حساسیت و ویژگی نداشته‌اند (۱۵-۱۲). البته در شرایطی که سونوگرافی قادر به تشخیص پاتولوژی‌های شانه به‌ویژه پارگی‌های کامل عضلات روتاتور کاف است، در تشخیص پارگی نسبی روتاتور کاف اختلاف نظر وجود دارد (۱۵-۱۳). در اغلب مطالعات مقایسه بر اساس نتایج مشاهده

در نهایت مثبت شدن حداقل ۳ آزمون از ۵ آزمون (Empty can, Full can, Drop arm test Hawkins) (Neer, طرح، عدم پیروی از دستورالعمل تعیین شده، وجود درد رادیکولر، سابقه جراحی شانه در ۶ ماه گذشته، وجود اختلالات التهابی مانند روماتوئید آرتریت، فیبرومیالژیا، پلی میالژیا روماتیکا، وجود Ligamentous laxity یا دررفتگی شانه (مثبت شدن آزمون‌های Apprehension test و Sulcus test) و تزریق کورتون در مفصل شانه در طی ۳ ماه گذشته بود.

این مطالعه بخشی از ابتدای مطالعه کارآزمایی بالینی می‌باشد که در ابتدای مطالعه همراه با بررسی کلینیک و تأیید MRI، روش پاراکلینیک سونوگرافی به عنوان روشی دینامیک و ارزان قیمت و با هدف تمرکز بیشتر بر افزایش ضخامت تاندون‌ها به‌ویژه تاندون سوپراسپیناتوس که شایع‌ترین تاندون آسیب دیده در بین تاندون‌های روتاتور کاف است، استفاده شد و نیز طی روند پیگیری و درمان، علاوه بر معاینات بالینی از این روش جهت بررسی مجدد تاندون آسیب دیده و روند بهبودی استفاده گردید.

بعد از توضیح نحوه تکمیل، پرسش‌نامه‌ها توسط بیمار تکمیل شدند. پرسش‌نامه WORC در ۵ آیتم (علائم فیزیکی و ورزش و کار و فعالیت‌های روزمره زندگی و روحیه و هیجانات) وضعیت فرد را ارزیابی می‌کند که نمره کل بر اساس فرمول  $21 \div (\text{مجموع داده‌ها} - 2100)$  محاسبه می‌شود. هرچقدر نمره کل سؤالات پرسش‌نامه به عدد ۱۰۰ نزدیک‌تر باشد وضعیت شانه بهتر است اما در هر یک از آیتم‌ها به‌طور جداگانه اگر نمره از ۰ به طرف ۱۰۰ نزدیک‌تر شود، وضعیت شانه بدتر است. در پرسش‌نامه DASH با ۳۰ سؤال از بیمار میزان توانایی افراد در انجام فعالیت‌های مختلف اندام فوقانی مانند حمل وسایل، انجام فعالیت‌های بالای سر و فعالیت‌های معمول زندگی در طول هفته گذشته ارزیابی می‌شود و نمره بین ۰ تا ۱۰۰ محاسبه می‌شود که هرچقدر عدد به ۱۰۰ نزدیک‌تر باشد، وضعیت بیمار بدتر است.

از بیماران شرح حال کاملی از درد و اختلال عملکرد شانه گرفته شد و سپس معاینه کامل دامنه حرکتی شانه و آزمون‌های مربوط به عملکرد تاندون‌های روتاتور کاف شامل Jobe، Hawkins، Neer، O'Brien،

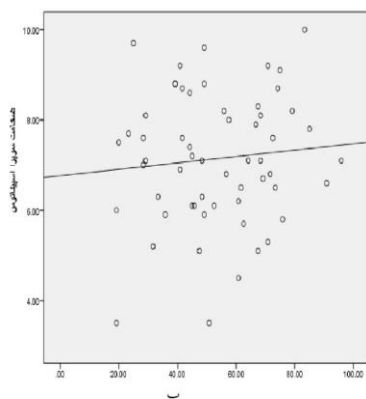
### یافته‌ها

در بررسی ۵۸ بیمار، ترکیب جنسیتی شامل ۴۷ بیمار مؤنث (۸۱٪) و ۱۱ بیمار مذکر (۱۹٪) بود. میانگین سنی بیماران  $۵۵/۵۳ \pm ۸/۷۹$  سال بود. ضخامت تاندون سوپراسپیناتوس بر اساس آزمون کولموگروف - اسمیرنوف توزیع نرمال داشت ( $p=۰/۲۰۰$ )، به همین علت با آنالیز واریانس ضخامت تاندون بر اساس نتایج آزمون‌ها مقایسه شد که تفاوت معناداری را نشان نمی‌داد ( $p>۰/۰۵$ ) (جدول ۱). بررسی ارتباط نتایج پرسش‌نامه WORC و DASH و ضخامت تاندون سوپراسپیناتوس با کمک آزمون رگرسیون معنادار نبود (تصویر ۱).  
بر اساس آنالیز واریانس ضخامت تاندون با نتایج

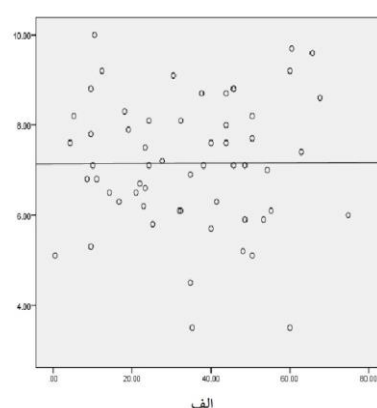
کلینیکی و نیز گزارش سونوگرافی و گزارش یکدیگر اطلاعی داشته باشند، خوانده شد. پارگی نسبی به صورت افزایش سیگنال در T1 و یا سیگنال کاهش یافته در T2 و /یا به همراه یک تغییر سیگنال به صورت مایع در داخل تاندون که امتدادش به سمت آرتیکولار یا بورسال راه پیدا نکرده باشد، تعریف شد. اطلاعات بیمار به نرم‌افزار SPSS نسخه ۲۳ منتقل شد. برای مقایسه‌ی متغیرها در مطالعه از آزمون‌های کولموگروف - اسمیرنوف، آنالیز واریانس و رگرسیون استفاده شد. حد معنی‌دار آماری در حد ۰/۰۵ معین شد.

جدول ۱- میانگین و انحراف معیار تاندون عضله سوپراسپیناتوس بر اساس یافته‌های سونوگرافی

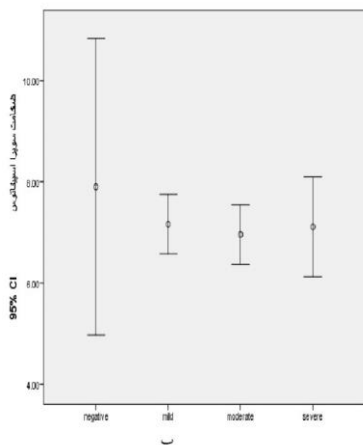
Confidence interval	p	میانگین + انحراف معیار	مقایسه ضخامت تاندون سوپراسپیناتوس
(-۱/۲۱) - (۰/۹۶)	۰/۸۱	۱/۲۹±۰/۸۱	پارگی تاندون
(-۲/۱۴) - (۱/۸۹)	۰/۸۶	۱/۲۹±۰/۸۶	عدم پارگی تاندون



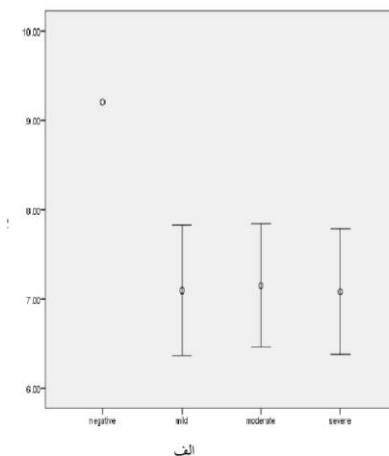
ب: ارتباط نتایج پرسش‌نامه DASH و ضخامت تاندون سوپراسپیناتوس



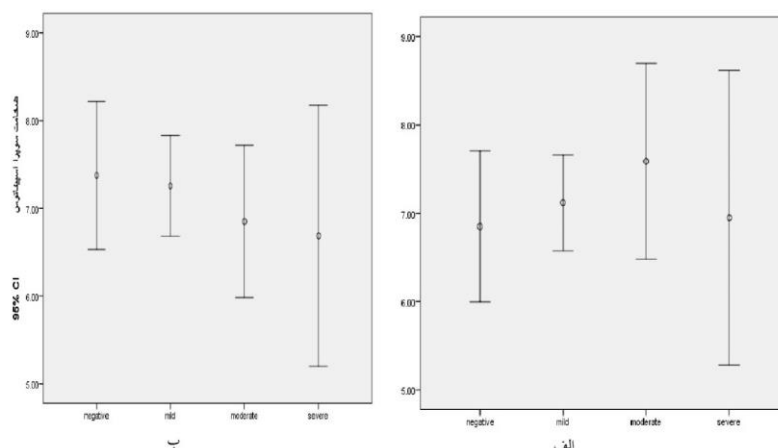
الف: ارتباط نتایج پرسش‌نامه WORC و ضخامت تاندون سوپراسپیناتوس



ب: مقایسه ضخامت تاندون و نتایج آزمون Hawkins

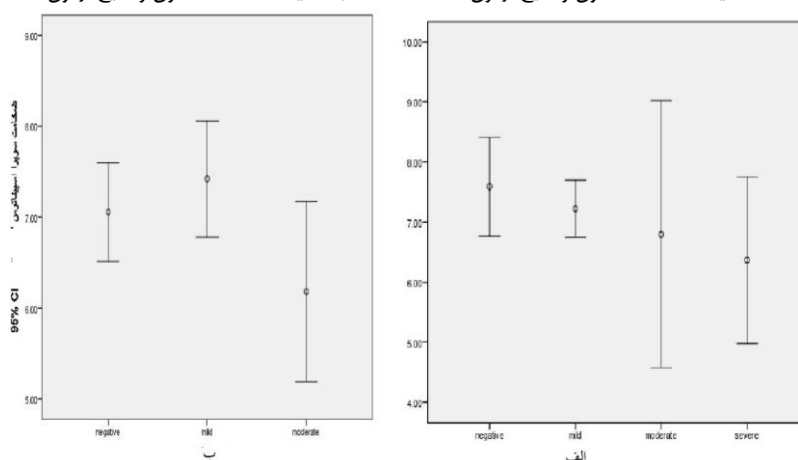


الف: مقایسه ضخامت تاندون و نتایج آزمون Jobe



ب: مقایسه ضخامت تاندون و نتایج آزمون O'Brien

تصویر ۳- الف: مقایسه ضخامت تاندون و نتایج آزمون Neer



ب: مقایسه ضخامت تاندون و نتایج آزمون Belly Press

تصویر ۴- الف: مقایسه ضخامت تاندون و نتایج آزمون Lift Off

### بحث و نتیجه گیری

مطالعاتی که ارتباط معاینه فیزیکی در آسیب عضلات روتاتورکاف را با نتایج سونوگرافی و MRI مقایسه کرده باشد، به میزان قابل توجهی کم هستند. اغلب مطالعات انجام شده، ارتباط یافته‌های MRI و سونوگرافی را با میزان آسیب مشاهده شده در حین آرتروسکوپی مقایسه کرده است (۱۶-۱۸).

محل درد یک اندیکاتور ضعیف در تشخیص آسیب‌های روتاتورکاف است. همچنین به نظر می‌رسد که بر اساس معاینات بالینی نمی‌توان به تشخیص قطعی رسید، در نتیجه استفاده از روش‌های تصویربرداری می‌تواند در تأیید تشخیص کمک‌کننده باشد. بر اساس مطالعات انجام شده دقت تشخیصی سونوگرافی و MRI، در پارگی کامل تاندون عضلات روتاتورکاف یکسان است ولی در مورد پارگی نسبی

آزمون Jobe مقایسه شد (تصویر ۲ الف) که تفاوت معناداری نداشت ( $p=0/573$ ). بر اساس آنالیز واریانس ضخامت تاندون با نتایج آزمون Hawkins مقایسه شد (تصویر ۲ ب) که تفاوت معناداری نداشت ( $p=0/804$ ). همچنین با آنالیز واریانس ضخامت تاندون با نتایج آزمون Neer مقایسه شد (تصویر ۳ الف) که تفاوت معناداری نداشت ( $p=0/711$ ). آنالیز واریانس ضخامت تاندون بر اساس نتایج آزمون O'Brien مقایسه شد (تصویر ۳ ب) که تفاوت معناداری نداشت ( $p=0/635$ ). آنالیز واریانس ضخامت تاندون بر اساس نتایج آزمون Lift Off مقایسه شد (تصویر ۴ الف) که تفاوت معناداری نداشت ( $p=0/241$ ). آنالیز واریانس ضخامت تاندون بر اساس نتایج آزمون Belly Press مقایسه شد (تصویر ۴ ب) که تفاوت معناداری نداشت ( $p=0/203$ ).

هنوز ابهاماتی وجود دارد (۱۷).

در شرایطی که سونوگرافی در تشخیص پارگی کامل تاندون عضلات سوپراسپیناتوس، نقش تعیین‌کننده‌ای دارد، در زمینه تشخیص پارگی‌های نسبی نظرات مختلفی ارائه شده است و هنوز مشخص نیست که این وسیله تشخیصی که قادر به ارزیابی دینامیک عضلات و تاندون‌ها بوده و در مقایسه با MRI در دسترس‌تر و ارزان‌قیمت‌تر است، قادر به تشخیص این گروه از آسیب‌ها می‌باشد (۲۱-۱۹). همچنین مقایسه آزمون‌های بالینی و کیفیت عملکردی شانه با میزان آسیب مشاهده در روش‌های تصویربرداری به میزانی کمتر انجام شده است (۲۱). بر همین اساس در این تحقیق به بررسی ارتباط ضخامت تاندون سوپراسپیناتوس با آزمون‌های بالینی و کیفیت عملکردی شانه و نیز یافته‌های سونوگرافی در بیماران مبتلا به تاندینوپاتی شانه پرداخته شده است. پس از تأیید و تشخیص، از سونوگرافی جهت بررسی ضخامت تاندون سوپراسپیناتوس استفاده شد، به این منظور که بتوان از آن جهت پیگیری و پاسخ به درمان بیماران استفاده کرد و پس از آن با مقایسه با تغییرات کلینیکی و عملکردی به عنوان روش پاراکلینیک دینامیک و ارزان از آن استفاده کرد. در مطالعه‌ی حاضر ۵۸ بیمار مبتلا به تاندینوپاتی شانه بررسی شدند و مشخص شد که علی‌رغم افزایش ضخامت تاندون سوپراسپیناتوس در سونوگرافی با پارگی نسبی مشاهده شده در MRI و آزمون‌های بالینی و کیفیت عملکردی شانه ارتباط معنی‌داری نداشت.

در مطالعه نگهبان و همکاران در سال ۲۰۱۴ میزان سطح زیر منحنی برای کیفیت عملکردی شانه برابر با ۰/۷ به دست آمد و بهترین نقطه برش توتال برای آن ۱۴/۸۸ گزارش شد و با پرسش‌نامه DASH، همخوانی خوبی نشان داد (۱۹) که با نتایج تحقیق حاضر مشابهت ندارد. در این مطالعه بررسی بر میزان اثربخشی درمان‌های فیزیوتراپی بر کیفیت عملکردی شانه بوده و بین میزان آسیب‌های تاندون‌های روتاتورکاف و کیفیت عملکردی شانه ارزیابی انجام نشده است. در مطالعه ابراهیم زاده و همکاران در سال ۲۰۱۴ میزان آلفای کرونباخ پرسش‌نامه کیفیت عملکردی شانه برابر با ۰/۹۴ به دست آمد و ضریب همبستگی خوشه‌ای آن

۰/۸۴ بود و میزان همخوانی آن با پرسش‌نامه DASH ۰/۶۱ گزارش شد (۲۰) که با نتایج تحقیق حاضر مشابهت ندارد.

در این مطالعه از گروهی از بیماران که به مدت ۴ هفته درد شانه داشتند جهت اعتبار و پایایی پرسش‌نامه‌ها از جمله پرسش‌نامه DASH استفاده شد و مشخص نیست که چند درصد از این بیماران مبتلا به تاندینوپاتی شانه بودند و در نتیجه نمی‌توان بر اساس نتیجه این مطالعه مبنی بر اعتبار و پایایی قابل قبول پرسش‌نامه برای مبتلایان به درد شانه به این نتیجه رسید که این پرسش‌نامه برای موارد تاندینوپاتی روتاتورکاف هم مناسب است. به دلیل اینکه در تاندینوپاتی‌های روتاتورکاف میزان، مدت درگیری و قدرت عضلات و همچنین علائم و کیفیت زندگی فرد متفاوت است، بین میزان آسیب تاندون عضله روتاتورکاف و پرسش‌نامه‌های ارائه شده، ارتباط معنی‌داری مشاهده نشده است.

چنانچه در مطالعه کادوگان و همکاران در سال ۲۰۱۳ ترکیب شرح حال و آزمون‌های بالینی، در تشخیص پارگی‌های با اندازه متوسط / بزرگ و یا پارگی‌های چند تاندونی به میزان قابل توجهی حساس و اختصاصی بوده‌اند (۲۱) ولی در این مطالعه میزان پارگی تاندون اندازه‌گیری شده بود در حالی که در مطالعه حاضر به دلیل عدم شفافیت تصویر و عدم اطمینان از میزان اندازه‌گیری دقیق پارگی و تقسیم‌بندی پارگی‌ها به میزان کمتر از یک سانتی‌متر و بیش از سه سانتی‌متر که امکان تشخیص پارگی خفیف، متوسط و شدید را فراهم می‌کرد، تشخیص بر اساس تعیین ضخامت تاندون در حین سونوگرافی قرار داده شد؛ با این پیش‌فرض که در پارگی‌های نسبی، ضخامت تاندون به دلیل التهاب ایجاد شده افزایش می‌یابد. نتایج مطالعه نیز نشان داد که ضخامت تاندون در اکثر موارد پارگی نسبی افزایش دارد ولی این تغییرات معنی‌دار نبود که علت آن در وهله اول می‌تواند به دلیل محل اندازه‌گیری افزایش ضخامت تاندون باشد. چنانچه در بخش روش‌ها ذکر شد ضخامت تاندون در ۲ سانتی‌متری محل اتصال تاندون عضله به توبروزیته بزرگ استخوان بازو اندازه گرفته شد در شرایطی که شانه در اکستنشن و اینترنال روتیشن بود (بر اساس

تدریج جای آرتروگرافی را در روند تشخیص و پیگیری درمان، گرفتند. از مزایای هر دو مدالیت، بدون اشعه بودن، غیرتهاجمی بودن و ارزیابی‌های چندبعدی آن‌ها است. با توجه به این‌که سونوگرافی، مقرون به صرفه، سریع و در دسترس بوده ولی وابسته به اپراتور است، در حالی که MRI گران و زمان‌بر بوده ولی کمتر وابسته به اپراتور است، اما هنوز نظرات مختلفی در مورد زمان و نحوه انجام این آزمون‌ها وجود دارد.

بر اساس نتایج مطالعات مشخص شده که در پارگی کامل تاندون‌های روتاتورکاف، هر دو مدالیت با دقتی مشابه قادر به تشخیص آسیب هستند و با توجه به دینامیک بودن و قابل تحمل بودن سونوگرافی برای بیمار، این وسیله تشخیصی به عنوان خط اول ارزیابی آسیب روتاتورکاف معرفی شود- با تأکید به این مسئله که افزایش مهارت فرد انجام دهنده باعث صرفه‌جویی در زمان و هزینه فرد خواهد شد (۲۰).

در مورد پارگی‌های نسبی، اتفاق نظری وجود ندارد که در پاره‌ای از موارد به دلیل تعداد ناکافی نمونه‌های مورد بررسی بوده است (۲۰). با توجه به اینکه محل و اندازه پارگی می‌تواند در میزان موفقیت در برنامه درمانی پزشک برای بیمار تأثیرگذار باشد (۲۱)، تشخیص سریع و به موقع لازم است و سونوگرافی می‌تواند به عنوان یک روش تشخیصی در دسترس برای پزشک در این روند بسیار کمک‌کننده باشد. در مطالعه‌ای که در سال ۲۰۰۸ توسط ولیچو و همکاران انجام شد، میزان دقت در تشخیص پارگی نسبی تاندون عضله سوپراسپیناتوس در سونوگرافی به اندازه MRI بود. در این مطالعه نتایج سونوگرافی و MRI با نتایج مشاهده شده در حین جراحی مقایسه شد- برخلاف مطالعه حاضر که نتایج حاصل از معاینات و سونوگرافی با نتایج MRI مقایسه شد. در واقع تفاوت در نحوه نمونه‌گیری در مطالعه حاضر با اغلب مطالعات انجام شده این است که در مطالعاتی که تاکنون انجام شده، اغلب بیمارانی که در نهایت به جراحی نیاز داشتند، تحت بررسی قرار می‌گرفت و یافته‌های کلینیک و تصویربرداری با یافته‌های حین جراحی مقایسه می‌شد. در حالی که بیمارانی که در مطالعه حاضر بررسی شدند، بر اساس معاینات اولیه، پیش‌فرض از ابتدا پارگی نسبی بود که پیش‌بینی می‌شد که با درمان‌های کانزرواتیو در نظر

نظر افراد متخصص همکار، ولی با توجه به تفاوت در آناتومی و جثه افراد شاید مارکر بهتری را بتوان برای بررسی ضخامت تاندون عضلات روتاتور کاف مشخص کرد. در مطالعه وان کمپان و همکاران در سال ۲۰۱۴ میزان پارگی تاندون سوپراسپیناتوس در MR Arthrography با آزمون‌های بالینی و کیفیت عملکردی شانه به صورت جداگانه ارتباط نداشت (۲۲) که با نتایج تحقیق حاضر همخوانی نشان می‌دهد؛ البته در این مطالعه MR Arthrography (MRA) به عنوان مرجع نهایی تشخیص به صورت پارگی کامل در مقابل پارگی ناقص شناخته شد و ارتباط آزمون‌های بالینی مختلف به هر دو صورت منفرد و ترکیبی در مقایسه با یافته‌های MRA مورد بررسی قرار گرفت و ارتباط معنی‌داری بین آزمون‌های تشخیصی به‌ویژه به صورت منفرد با تشخیص نهایی بر اساس MRA گزارش نشد و به نظر می‌رسد که آزمون‌های کلینیکی دقیق‌تر یا ابزارهای تشخیصی بیشتری برای پیشگیری از Overestimate شدن پارگی روتاتورکاف‌ها لازم است.

در مطالعه‌ای که توسط سروی و همکاران در سال ۲۰۱۸ در زمینه ارزیابی آزمون‌های تشخیصی آسیب تاندون سوپراسپیناتوس انجام شد، ضعف عضلات به عنوان استاندارد طلایی تفسیر آزمون‌ها معرفی شد و آزمون‌های Fullcan و Empty can نیز در تشخیص پارگی سوپراسپیناتوس دقیق‌تر از سایر آزمون‌ها بودند ولی قادر به تمیز پارگی نسبی از پارگی کامل نبودند (۲۳). با توجه به مقایسه‌های انجام شده بین آزمون‌های تشخیصی و نتایج MRI در مطالعات پیشین، در مطالعه حاضر نیز ارتباطی بین آزمون‌های تشخیصی و یافته‌های رادیولوژی مشاهده نشد. با وجود آنکه آزمون‌های انجام شده دربرگیرنده اکثر آسیب‌های روتاتورکاف بوده‌اند، اما بر اساس مطالعات انجام شده (۲۰) حتی در موارد آسیب سایر تاندون‌ها به دلیل ضعف عضلات همراه، آزمون‌های مرتبط با تاندون سوپراسپیناتوس نیز مثبت می‌شود. لذا، به نظر می‌رسد که جهت تشخیص قطعی‌تر لزوم انجام آزمون‌های تشخیصی دقیق‌تر وجود دارد.

پس از آن که اولین بار در سال ۱۹۷۹ سونوگرافی و در سال ۱۹۸۶، MRI به عنوان وسیله تشخیصی در ارزیابی روتاتورکاف‌ها معرفی شد، هر دو مدالیت به



پارگی‌های نسبی وجود دارد. مطالعات بیشتری جهت تأیید ارزش اخباری مثبت در افزایش ضخامت تاندون و ارتباط آن با پارگی نسبی تاندون سوپراسپیناتوس لازم است.

از محدودیت‌های مطالعه عدم تعیین محل پارگی نسبی در MRI و حتی سونوگرافی و اندازه‌گیری دقیق پارگی و تعیین ارتباط آن با افزایش ضخامت تاندونی می‌باشد.

### تقدیر و تشکر

از خانم دکتر غزاله سلیمانی که در انجام مطالعه کمک نمودند و از مسئولین مرکز توسعه پژوهش‌های بالینی بیمارستان حضرت رسول اکرم (ص) تشکر و قدردانی می‌گردد.

### References

1. Urwin M, Symmons D, Allison T, Brammah T, Busby H, Roxby M, et al. Estimating the burden of musculoskeletal disorders in the community: the comparative prevalence of symptoms at different anatomical sites, and the relation to social deprivation. *Ann Rheumatic Dis*; 1998. 57(11):649-55.
2. Kumagai J, Sarkar K, Uthoff HK. The collagen types in the attachment zone of rotator cuff tendons in the elderly: an immunohistochemical study. *J Rheumatol*; 1994. 21(11):2096-100.
3. Woo S. Anatomy, biology, and biomechanics of tendon and ligament. *Orthopaed Basic Sci: Biol Blamech Musculoskele Syst*; 2000:582-616.
4. Levy O, Relwani J, Zaman T, Even T, Venkateswaran B, Copeland S. Measurement of blood flow in the rotator cuff using laser Doppler flowmetry. *Bone Joint J*; 2008. 90(7):893-8.
5. Rathbun JB, Macnab I. The microvascular pattern of the rotator cuff. *J Bone Joint Surg Br*; 1970. 52(3):540-53.
6. Goodmurphy CW, Osborn J, Akesson EJ, Johnson S, Stanescu V, Regan WD. An immunocytochemical analysis of torn rotator cuff tendon taken at the time of repair. *J Shoulder Elbow Surg*; 2003.12(4):368-74.
7. Abate M, Silbernagel KG, Siljeholm C, Di Iorio A, De Amicis D, Salini V, et al. Pathogenesis of tendinopathies: Inflammation Or Degeneration? *Arthrit res ther*; 2009. 11(3):235.
8. Ardic F, Kahraman Y, Kacar M, Kahraman MC, Findikoglu G, Yorgancioglu ZR. Shoulder impingement syndrome: Relationships between

گرفته شده، بهبود یابند. لذا، این سؤال که آیا سونوگرافی می‌تواند در موارد پارگی‌های نسبی خفیف هم می‌تواند به اندازه MRI، تشخیصی باشد، در این مطالعه بررسی شد. با توجه به این که سونوگرافی یک روش وابسته به اپراتور است و بیماران مطالعه حاضر دچار پارگی‌های خفیف تا متوسط بودند، این مورد بررسی شد که در روند تشخیص آیا صرفاً باید پارگی یا اندازه آن در سونوگرافی مشاهده شود، یا برخی یافته‌های غیرمستقیم مانند افزایش ضخامت تاندونی نیز می‌تواند در شک یا تأیید تشخیص کمک‌کننده باشد. برحسب توانمندی فرد ارزیابی‌کننده و یا محل آسیب ممکن است محل دقیق پارگی تاندون مشخص نباشد ولی در مقایسه با آن اندازه و افزایش ضخامت تاندون به‌ویژه در مقایسه با سمت مقابل که در روند سونوگرافی به راحتی قابل انجام است، می‌توان ضخامت تاندون را با دقت بالایی اندازه گرفت و با سمت سالم مقایسه کرد و در صورت افزایش ضخامت قابل توجه، بررسی‌ها را با دقت بیشتری انجام داد. در بررسی انجام شده در این مطالعه افزایش ضخامت تاندونی در موارد پارگی نسبی مشاهده شد ولی این تغییرات معنی‌دار نبود که دلیل آن می‌تواند محل اندازه‌گیری ضخامت تاندون، قدر مطلق تعیین شده جهت معنی‌دار شدن، تفاوت قطر تاندون، تفاوت‌های آناتومیکال و حجم نمونه مورد بررسی باشد. همچنین به نظر می‌رسد که مقایسه یافته‌های تاندون سایر عضلات روتاتور کاف با نتایج MRI، می‌تواند بررسی دقیق‌تر را امکان‌پذیر سازد. با توجه به این که افزایش ضخامت تاندون در اکثریت موارد پارگی‌های نسبی گزارش شده است، پیشنهاد می‌شود که مطالعات آتی با در نظر گرفتن حجم نمونه کافی و قرار دادن چندین مارکر جهت اندازه‌گیری دقیق‌تر صحت تشخیصی این نوع اندازه‌گیری را بررسی و نیز با در نظر گرفتن اندازه‌های سایر تاندون‌های روتاتورکاف و نیز تاندون عضله بای سپس، احتمال خطا را تا حد ممکن کاهش داد.

با توجه به مجموع یافته‌ها، می‌توان گفت که در موارد پارگی‌های نسبی خفیف که با درمان‌های حمایتی احتمال بهبودی وجود دارد، شرح حال، پرسش‌نامه‌ها و معاینات فیزیکی رایج به تنهایی جهت تأیید تشخیص کافی نبوده و احتمال افزایش ضخامت تاندونی در موارد

clinical, functional, and radiologic findings. *American J Physic Med Rehabil*; 2006. 85(1):53-60.

9. Swen WA, Jacobs JW, Algra PR, Manoliu RA, Rijkmans J, Willems WJ, et al. Sonography and magnetic resonance imaging equivalent for the assessment of full-thickness rotator cuff tears. *Arthrit Rheum*; 1999. 42(10):2231-8.

10. Teefey SA, Rubin DA, Middleton WD, Hildebolt CF, Leibold RA, Yamaguchi K. Detection and quantification of rotator cuff tears: comparison of ultrasonographic, magnetic resonance imaging, and arthroscopic findings in seventy-one consecutive cases. *JBJS*; 2004. 86(4):708-16.

11. Strobel K, Zanetti M, Nagy L, Hodler J. Suspected rotator cuff lesions: tissue harmonic imaging versus conventional US of the shoulder. *Radiology*; 2004. 230(1):243-9.

12. Kluger R, Mayrhofer R, Kröner A, Pabinger C, Pärtan G, Hruby W, et al. Sonographic versus magnetic resonance arthrographic evaluation of full-thickness rotator cuff tears in millimeters. *J Shoulder Elbow Surg*; 2003. 12(2):110-6.

13. Nelson MC, Leather GP, Nirschl RP, Pettrone FA, Freedman MT. Evaluation of the painful shoulder. A prospective comparison of magnetic resonance imaging, computerized tomographic arthrography, ultrasonography, and operative findings. *J bone joint surg Am*; 1991. 73(5):707-16.

14. Martin-Hervas C, Romero J, Navas-Acien A, Reboiras JJ, Munuera L. Ultrasonographic and magnetic resonance images of rotator cuff lesions compared with arthroscopy or open surgery findings. *J Shoulder Elbow Surg*; 2001. 10(5):410-5.

15. Burk DL Jr, Karasick D, Kurtz AB, Mitchell DG, Rifkin MD, Miller CL, et al. Rotator cuff tears: prospective comparison of MR imaging with arthrography, sonography, and surgery. *Am J Roentgenol*; 1989. 153(1):87-92.

16. Chang CY, Wang SF, Chiou HJ, Ma HL, Sun YC, Wu HD. Comparison of shoulder ultrasound and MR imaging in diagnosing full-thickness rotator cuff tears. *Clin Imag*; 2002 Jan-Feb. 26(1):50-4.

17. Naqvi GA, Jadaan M, Harrington P. Accuracy of ultrasonography and magnetic resonance imaging for detection of full thickness rotator cuff tears. *Int J Shoulder Surg*; 2009. 3:94.

18. Vlychou M, Dailiana Z, Fotiadou A, Papanagiotou M, Fezoulidis IV, Malizos K. Symptomatic partial rotator cuff tears: diagnostic performance of ultrasound and magnetic resonance imaging with surgical correlation. *Acta Radiol*; 2009 Jan. 50(1):101-5..

19. Negahban H, Behtash Z, Sohani SM, Salehi R. Responsiveness of two Persian-versions of shoulder outcome measures following physiotherapy intervention in patients with shoulder disorders. *Disabil rehabil*; 2015. 37(24):2300-4.

20. Ebrahimpzadeh MH, Birjandinejad A, Golhasani

F, Moradi A, Vahedi E, Kachooei AR. Cross-cultural adaptation, validation, and reliability testing of the Shoulder Pain and Disability Index in the Persian population with shoulder problems. *Int J Rehabil Res*; 2015. 38(1):84-7.

21. Cadogan A, McNair P, Laslett M, Hing W, Taylor S. Diagnostic accuracy of clinical examination features for identifying large rotator cuff tears in primary health care. *J Manu Manipul Ther*; 2013. 21(3):148-59.

22. van Kampen DA, van den Berg T, van der Woude HJ, Castelein RM, Scholtes VA, Terwee CB, et al. The diagnostic value of the combination of patient characteristics, history, and clinical shoulder tests for the diagnosis of rotator cuff tear. *J Orthopaed Surg Res*; 2014. 9:70.

23. Sgroi M, Loitsch T, Reichel H, Kappe T. Diagnostic value of clinical tests for supraspinatus tendon tears. *Arthroscopy*; 2018 May 22. 8063(18):30275-5.