

گزارش یک مورد استئویداستئوما در بند میانی انگشت دست

چکیده

مقدمه: استئوید استئوما، یک تومور خوش‌خیم استخوانی است که مشخصه آن درد، بخصوص درد شبانه است که معمولاً با آسپرین تسکین می‌یابد. دست، محل شایعی برای این تومور نمی‌باشد. در این مقاله یک مورد استئوید استئوما در بند میانی انگشت دست معرفی می‌شود.

معرفی بیمار: بیمار خانمی ۲۶ ساله بود که به علت درد در بند میانی انگشت چهارم دست چپ مراجعه نموده بود. این تشخیص، قبل از عمل، به کمک شرح حال، معاینه بالینی، رادیوگرافی ساده، اسکن ایزوتوپ استخوان و سی‌تی‌اسکن برای بیمار مطرح شد و پس از اکسیژیون ضایعه، با بررسی هیستولوژی تایید شد.

نتیجه‌گیری: تشخیص این گونه ضایعات دست مشکل است و بر شرح حال دقیق و ظن بالینی قوی در ارزیابی تاکید می‌شود. انجام اسکن ایزوتوپ، سی‌تی‌اسکن و تشخیص قبل از عمل، طرح‌ریزی جراحی را آسان‌تر می‌کند. ضایعه استخوانی بیمار به فرم en block اکسیژیون شد و در محل دیفکت (Defect)، گرافت (Graft) استخوانی قرار داده شد. بعد از عمل، علایم بیمار از بین رفت و بهبودی حاصل شد.

*دکتر احمد رضا افشار I

دکتر فردین میرزا طلوعی II

کلیدواژه‌ها: ۱- استئوید استئوما ۲- تومورهای دست ۳- بند میانی انگشت

تاریخ دریافت: ۸۳/۸/۱۸، تاریخ پذیرش: ۸۴/۴/۱

مقدمه

اتفاق می‌افتد (۶٪ در فالانکس، ۲٪ در متاکارپ و ۲٪ در استخوان‌های مچ دست).^(۱-۳)

درمان جراحی، به صورت کورتاژ nidus و یا اکسیژیون یک تکه (en block) تومور، موجب از بین رفتن کامل علایم می‌شود. درمان غیرجراحی به صورت استفاده طولانی مدت (متوسط ۳۳ ماه) از NSAIDها (Non Steroidal Anti-Inflammatory Drugs) ذکر شده است. ممکن است زمانی که جراحی، سبب افزایش morbidity شود، استفاده طولانی مدت از NSAIDها به عنوان جایگزین درمان جراحی توصیه شود.^(۴) در این مقاله چگونگی درمان یک مورد استئوید استئوما در بند میانی انگشت دست ارائه می‌شود.

استئوید استئوما، یک تومور خوش‌خیم استئوبلاستیک ناشایع است که برای اولین بار در سال ۱۹۳۵ توسط Jaffe شرح داده شد. هیستولوژی این تومور شامل بافت استئوید در یک استرومای همبندی و پرعروق با کلسیفیکاسیون متغیر است. معمولاً حاشیه‌ای از راکسیون (Reaction) بافت استخوانی به فرم اسکروز با قطر کمتر از ۲ سانتی‌متر، ضایعه را احاطه کرده است. ممکن است ضایعه، راکسیون پریوستی نیز داشته باشد.^(۱-۳)

این تومور در دهه دوم و سوم و در استخوان فمور و تیبیا شایع است ولی دست، مکان شایعی برای بروز این تومور نمی‌باشد. ۱۰٪ از موارد استئوید استئوما، در دست

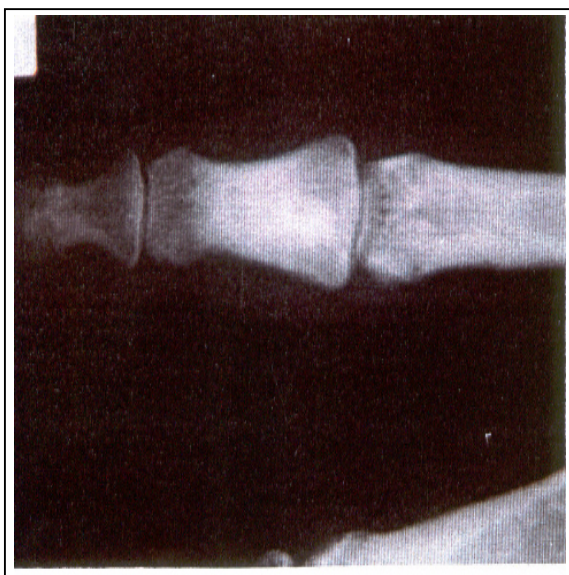
(I) استادیار و متخصص جراحی استخوان و مفاصل و فلوشیپ جراحی دست، بیمارستان شهید مطهری، خیابان کاشانی، دانشگاه علوم پزشکی و خدمات بهداشتی - درمانی ارومیه، ارومیه، ایران (*مؤلف مسؤول).

(II) استادیار و متخصص جراحی استخوان و مفاصل، دانشگاه علوم پزشکی و خدمات بهداشتی - درمانی ارومیه، ارومیه، ایران.

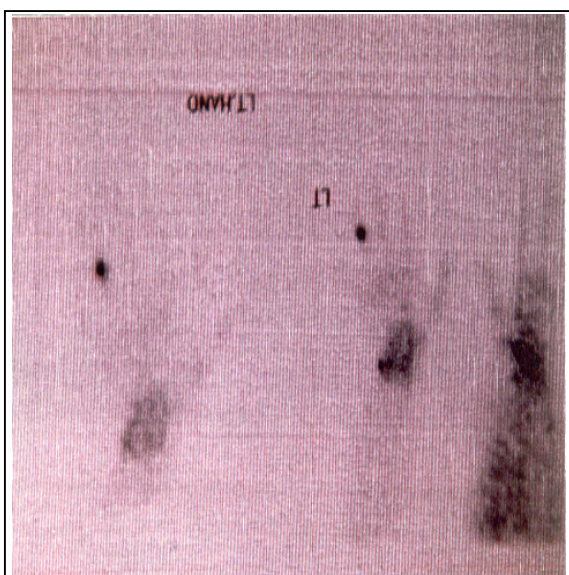
معرفی بیمار

بیمار خانمی ۲۶ ساله بود که به علت درد انگشت چهارم دست چپ به درمانگاه ارتوپدی بیمارستان شهید مطهری مراجعه نموده بود. درد بیمار از ۱ سال قبل شروع شده بود که به تدریج افزایش یافته و از حدود ۳ ماه قبل شدت آن بیش‌تر شده و تورم نیز به تابلوی بالینی بیمار اضافه شده بود. طی این مدت، درد به صورت دقیق‌تری روی بند میانی، لوکالیزاسیون یافته بود. درد، شبها تشدید شده و با داروهای NSAID تسکین می‌یافته است.

بیمار در معاینه حساسیت موضعی (Point tenderness) روی بند میانی انگشت چهارم داشت. در رادیوگرافی‌های اولیه بیمار، ضایعه‌ای مشهود نبود و در آخرین رادیوگرافی (۱ سال پس از شروع علائم)، افزایش دانسیته و اسکروز در بند میانی دیده شد (شکل شماره ۱ و ۲). اسکن ایزوتوپ استخوان، افزایش جذب در هر ۳ فاز در محل ضایعه داشت (شکل شماره ۳). در CT-scan، ضایعه استئوبلاستیک در بند میانی دیده شد (شکل شماره ۴).

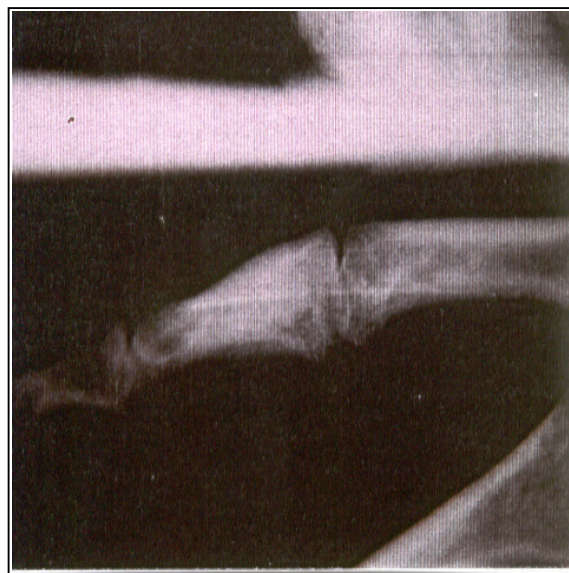

شکل شماره ۲- نمای روبروی انگشت: افزایش اسکروز و دانسیته در بند میانی



شکل شماره ۳- افزایش جذب در اسکن ایزوتوپ استخوان

بیمار با تشخیص استئوئید استئوما، تحت عمل جراحی قرار گرفت و ضایعه استخوانی به صورت en block اکسیژیون شد. در محل دیفکت به علت وسعت اکسیژیون، گرافت استخوانی قرار داده شد. با بررسی هیستولوژی ضایعه، تشخیص استئوئید استئوما تایید شد. بعد از عمل، علائم بیمار از بین رفت و بهبودی حاصل شد.



شکل شماره ۱- نمای لاترال انگشت: افزایش اسکروز و دانسیته در بند میانی

تصویربرداری به ترتیب مقتضی انجام شوند. تکنیک‌های تصویربرداری تخصصی به تشخیص سریع‌تر بیماری کمک می‌کنند.^(۴)

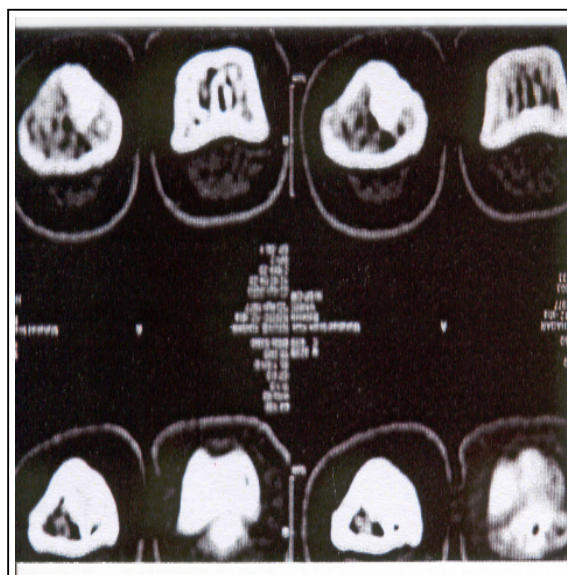
مهم‌ترین علامت در استئوئید استئوما، درد است که شبها تشدید شده و با مصرف آسپرین تسکین می‌یابد. شاید علت اختلاف در تناسب شدت درد و اندازه ضایعه، مربوط به وجود فیبرهای عصبی و ماهیت بشدت عروقی nidus و بافت اطراف آن باشد.

ماهیت بشدت عروقی ضایعه، موجب افزایش فشار بافتی و ادم می‌شود که مستقیماً رشته‌های عصبی اطراف عروق داخل استخوانی را تحریک می‌کند.^(۱) راکسیون بافتی اطراف تومور در فالانکس میانی و پروگزیمال ممکن است باعث تورم دوکی شکل انگشت شود. در فالانکس دیستال، این تومور ممکن است با تورم پالپ و تغییر شکل ناخن همراه باشد.^(۴) اگر استئوئید استئوما نزدیک مفصل باشد به علت تورم و ایجاد محدودیت حرکتی، علایم آرتريت یا سینوویت را تقلید می‌کند.

استئوئید استئوما در دیستال رادیوس، علایم بیماری دوکرون (de Quervain's) را تقلید می‌کند.^(۵) استئوئید استئوما در استخوان کاپتیت که علایم سندرم تونل کارپ را تقلید می‌کند نیز گزارش شده است.^(۶) درمان استئوئید استئوما در دست، اکسیژون جراحی به روش کورتاژ nidus یا رزکسیون en block می‌باشد و معمولاً گرافت استخوانی برای پر کردن محل ضایعه لازم نمی‌باشد.

فهرست منابع

- 1- Marcuzzi A, Acciaro AL, Landi A. Osteoid osteoma of the hand and wrist. *J Hand Surg* 2002; 27-b(5): 440-443.
- 2- Ambrosia JM, Wold LE, Amadio PC. Osteoid osteoma of the hand and wrist. *J Hand Surg* 1987; 12-A: 794-800.
- 3- Bednar MS, Weiland AJ, Light TR. Osteoid osteoma of the upper extremity. *Hand Clin* 1995; 11: 211-221.
- 4- Athanasian EA. Bone and soft tissue tumors. In: Green DP, Hotchkiss RN, Pederson WC, editors. *Green's Operative Hand Surgery*. 4th ed. Pennsylvania: Churchill Livingstone; 1999. p. 2223-2253.



شکل شماره ۴- CT-scan: توده استئوبلاستیک در بند میانی انگشت

بحث

دست محل شایعی برای استئوئید استئوما نمی‌باشد و بخصوص بروز ضایعه در فالانکس میانی نادر می‌باشد؛ لذا تشخیص آن مشکل است. رادیوگرافی استئوئید استئوما در دست به جای ظاهر کلاسیک (اسکلروز راکتیو که یک nidus لوسنت را احاطه کرده است)، معمولاً نمای لیتیک دارد. اگر ضایعه در استخوان اسفنجی یا زیرپریوست قرار داشته باشد، یافته‌های رادیوگرافی، آتیپیک خواهند بود. رادیوگرافی‌های اولیه معمولاً نرمال می‌باشند، چندین ماه بطول می‌انجامد تا استخوان شواهد غیرطبیعی از خود نشان دهد. از آنجایی که استئوئید استئوما در دست، خصوصیات رادیوگرافی کلاسیک استئوئید استئوما را ندارد، ممکن است با تاخیر چندین ماه حتی سال، بیماری تشخیص داده شود. اسکن ایزوتوپ، بخصوص در مراحل ابتدایی، کمک زیادی به لوکالیزاسیون ضایعه می‌کند که در هر ۳ فاز انجام آن، افزایش جذب دارد.

سی‌تی‌اسکن، دقیق‌ترین و بهترین وسیله تشخیص پاراکلینیک می‌باشد و به تشخیص و طرح‌ریزی عمل جراحی (surgical planning) نیز کمک می‌کند. شرح حال دقیق و ظن بالینی قوی باعث می‌شود، بررسی‌های مناسب

5- Fromm B, Martini A, Schmidte. Osteoid osteoma of the radial styloid mimiking stenosing tenosynovitis, a case report. J Hand surg 1992; 17-B: 236-238.

6- Herndon JH, Eaton RG, Little JW. Carpal tunnel syndrome an unusual presentation of osteoid osteoma of the capitate. J Bone Joint Surg 1974; 56-A: 1715-1718.

Ostoid Osteoma in Middle Phalanx of the Hand: A Case Report

^I
*A.R. Afshar, MD

^{II}
F. Mirzatoeie, MD

Abstract

Introduction: Ostoid osteoma is a benign bone tumor characterized by pain especially at night, which is relieved with aspirin. Hand is an uncommon site of this tumor. Here a case of ostoid osteoma in middle phalanx is reported.

Case Report: The patient of the present case study was a 26-year-old woman referred due to a pain in her left ring finger. The diagnosis was made pre-operatively through clinical observation and examination, x-ray, bone scintigraphy, and CT scan. After excision of the lesion, diagnosis was confirmed by histology examination.

Conclusion: The diagnosis of such lesions is difficult, so accurate clinical history and high index of suspicion are required in the evaluation. The diagnosis and pre-operative planning are facilitated by isotope bone scan and CT scan. This patient had en block excision of the lesion and the defect was filled with bone graft. After surgery, her symptoms were obviated.

Key Words: 1) Ostoid Osteoma 2) Hand Tumors 3) Middle phalanx

I) Assistant Professor of Orthopedics and Fellowship of Hand Surgery. Shahid Mottahari Hospital. Kashani St., Urmia University of Medical Sciences and Health Services. Urmia, Iran. (*Corresponding Author)

II) Assistant Professor of Orthopedics. Urmia University of Medical Sciences and Health Services. Urmia, Iran.