

بررسی نتایج عمل جراحی کیاری در بیماران مبتلا به دیسپلازی هیپ در فاصله سالهای ۱۳۸۰-۱۳۵۲ در بیمارستان شفایحیائیان

چکیده

زمینه و هدف: این مطالعه به صورت گذشته‌نگر در بیماران مبتلا به دیسپلازی مفصل ران که به روش استئوتومی کیاری در فاصله سال‌های ۱۳۸۰-۱۳۵۲ قرار گرفته‌اند انجام شده است این روش در بیمارانی که در آن‌ها پوشش سر به وسیله استابولوم مقدور نمی‌باشد. هدف اصلی از انجام این مطالعه در درجه اول بررسی نتایج دراز مدت استئوتومی کیاری در بیماران یاد شده و در درجه بعدی تاثیر آن بر درد، لنگیدن دامنه حرکت مفصل و عوارض زایمانی می‌باشد. روش بررسی: ۵۰ بیمار از لحاظ کلینیکی و رادیولوژیکی مورد مطالعه قرار گرفتند که ۴ بیمار به علت نداشتن پیگیری از مطالعه حذف شدند، در نتیجه ۵۳ هیپ در ۴۶ بیمار جهت مطالعه آماده بودند که در ۳۹ مورد یک طرفه و در ۷ مورد دو طرفه بودند. میانگین سن بیماران ۱۲/۶ سال و میانگین پیگیری ۷۴ ماه بود. یافته‌ها: نتایج عمل با Harris hip score قبل و بعد از عمل مورد ارزیابی قرار گرفت که در ۳۱ مورد عالی، در ۹ مورد خوب، در ۴ مورد متوسط و در ۲ مورد بد بود. متوسط Harris hip score بعد از عمل ۹۲ بود. نتیجه‌گیری: به طور کلی چنین نتیجه گرفته شد که عمل کیاری در این بیماران در صورت انتخاب صحیح بیمار نتایج خوبی دارد. درد در بیشتر بیماران از بین رفته و یا کاهش قابل ملاحظه پیدا کرد. لنگیدن در اکثر موارد از بین رفته یا به طور محسوس کاهش یافت، دامنه حرکتی مفصل بهبود یافته و حفره استابولوم با استخوان و وسعت کافی آماده عمل جراحی تعویض مفصل در صورتی که در آینده لازم باشد می‌گردد.

*دکتر سعید یزدانبخش I

دکتر مصطفی صالحی II

کلیدواژه‌ها: ۱- دیسپلاستیک ۲- هیپ ۳- استئوتومی کیاری

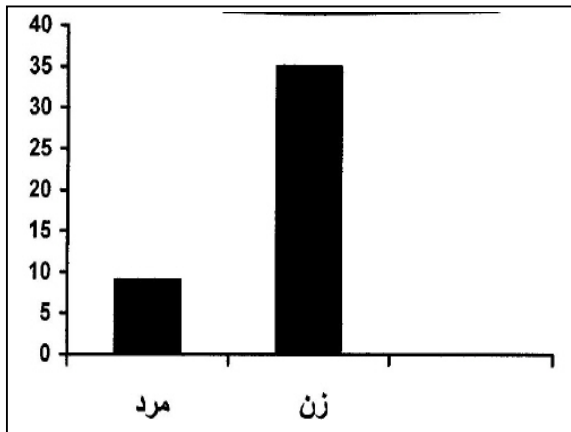
تاریخ دریافت: ۸۳/۹/۱۴، تاریخ پذیرش: ۸۴/۱/۱۷

مقدمه

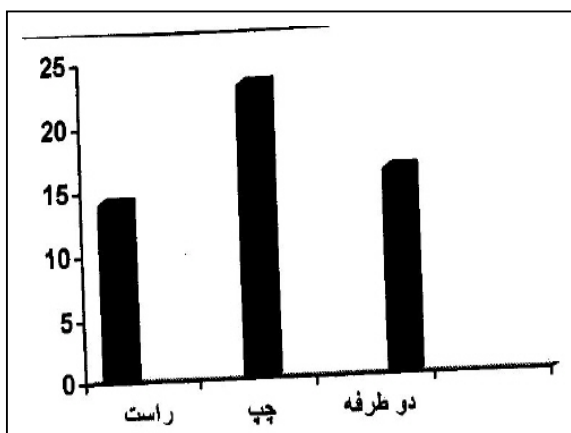
برای آرتروپلاستی (THA=Total hip arthroplasty) بسیار کم است و در واقع می‌توان گفت یک نوع روش جراحی نجات‌بخش (Salvage procedure) است. مزایای بیومکانیکی این روش عبارت است از افزایش پایداری (Stability) و پوشش (Coverage) سر و مزیت مهم‌تر این که جابجایی به داخل (Medialization) هیپ نیروی وارده بر

آقای کارل کیاری در سال ۱۹۵۵ روش جراحی خود را معرفی کرد و ۱۹ سال بعد نتایج این روش را در مورد ۲۰۰ بیمار رضایت‌بخش خواند.^(۱،۲) این روش در مورد بیمارانی به کار می‌رود که دچار درد و ناپایداری (Instability) هیپ هستند اما نمی‌توان برای آن‌ها جاناندازی متمرکز (Congruent reduction) انجام داد و از طرفی سن آن‌ها

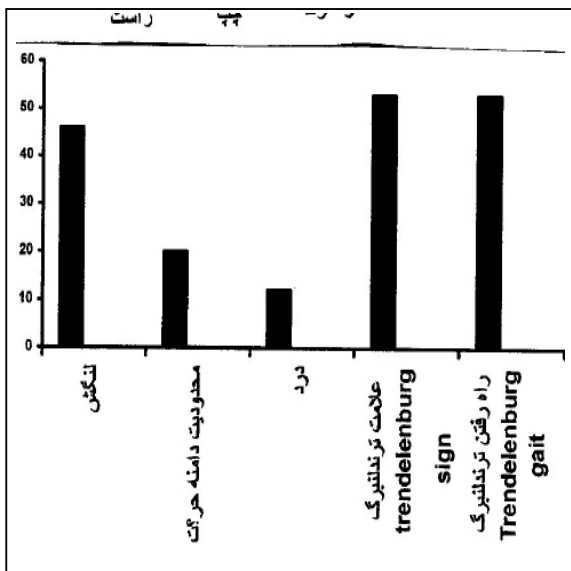
I) استادیار و متخصص ارتوپدی، دانشگاه علوم پزشکی و خدمات بهداشتی - درمانی ایران، تهران. (*مؤلف مسؤول)
II) متخصص ارتوپدی



نمودار شماره ۱- توزیع جنسی بیماران



نمودار شماره ۲- توزیع سمت ابتلای بیماری



نمودار شماره ۳- توزیع علایم بیماری

مفصل کمتر می شود که نتیجه آن تاخیر در استئوآرتریت می باشد.^(۱،۳) به گفته آقای کیاری به ازاء هر ۲ سانتی متر جابه جایی به داخل، ۱۳ درصد نیروی وارده بر هیپ کمتر می شود.^(۴)

هدف از انجام این مطالعه بررسی نتایج دراز مدت این روش جراحی در بیماران مبتلا به دیسپلاستیک هیپ و تاثیر آن بر دامنه حرکتی مفصل (Range of Motion)، لنگیدن (limp)، درد، ROM هیپ و عوارض زایمانی می باشد.

روش بررسی

در فاصله سال های ۱۳۸۰-۱۳۵۲ (مدت ۲۸ سال) تعداد ۵۰ بیمار با تشخیص اولیه دیسپلاستیک هیپ عمل جراحی کیاری شده اند. برای انجام مطالعه حاضر بیمارانی انتخاب شدند که تشخیص آن ها دیسپلاستیک هیپ بوده و جراحی قبلی بر روی هیپ آن ها انجام نشده باشد. مطالعه به صورت گذشته نگر (Retrospective) انجام شده است.

سن بیماران مطالعه شده برای جاناندازی باز هیپ و استئوتومی های سالتر (Salter) و پمبرتون (Pomberton) بالا و برای انجام آرتروپلاستی هیپ بسیار جوان هستند که در نهایت روش استئوتومی کیاری در مورد آن ها انجام شده است. از تعداد ۵۰ بیمار ۴ نفر به علت نداشتن پیگیری از مطالعه حذف شدند که در نتیجه ۴۶ بیمار که در ۷ مورد درگیری دو طرفه داشته اند (مجموعاً ۵۲ هیپ) مورد مطالعه قرار گرفت.

سن بیماران مورد مطالعه بین ۷ تا ۳۰ سال با سن متوسط ۱۲/۶ سال، مدت پیگیری بین ۱ تا ۲۵ سال با متوسط ۷/۴ ماه، ۳۶ بیمار مونث و ۱۰ نفر مذکر بودند. در ۳۱ مورد درگیری هیپ چپ و در ۲۲ مورد درگیری سمت راست داشته اند (نمودار شماره ۱ و ۲). علایم بیماران شامل لنگیدن (Limp) در ۴۶ مورد، درد ۱۲ مورد، محدودیت دامنه حرکت مفصل (Rom) ۲۰ مورد و علامت ترندلبرگ مثبت (Trendelenburg sign) و راه رفتن ترندلبرگ (Trendelenburg Gait) مثبت در تمام موارد می باشد (نمودار شماره ۳).

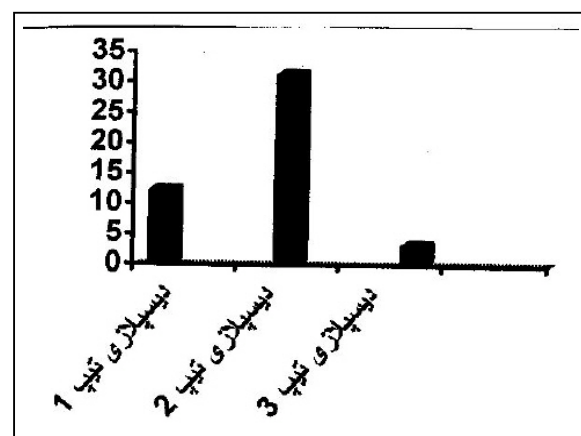
با دور کردن پا به سمت داخل رانده می‌شود و محل استئوتومی توسط دو عدد پین دنداندار ثابت می‌شود و بی‌حرکتی بعد از جراحی در صورت لزوم با گچ اسپایکا انجام می‌گردد. بعد از ۶ هفته گچ باز شده و بیمار می‌تواند با وارد کردن فشار کم روی اندام عمل شده (Partial weight Bearing) راه برود. هم زمان فیزیوتراپی جهت تقویت عضلات و بهبود دامنه حرکت مفصل هیپ صورت می‌گیرد. جوش خوردن محل استئوتومی توسط رادیوگرافی پیگیری می‌شود. در این روش ارتفاع استئوتومی به طور متوسط ۱۲mm و میزان جابه‌جایی استئوتومی ۸۰ درصد می‌باشد.

یافته‌ها

در مطالعه انجام شده در ۱۲ بیمار درد، شکایت قبل از جراحی بیماران بوده که در ۱۰ مورد تخفیف قابل ملاحظه داشته و بیماران کاملاً راضی بوده‌اند. در ۶ مورد لنگیدن قبل از جراحی تنها در ۴ بیمار بعد از جراحی لنگیدن ثبت شده است. محدودیت حرکت نیز فقط در ۱ بیمار بعد از جراحی باقی مانده است. متوسط کوتاهی اندام بعد از جراحی ۲/۲cm است.

از جمله سایر عوارض جراحی، یک بیمار دچار جوش نخوردن (Nonunion) در محل استئوتومی شده که با پیوند استخوان (Bone graft) جوش خوردگی به دست آمد و در ۲ بیمار دررفتگی مجدد (Redislocation) وجود داشت که یک بیمار حاضر به ادامه درمان نبوده و بیمار دیگر مجدداً استئوتومی کیاری شد. هیچ کدام از بیماران مونث دچار عوارض زایمانی و سزارین به دلیل انجام عمل جراحی کیاری نداشته‌اند و در مواردی که سزارین انجام شده توسط بیمار یا پزشک انتخاب شده بود (آسیب‌های عروقی عصبی و همچنین عوارضی مانند هماتوم و عفونت در هیچ کدام از بیماران وجود نداشت) (نمودار شماره ۵). شاخص رادیولوژیک CE Angle از متوسط ۱۵- درجه قبل از جراحی به ۳۰ درجه بعد از جراحی رسیده و شاخص استابولار به طور متوسط ۵۰ درجه قبل از جراحی بود.

متوسط کوتاهی اندام قبل از جراحی ۲/۹cm است. ارزیابی رادیولوژیک قبل از جراحی شامل بررسی شکل سرفمور، زاویه مرکزی - لبه‌ای (CE angle) و شاخص استابولار (Acetabular index) بود که نتایج آن به شرح زیر است: شکل سر در ۲۰ مورد گرد، ۱۸ مورد بیضی، ۱۰ مورد پهن و در ۵ مورد تغییر شکل یافته (دفرمه) بود. متوسط CE angle (center Edge angle) ۱۵- درجه، و متوسط شاخص استابولار ۵۰ درجه قبل از جراحی بود که بعد از جراحی به ترتیب ۳۰ درجه و ۳۸ درجه رسیده است. در ۱۲ مورد دیسپلازی تیب ۱، در ۳۱ مورد دیسپلازی تیب ۲ و در ۳ مورد دیسپلازی تیب ۳ بوده است (نمودار شماره ۴).



نمودار شماره ۴- توزیع نوع دیسپلازی در بیماران

روش جراحی به این صورت است که در وضعیت خوابیده به پشت (Supine) با استفاده از برش Bikini فاصله بین عضلات تنسور فاشیالاتا و سارتوریوس باز شده و با برش آپوفیز خاصره‌ای در سمت داخل و خارج خاصره عضلات به صورت ساب پریوستئال (Subperioseal) بلند می‌شود تا شیار سیاتیک (Sciatic notch) دیده شود. سپس با استفاده از گذاشتن پین (pin) در لبه فوقانی کپسول مفصلی و تعیین محل با استفاده از رادیوگرافی محل استئوتومی تعیین می‌شود و در نهایت استئوتومی از Sciatic notch به (AIIS=Anterior inferior iliac spine) خار خاصره قدامی - تحتانی با شیب ۱۰ درجه فوقانی بدون باز کردن کپسول انجام می‌شود. بعد از انجام استئوتومی قطعه تحتانی

توصیه می‌شود. در بیشتر موارد درمان به صورت جاناندازی (Open Reduction) و در صورت لزوم استئوتومی‌های لگن جهت پوشش بیشتر انجام می‌شود. استئوتومی‌های سالتز و پمبرتون پوشش با غضروف را بیش‌تر می‌کند و امکان شکل‌گیری مجدد (Remodeling) به استابولوم را می‌دهد. اما در مواردی که نتوان این کار را انجام داد استئوتومی کیاری روش مناسبی است که با قرار گرفتن (Interpose) کپسول در محل استئوتومی انجام می‌شود و احتمالاً متاپلازی فیبروکارتیلاژ در این محل و بالای سر انجام می‌شود که دوام و قوام هیالان کارتیلاژ را ندارد.^(۵، ۶)

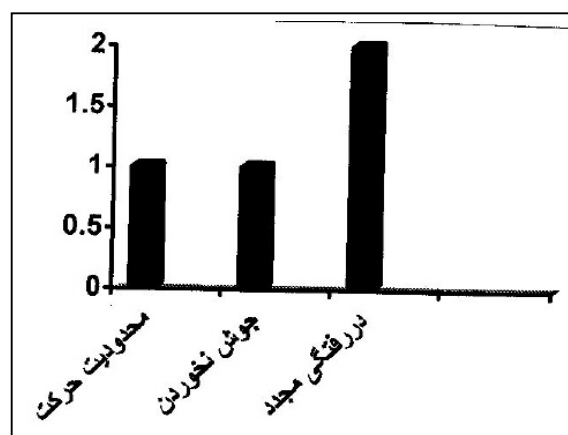
پاسخ این سؤال که آیا عمل جراحی کیاری از ایجاد استئوآرتریت جلوگیری می‌کند به طور قطع منفی است اما احتمال تاخیر در ایجاد آن وجود دارد، که در این مورد مطالعات متناقضی موجود است. استئوتومی کیاری با بهبود بیومکانیک هیپ و کاهش بار (Load) وارده به مفصل به طور موثری درد را برطرف می‌کند و پایداری لازم را به هیپ می‌دهد و در نتیجه استئوآرتریت و آرتروپلاستی را به تاخیر می‌اندازد.^(۱، ۷)

در مطالعه فعلی همانند مطالعات مشابه^(۱، ۷، ۸) انجام عمل جراحی کیاری برای بیماران مبتلا به دیسپلاستیک هیپ نتایج دراز مدت خوبی داشته و اغلب آنان از جراحی راضی بوده‌اند. درد بیماران به طور موثری کاهش داشته و از نظر عملکرد در حد قابل قبولی بوده‌اند. در بیمارانی که با استئوتومی کیاری درمان شده‌اند ثابت شده که در صورت نیاز به THA در سنین بالاتر، حفره استخوانی (Bone Stock) بهتری دارند و نیاز به پیوند استخوان (Bone Graft) کمتری جهت بازسازی استابولوم پیدا نمی‌کنند و نیز میزان خون‌ریزی و زمان جراحی کمتری در مقایسه با بیماران THA به صورت اولیه دارند.^(۷، ۲)

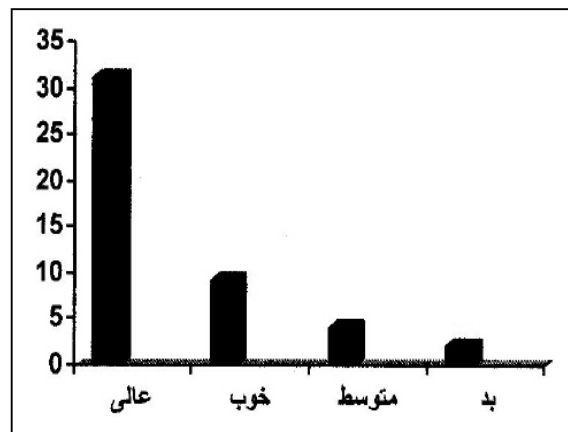
نتیجه‌گیری

عمل جراحی کیاری در صورت انتخاب مناسب در بیماران مبتلا به دیسپلاستیک هیپ دردناک و یا

که به ۳۸ درجه بعد از جراحی رسید. در ارزیابی نتیجه درمان با (Harris hip score)، در ۳۱ بیمار نتیجه عالی (۶۷٪)، در ۹ بیمار نتیجه خوب (۲۰٪)، در ۴ مورد نتیجه متوسط (۹٪) و در ۲ مورد نتیجه بد (۴٪) بوده است (نمودار شماره ۵). نتایج ضعیف در ۶ بیمار به علت درد و لنگیدن بعد از جراحی بوده که بیماران با انجام فیزیوتراپی، کفش طبی و کفی (lift) معالجه شده‌اند و در هیچ موردی عمل خشک کردن مفصل (Fusion) و یا تعویض مفصل (Reconstruction) انجام نشده است.



نمودار شماره ۵- توزیع عوارض جراحی در بیماران



نمودار شماره ۶- توزیع نتایج فانکشنال براساس Harris hip score

بحث

سرنوشت هیپ دیسپلاستیک در صورت هیچ‌گونه مداخله‌ای، پیشرفت به طرف استئوآرتریت و دردناک شدن است که برای جلوگیری از آن درمان در سن مناسب

ناپایداری (Instability) هیپ که نتوان با روش‌های دیگری پوشش با کارتیلاژ را بیشتر کرد نتایج خوبی به همراه دارد. در این روش با افزایش پایداری و پوشش، درد بیمار کاهش قابل ملاحظه‌ای دارد و اغلب بیماران از جراحی راضی هستند و در ضمن با حفظ حفره استخوانی استابولوم انجام جراحی تعویض مفصل (Reconstructive) در سنین بالاتر، در صورتی که لازم باشد تسهیل می‌شود. همچنین موجب عوارض زایمانی و تنگ شدن لگن نشده و بیمارانی که جهت زایمان سزارین شده‌اند به دلیل گوشزد قبلی پزشک به بیمار و به صورت انتخابی بوده است و نیز هر چه قبل از عمل شکل سر طبیعی‌تر باشد، نتیجه عمل بهتر خواهد بود.

منابع

- 1- Rand R. Betz, S. Jay Kumar, Craig T, Palmer G. Dean macewen. Chiari pelvic osteotomy in children and young adults. Jbjs; 1988. 70 A: 182-191.
- 2- Haddad FS, A. Hashemi-Nejad, K.M Tong. Does chiari osteotome compromise subsequent total hip arthroplasty? The journal of arthroplasty; 2002. 17: 731-739.
- 3- Nas S. Eftekhar. Total hip arthroplasty. 1 st ed. Philadelphia: mosby; 1993. P: 925-963.
- 4- David A. Reynolds. Chiari innominate steotomy in adults. Jbjs; 1986. 68B: 45-54.
- 5- S.Terry Canale. Campbell operative orthopaedics. 10 th ed. Philadelphia: mosby; 2003. p. 1114-1118.
- 6- D.V. hoffman, Edward H. Simmon, TW Barrington. The results of chiari osteotomy. Clin. Orth; 1974. 98: 162-170.
- 7- PT Calvert, AC August, JS Albert, HB Kemp. The chiari pelvic osteotomy. Jbjs; 1987. 69B: 551-555.
- 8- Scott graham, G Wilbur Westin, Edgar Dawson, William L. Oppenheim. The chiari osteotomy. Clin. Orth; 1986. 208: 249-258.

Evaluation of Long-Term Results of Chiari Osteotomy in Dysplastic Hip Patients between 1973-2001 in Shafa Hospital

**S. Yazdanbakhsh, MD^I M. Salehi, MD^{II}*

Abstract

Background & Aim: The present article was a retrospective study on dysplastic hip patients treated with chiari osteotomy between 1973-2001. Our primary goal was to evaluate long-term results of this procedure and its effects on limp pain hip R.O.M and probable obstetric complications.

Patients & Methods: 50 patients were treated with chiari osteotomy. Due to lack of follow-up, 4 patients were excluded, so 46 patients and a total number of 53 hips were included in the study. Mean age of the patients was 12.6 years and mean follow-up was 74 months.

Results: Functional results were evaluated by Harris hip score which was excellent in 31, good in 9, fair in 4 and bad in 2 patients.

Conclusion: Chiari osteotomy is a good and safe procedure for dysplastic hip in old children and adults who are not suitable for conventional osteotomies or arthroplasty.

Key Words: 1) Dysplastic 2) Hip 3) Chiari Osteotomy

*I) Assistant Professor of Orthopedics. Iran University of Medical Sciences and Health Services, Tehran, Iran. (*Corresponding Author)*

II) Orthopedist.