

بیان آنزیم نیتریک اکسید سینتاز (NOS) در طی تکامل جنینی وزیکول بینایی موش صحرایی (Rat)

چکیده

اکسید نیتریک به عنوان یک رادیکال آزاد در تنظیم فرایندهای تکاملی، نقش مهمی به عهده دارد. این ماده که توسط آنزیم اکسید نیتریک سینتاز (Nitric Oxide Synthase=NOS) تولید می‌شود ممکن است نقش نوروترانسمیتر، نورومدولاتور و یا ملوکول پیامبر ثانویه را در سیستم عصبی مرکزی به عهده داشته باشد. با توجه به این که میزان تولید اکسید نیتریک (Nitric Oxide=NO) در سنین مختلف جنین و حتی بعد از تولد، متفاوت است در مطالعه حاضر بیان آنزیم اکسید نیتریک سینتاز (NOS) در طی تکامل در وزیکول اپتیک از روز E4 تا E18 با روش‌های هیستوشیمیایی بررسی شده است. بعد از انجماد توسط کرایوپاستات از نمونه‌ها برش گرفته شد و توسط میکروسکوپ نوری مورد مطالعه قرار گرفتند. بیان nNOS ابتدا در روز ۱۴ جنینی (E14) در سلول‌های کاجال-رتزیوس (Cajal-Retzius) که در ناحیه مارژینال وزیکول اپتیک قرار دارد، دیده شد. نیکوتین امید ادنین دی نوکلئوتید فسفات دیافوراز (NADPH-d) در این لایه در E14 یافت شد و به تدریج افزایش یافت و از E20 شروع به کاهش نمود. در E16 در وزیکول اپتیک ۴ لایه مشاهده شد که واکنش NADPH-d را نشان می‌دادند. در E18 واکنش NADPH-d در بزرگ‌نمایی کم در لایه پنجم، کاملاً مشخص بود. در مراحل بعدی قابل توجه‌ترین نکته، کاهش واکنش هیستوشیمیایی در ناحیه مارژینال بود که لایه چهارم واکنش کم‌تری را نسبت به بقیه صفحه کورتیکال نشان می‌داد. این مشاهدات نشان داد که NO در دوران جنینی سنتز می‌شود و میزان سلول‌های واکنش دهنده با NOS در زمان جنینی متفاوت می‌باشد. هدف از این پژوهش، روشن ساختن اهمیت نقش NO و میزان آن، در سنین متفاوت، بود که یافته‌ها نقش مهم NO را در تشخیص زمان تکامل وزیکول اپتیک، بررسی وضعیت تکامل و شناخت ناهنجاری‌های احتمالی در روند تکامل بیان نموده‌اند.

کلیدواژه‌ها: ۱- نیکوتین امیدادنین دی نوکلئوتید فسفات دیافوراز (NADPH-d)
۲- وزیکول اپتیک ۳- اکسید نیتریک سینتاز (NOS) ۴- جنین
۵- موش صحرایی (Rat)

*دکتر ملیحه نوبخت I

دکتر سولماز مجیدزاده II

مریم فتاحی III

دکتر منصور میرصمدی IV

پروانه طباطبایی V

تاریخ دریافت: ۸۳/۷/۵، تاریخ پذیرش: ۸۳/۱۰/۲۷

I) دانشیار گروه بافت‌شناسی، دانشکده پزشکی، دانشگاه علوم پزشکی و خدمات بهداشتی - درمانی ایران، تهران. (*مؤلف مسئول)

II) پزشک عمومی

III) کارشناس ارشد آناتومی، دانشگاه ارتش.

IV) دانشیار چشم‌پزشکی، دانشکده پزشکی، دانشگاه علوم پزشکی و خدمات بهداشتی - درمانی ایران، تهران.

V) کارشناس زیست‌شناسی، دانشکده پزشکی، دانشگاه علوم پزشکی و خدمات بهداشتی - درمانی ایران، تهران.

مقدمه

اولین بار در سال ۱۹۸۷ تشکیل NO به وسیله آنزیمی در سلول‌های آندوتلیال عروقی نشان داده شد که وسیله جدیدی در تحقیقات بیولوژیک محسوب گردید. NO مهم‌ترین مولکولی است که به عنوان تنظیم کننده اعمال عصبی در سطح سیناپسی اساساً در دستگاه عصبی مرکزی کاربرد دارد.^(۱، ۲)

در پستانداران NO در چندین نوع سلول مانند نورون‌ها، سلول‌های آندوتلیال و ماکروفاژها سنتز می‌شود که آنزیم نیترژن اکسید سینتازهای (NOS) آن به عناوین eNOS، nNOS و iNOS موسوم‌اند. دو نوع nNOS و eNOS وابسته به کلسیم هستند و نیترژن اکسید سینتاز قادر است در یک روند وابسته به NADPH در پاسخ به تغییرات داخل سلولی با تبدیل آرژنین به سیترویلین، اکسید نیتریک را ایجاد نماید. وجود هم زمان ایمونورآکتیویته مشابه سیترویلین در نورون‌های NADPH-d مثبت، نمایانگر این نکته است که در سیستم عصبی مرکزی NOS می‌تواند همان NADPH-d باشد.^(۳-۵)

در سال ۱۹۶۱ Thomas و Pearse اولین بار نرون‌های حاوی NADPH-d را شرح دادند که فعالیت آن‌ها در کورتکس مغز و بازال گانگلیا ثابت شده بود.^(۶) دانشمندان مطالعات فراوانی بر روی تعیین مناطق وجود NOS در مغز انجام داده‌اند که هم اکنون مناطقی چون تالانسفال، دیانسفال، پیاز بویایی، کورتکس مغز، مغز پیشین، استرئیوم، هیپوتالاموس، سیستم بینایی، سیستم کولینرژیک مزوپونتین و مخچه مشخص شده‌اند.^(۷-۹)

در مطالعه حاضر، سلول‌های تشکیل دهنده بافت‌های وزیکول بینایی که حاوی NO می‌باشد با استفاده از شاخص هیستوشیمی NADPH-d مورد بررسی قرار گرفته است. هدف از این پژوهش، بیان کردن اهمیت نقش NO و میزان آن، در سنین متفاوت بوده است که یافته‌ها، نقش مهم NO را در تشخیص زمان

تکامل وزیکول اپتیک، بررسی وضعیت تکامل و شناخت ناهنجاری‌های احتمالی در تکامل، تأیید نموده‌اند.

روش بررسی

در این مطالعه که به صورت experimental (تجربی) انجام شد از یازده موش جوان ماده متعلق به نژاد Sprague-Wadley، استفاده شده است. موش‌ها در کنار یکدیگر قرار داده شدند و بعد از مشاهده پلاک واژینال روز اول بارداری در نظر گرفته شد.

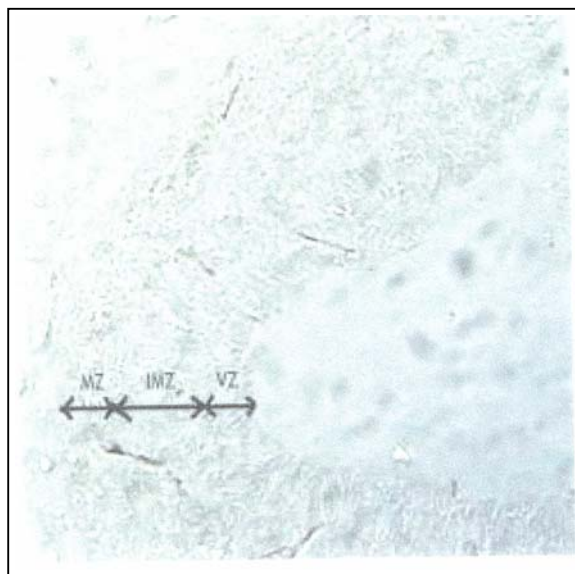
جنین‌ها در روز ۸ تا ۱۸ بارداری مورد بررسی قرار گرفتند به طوری که سرهای آن‌ها جدا شد و در محلول ۰/۱ مولار فسفات بافر سالین (PBS) با $\text{PH}=7/4$ قرار داده شد. پس از آن به محلول فیکساتیو حاوی محلول تازه تهیه شده پارافمالدئید ۴٪ در فسفات بافرسالین ۰/۱ مولار و $\text{PH}=7/4$ به مدت ۲۴ ساعت در دمای ۴ درجه سانتی‌گراد، منتقل شد. سپس نمونه‌ها در محلول ۱۵٪ سوکروز در فسفات بافرسالین به مدت ۱ ساعت و سپس در محلول ۳۰٪ سوکروز در فسفات بافرسالین به مدت ۲ ساعت در دمای ۴ درجه سانتی‌گراد قرار گرفتند. سپس از نمونه‌ها، برش‌های انجمادی به ضخامت ۱۰ میکرومتر تهیه گردید و پس از شست‌وشو با محلول بافرسالین ۰/۱ مولار و $\text{PH}=8$ به مدت ۱۰ دقیقه، در محیط حاوی ۳۰ میلی‌مول اسید مالیک، ۱ میلی‌مول هیدروکلرید منگنز، ۰/۲ میلی‌مول نیتروبلوتترازولیوم (NBT)، ۱ میلی‌مول NADPH، ۰/۵٪ تریتون X-۱۰۰ در بافر تریس اسیدی در $\text{PH}=7/4$ در دمای ۳۷ درجه سانتی‌گراد انکوبه شدند.

بعد از ۹۰ دقیقه به وسیله شست‌وشو با محلول بافر، انکوباسیون متوقف گردید و پس از چسباندن با چسب انتلان آماده بررسی گردیدند. فتوگراف‌های حاصل با استفاده از برنامه SPSS و روش آماری T-test student مورد تجزیه و تحلیل قرار گرفتند.

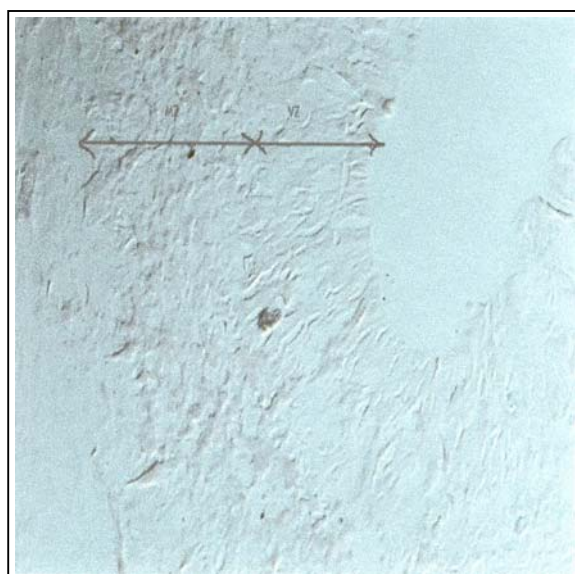نتایج

در E13 و زیکول دیانسفال فقط از ۲ لایه تشکیل شده بود: ۱- ناحیه و نتریکولار (VZ) که همه نورون‌های آن تشکیل شده بودند، ۲- ناحیه مارژینال (Mar Z) که اولین نورون‌های آن در حال تشکیل بودند (تصویر شماره ۱). هیستوشیمی NADPH-d در زیکول دیانسفال در این مرحله در برش‌های عرضی و طولی مشاهده نشد. در E14 زیکول دیانسفال بزرگ شده و ضخامت آن افزایش یافته بود که اساساً ناشی از رشد ناحیه و نتریکولار بوده است (تصویر شماره ۲). ناحیه مارژینال هم چنین ضخیم‌تر شده بود. یک ناحیه حد واسط جدید بین نواحی و نتریکولار و مارژینال مشاهده شد. همه نواحی مارژینال و زیکول دیانسفال از سلول‌های حاوی NOS اشغال شده بود.

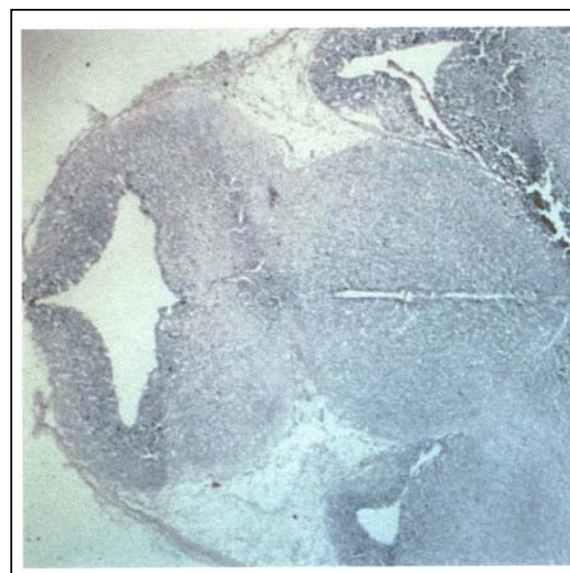
دو نوع سلول اصلی و اکثش دهنده با NADPH-d وجود داشت (تصویر شماره ۳): ۱- سلول‌های بزرگ در بخش میانی ناحیه مارژینال که دارای زواید طویل بودند و ویژگی‌های سلول کاجال رتزیوس (Cajal-Retzius) را نشان می‌دادند. ۲- سلول‌های گرد که در بخش خارجی قرار داشتند و زواید آن‌ها به طرف بالا امتداد می‌یافت.



تصویر شماره ۲ - برش فرونتال از زیکول اپتیک در جنین E14 موش صحرائی با بزرگ‌نمایی بیشتر - در این مرحله زیکول دیانسفال رشد بیشتری یافته و ضخامت آن افزایش یافته بود. ناحیه مارژینال به علت رشد ناحیه و نتریکولار ضخیم‌تر شده بود و ناحیه حدواسط برجسته‌تر جلوه می‌کرد - برش انجمادی



تصویر شماره ۳ - برش فرونتال در جنین E14 که زیکول دیانسفالی را با بزرگ‌نمایی بیشتر نشان می‌دهد. تصویر ۲ ناحیه مارژینال و و نتریکولار را نشان می‌دهد. سلول‌های مدور در ناحیه مارژینال NOS مثبت بودند. رشته‌های عصبی رنگ شدند و در ناحیه و نتریکولار، رشته‌های عصبی رنگ‌آمیزی ضعیفی را نشان می‌دادند. برش انجمادی



تصویر شماره ۱ - برش فرونتال از دیانسفال جنین E13 موش صحرائی - رنگ‌آمیزی هماتوکسی‌لین و اتوزین



تصویر شماره ۵- هیستوشیمی NADPH-d در سلول‌های جنین E1۹. در این مرحله سلول‌ها هیچ واکنشی نشان نمی‌دادند. برش انجمادی

بحث و نتیجه‌گیری

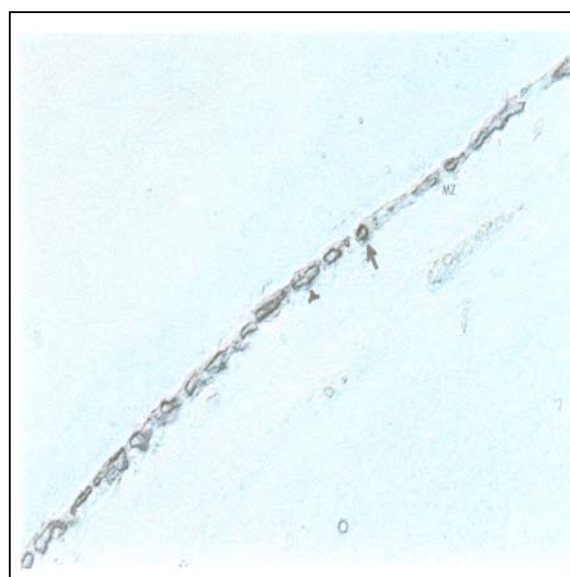
اولین نورون‌های جنینی برای بیان nNOS وزیکول دیانسفال، در ناحیه مارژینال مستقر می‌باشد.^(۱۰) طبق مطالعات Bayer و Altman^(۱۱) با استفاده از روش اتورادیوگرافی تیمیدین نشان‌دار، سلول‌های کاجال - رتزیوس که از ویژگی‌های این لایه می‌باشند در روزهای E۱۳ و E۱۸ ظاهر می‌شوند.^(۱۱) سلول‌های کاجال - رتزیوس نقش مهمی در تکامل کورتکس مغزی به عهده دارند.^(۱۲)

طبق نظر Marra-Padilla هر سلول ایجاد شده در طی تکامل کورتکس مغزی، با سلول کاجال - رتزیوس ناحیه مارژینال در تماس می‌باشد. با طی پدیده بلوغ نورون‌های هرمی شکل گسترده با ناحیه مارژینال ارتباط‌های ریشه‌ای برقرار می‌سازند در حالی که سایر انواع نورون‌ها، این ارتباطات را از دست می‌دهند. Ogawa و همکاران نشان دادند که سلول‌های کاجال - رتزیوس پروتئین reelin را بیان می‌کنند.^(۱۳)

تعداد کمی از پژوهش‌گران، بیان nNOS یا NADPH-d را در سلول‌های کاجال - رتزیوس در طی

در E۱۶ وزیکول دیانسفال چهار ناحیه داشت: ۱- ناحیه ونتریکولار: که ۱/۳ ضخامت دیواره را تشکیل می‌داد، ۲- ناحیه حدواسط: که رشته‌های قابل مشاهده را نشان می‌داد، ۳- ناحیه مارژینال: که سلول‌های آن NOS مثبت بود (تصویر شماره ۴)، ۴- صفحه کورتیکال: که در سمت جانبی برجسته‌تر از سمت پشتی دیانسفال وزیکول بود. در E۱۸ واکنش NADPH-d در بزرگ‌نمایی پایین در ۵ لایه مشخص، دیده شد (تصویر شماره ۵).

ناحیه مارژینال شدیداً نشان‌دار شده بود و صفحه کورتیکال زیر آن یک نواری از سلول‌های رنگ شده را نشان می‌داد که تشخیص سلول به تنهایی، مشکل بود. در مراحل انتهایی E۱۸ نکته قابل توجه، کاهش در واکنش هیستوشیمیایی ناحیه مارژینال بود. هم‌چنین واکنش هیستوشیمیایی NADPH-d رشته‌ها در این ناحیه مشاهده می‌شد و نیز واکنش NADPH-d در سلول‌های آندوتلیال پوشاننده عروق خونی بزرگ دیده می‌شد، اما در سلول‌های آندوتلیال مویرگ‌های سینوزوئیدی یا عروق کوچک مشاهده نمی‌گردید.



تصویر شماره ۴- فتومیکروگراف ناحیه مارژینال در جنین E۱۸ که گروهی از سلول‌های کاملاً فعال، رنگ شده‌اند. دو نوع سلول NOS مثبت وجود داشت: سلول‌های اصلی بزرگ در بخش میانی ناحیه مارژینال با زواید طولی که مشخصات سلول‌های کاجال - رتزیوس را نشان می‌دادند و سلول‌های مدور کوچک در بخش جانبی - برش انجمادی

در مطالعه کنونی، حضور سلول‌های در حال مهاجرت بیان کننده nNOS در ناحیه حد واسط و زیکول دیانسفال نشان داده شده که بیان‌گر نقش NO در مهاجرت است. از E۱۸ لایه جنینی جدیدی در برش‌های رنگ شده با نیسل نشان داده شده که ناحیه سوپراونتریولار است. در منبع اصلی نورون‌زیس، ناحیه و نتریولار، چروکیده شده و سلول‌های زیادی در ناحیه سوپراونتریولار تبدیل می‌شوند و این لایه بعد از تولد کاملاً از بین نمی‌رود و به تولید سلول ادامه می‌دهد. تصور می‌شود که سلول‌های ژرمینال در ناحیه سوپراونتریولار فقط قادر به ایجاد آستروسیت‌ها و اولیگودندروسیت‌ها می‌باشند.^(۲۵)

در E۱۸ رشته‌های nNOS مثبت در ناحیه حدواسط مشاهده شده است. مطالعه حاضر، بیان nNOS را در زیکول دیانسفال در طی تکامل جنینی توصیف می‌نماید. بیان nNOS ارتباط با تولید NO دارد که ممکن است به عنوان شاهد غیرمستقیم نقش NO را در تکامل مطرح سازد. نقش NO در طی مراحل جنینی نسبت به بلوغ طبیعتاً متفاوت است که تصور می‌شود بیان nNOS در کورتکس مغزی در طی مراحل جنینی بیش‌تر از زمان بلوغ باشد. قبل از هر چیز در زیکول دیانسفال عناصر نورونی بیان کننده nNOS فراوان‌ترین عناصر در مراحل جنینی نسبت به نوزاد تازه متولد شده یا زمان بلوغ می‌باشند.^(۲۶، ۲۷) نه تنها مقدار nNOS بیان شده در دوران جنینی و بلوغ فرق دارند بلکه در توزیع و ظاهر عمومی سلول‌ها و رشته‌های بیان کننده nNOS متفاوت می‌باشند.^(۲۷)

در دستگاه عصبی بالغ، نقش NO در شرایط فیزیولوژیکی، تولید نوروترانسمیتر یا نورومدولاتور است.^(۲۸) در هر حال وجود مقدار فراوان nNOS در زیکول دیانسفال، اهمیت زیاد این مرحله را مطرح می‌سازد. نتایج حاصله نشان می‌دهد که بیان NO در ارتباط با پروسه بلوغ می‌باشد.

تشکر و قدردانی

در این جا لازم است مراتب سپاس‌گزاری خود را از

تکامل جنینی مطالعه نمودند.^(۱۶-۱۴) این سلول‌ها به ندرت در جانوران بالغ یافت می‌شود. در موش صحرایی بالغ سلول‌های لایه اول برای nNOS رنگ نمی‌گیرند.^(۱۷) اما سایر پژوهش‌ها نشان دادند که نوروئین‌های با واکنش مثبت با مورفولوژی سلول کاجال - رتزیوس در لایه اول مشخص می‌شوند.^(۱۸) این نتایج نشان می‌دهد که فقدان بیان nNOS به وسیله این سلول‌ها در لایه اول مطرح می‌شود اما در زمان بلوغ وجود دارد.

در مطالعه حاضر واکنش هیستوشیمیایی شدید و ویژگی‌های مورفولوژیکی این سلول‌ها در طی دوره جنینی مشاهده می‌شود و در E۲۰، زمانی که مهاجرت نورونی به انتها می‌رسد، شروع به کاهش می‌نماید در مطالعه حاضر مشاهده شد که جمعیت مولکولی مستقر در ناحیه مارژینال از E۲۰ به سمت مراحل اولیه بعد از تولد افزایش می‌یابد. مطالعات اتورادیوگرافی نشان دادند که این سلول‌ها بین E۱۲ و E۱۴ تولید می‌شوند.

در مطالعه حاضر این پدیده در E۱۴ در قسمت خارجی ناحیه مارژینال مشاهده شد، ممکن است No در جهت‌یابی آکسون‌های در حال رشد و در پروسه‌های مهاجرتی نقش داشته باشد. در طی تکامل و زیکول دیانسفال رشته‌های آوران فراوانی از ساختمان‌های ساب کورتیکال به کورتکس می‌رسند.^(۱۴) این‌ها کولین استیل ترانسفراز تا هفته دوم بعد از تولد بیان نمی‌کنند در حالی که NGF در ابتدای E۱۳ توسط مغز پیشین بیان می‌شود.^(۱۹) اهمیت ویژه در E۱۷ حضور سلول‌های مهاجرتی بیان کننده nNOS در ناحیه حد واسط است. بیان nNOS یا NADPH-d و نقش NO در مهاجرت سلولی بسیار بحث‌انگیز است بعضی از پژوهش‌گران، نشان می‌دهند که در مخچه، سلول‌ها، فقط وقتی که مهاجرت‌شان کامل می‌شوند، قادر به بیان NO هستند.^(۲۰، ۲۱) اما مطالعات در کشت سلول مخچه نشان می‌دهد که مهاجرت سلولی توسط N-نیترو-L-آرژینین (L-NNA) مهار می‌شود بنابراین، NO در مهاجرت سلولی و تمایز سلول‌های گرانولر نقش دارد.^(۲۲-۲۴)

organization of cortical neurons. *Neuron*. 1995; 14: 899-912.

14- Bayer SA, Altman J. Neurogenesis of the magnocellular basal telencephalic nuclei in the rat. *Int. J. Dev. Neurosci* 1985; 5: 229-43.

15- Bredt DS, Snyder SH. Transient nitric oxide synthase neurons in embryonic cerebral cortical pale, sensory ganglia and olfactory epithelium. *Neuron*. 1994; 13: 301-13.

16- Yan XX, Garey LJ, Jen LS. Prenatal development of NADPH-diaphorase reactive neurons in human frontal cortex. *Cereb. Cortex*. 1996; 6: 737-45.

17- Rodrigo J, Springall DR, Uttenthal O, Bentura ML, Abadia-Molina F, Riveros-Moreno V, et al. Localization of nitric oxide synthase in the adult rat brain. *Philos Trans. R. Soc. Lond. B*. 1994; 345(1312): 175-221.

18- Uttenthal LO, Alonso D, Fernandez AP, Campbell RO, Moro MA, Leza JC, et al. Neuronal and inducible nitric oxide synthases and nitrotyrosine immunoreactivities in the cerebral cortex of aging rats. *Microsc. Res. Tech*. 1998; 43(1): 75-88.

19- Koh S, Loy R. Localization and development of nerve growth factor-sensitive rat basal forebrain neurons and their afferent projections to hippocampus and neocortex. *J Neurosci*. 1989; 9: 2999-3018.

20- Schilling K, Schmidt HH, Baader SL. Nitric oxide synthase expression reveals compartments of cerebellar granule cells and suggests a role for mossy fibers in their development. *Neuroscience*. 1994; 59: 893-903.

21- Wang ZZ, Stensaas LJ, Bredt DS, Dinger B, Fidone SJ. Localization and actions of nitric oxide in the cat carotid body. *Neuroscience*. 1994; 60(1): 275-86.

22- Tanakas M, Yoshida S, Yano M, Hanaoka F. Roles of endogenous nitric oxide in cerebellar cortical development in slice cultures. *Neuroreport* 1994; 5: 2049-52.

23- Bayer SA, Altman J. *Neocortical development*. 1st ed. New York: Raven press; 1991. P. 257-62.

24- Brown M. *Developing brain*. 1st ed. UK: Oxford university press 2001. P. 53.

25- Moncada S, Palmer RM, Higgs EA. Physiology, pathophysiology and pharmacology. *Pharmacol. Rev*. 1991; 43(2): 109-42.

26- Giuili G, Luzi A, Poyard M, Guellaen G. Expression of mouse brain soluble guanylyl cyclase and No synthase during ontogeny. *Dev. Brain Res*. 1994; 81: 269-83.

همکاری صمیمانه سرکار خانم حسینی، جناب آقای زهره‌وند و جناب آقای غیبی، اعلام داریم.

منابع

1- Bredt DS. Targeting nitric oxide to its targets, *P.S.E.B.M*, 1996; 211: 41-8.

2- Prast H, Philippu A. Nitric oxide as modulator of neuronal function. *Progress in neurobiology* 2001; 64: 51-68.

3- Dawson ED, Bredt TM, Fotuhi DS, Hwang PM, Synder SH. Nitric oxide synthase and neuronal NADPH-diaphorase are identical in brain and peripheral tissues. *Proc. Natl. Acad. Sci. USA*. September 1991; 88: 7797-801.

4- Lopez-Costa JJ, Goldstein J, Saavedra JP. Neuronal and macrophagic NOS isoforms distribution in normal rat retina. *Neuroscience letters* 1997; 32: 155-8.

5- Bruce T. Neuronal NADPH diaphorase is a NOS. *Proc. Natl. Acad. Sci. USA*. April 1991; 88: 2811-14.

6- Weitzberg E, Lundberg JO. Nonenzymatic nitric oxide production in humans. *Nitric Oxide* 1998; 2(1): 1-7.

7- Vincent SR, Kimura H. Histochemical mapping of NOS in the rat brain. *Neuroscience* 1992; 46(4): 755-84.

8- Georges P. Apoptosis during development of the human retina: relationship to foveal development and retinal synaptogenesis. *The journal of comparative neurology*. 1999; 113: 198-208.

9- Rangarajan r, Gong Q, Gaul U. Migration and function of glia in the developing. *Drosophila eye*, *Development*. 1999; 126: 3285-92.

10- Schoober A, Malz CR, Schober W, Meyer DL. NADPH-diaphorase in the central nervous system of the larval lamprey (*Lampetra planeri*), *J. Comp. Neurol*. 1994; 345: 94-104.

11- Bayer SA, Altman J. Development of layer I and the subplate in the rat neocortex. *Exp. Neurol*. 1999; 107: 48-62.

12- Santacana M, Uttenthal LO, Bentura ML, Fernander AP, Serrano J. Expression of neuronal nitric oxide synthase during embryonic development of the rat cerebral cortex. *Dev. Brain Res*. 1998; 111: 202-5.

13- Ogawa M, Miyata K, Nakajima, Yagyu K, Seike M, Ikenaka K, et al. The reeler gene-associated antigen on Cajal-Retzius neurons is a crucial molecule for laminar

27- Northington FJ, Koehler RC, Traystman RJ, Martin LJ. Nitric oxide synthase 1 and nitric oxide 3 protein expressions is regionally and temporally regulated in fetal brain. *Dev. Brain Res.* 1996; 95: 1-14.

28- Dawson TM, Dawson VL. Nitric oxide synthase: role as a neurotransmitter/mediator in the brain and endocrine system. *Annu. Rev. Med.* 1996; 47: 219-27.

Expression of Nitric Oxide Synthase(NOS) during Embryonic Development of the Rat Optic Vesicle

^I
*M. Nobakht, Ph.D. ^{II} S. Majidzadeh, MD ^{III} M. Fattahi, MSc
^{IV} M. Mirsamadi, MD ^V P. Tabatabaee, BSc

Abstract

NO is a free radical that regulates a variety of developmental modulation processes. NO is synthesized by NOS and it acts as a neurotransmitter, neuromodulator or second messenger molecule in the central nervous system. Since NO production may be different before or after birth, the expression of neuronal nitric oxide synthase was examined and analyzed during the development of rat optic vesicle from embryonic day E14 to E18 by histochemical procedures. The samples were frozen and cut on a cryostat and then studied by using the light microscope. Expression of nNOS was first seen on E14 in cells of Cajal-Retzius located in the marginal zone of optic vesicle. NADPH-d persisted in this layer throughout the embryonic period and began to decrease on E20. On E16, the optic vesicle had four NADPH-d positive layers. On E18, NADPH-d reactivity observed at low magnification was clearly defined in the fifth layer. In the late stages, the most notable feature was a decrease in histochemical reaction of the marginal zone, i.e. the fourth layer showed less staining than the rest of the cortical plate. The observations suggested that nitric oxide is synthesized during embryonic life processes and it changes with ageing in the rates of NOS-reactive cells in embryonic life and maturation processes. These results indicate that NOS makes different contributions in the optic vesicle NO production along with ageing.

Key Words: 1) Nicotinamide Adenin Dinucleotide Diphosphate Diaphorase (NADPH-d)
2) Optic Vesicle 3) NOS 4) Embryo 5) Rat

*I) Associate Professor of Histology Department. School of Medicine. Iran University of Medical Sciences and Health Services. Tehran, Iran. (*Corresponding Author)*

II) General Practitioner.

III) MSc in Anatomy. Military University.

IV) Associate Professor of Ophthalmology. Iran University of Medical Sciences and Health Services. Tehran, Iran.

V) BSc in Biology. Iran University of Medical Sciences and Health Services. Tehran, Iran.