

## گزارش یک مورد پارگی تروماتیک فراموش شده دیافراگم

**سیاوش منشی زاده:** استادیار، فوق تخصص جراحی توراکس، گروه جراحی، بیمارستان فیروزآبادی و رسول اکرم، دانشگاه علوم پزشکی ایران، تهران، ایران. siavash\_monshizadeh@yahoo.com

**محسن عربی:** استادیار، متخصص داخلی، گروه داخلی، بیمارستان فیروزآبادی، دانشگاه علوم پزشکی ایران، تهران، ایران. drmohsenarabi56@gmail.com

**\*روژین پهلوانی:** دانشجوی پزشکی، پردیس بین الملل، دانشکده پزشکی، دانشگاه علوم پزشکی ایران، تهران، ایران (\*نویسنده مسئول). rozhin\_p92@yahoo.com  
**مجید رضایی طاویرانی:** استادیار، متخصص جراحی عمومی، گروه جراحی، بیمارستان فیروزآبادی، دانشگاه علوم پزشکی ایران، تهران، ایران. m\_rezayit@gmail.com

تاریخ پذیرش: ۹۶/۶/۲۸

تاریخ دریافت: ۹۶/۳/۲۳

## چکیده

**زمینه و هدف:** دیافراگم اصلی ترین عضله در سیستم تنفسی است، پارگی دیافراگم می تواند در زمینه ترومای بلانت، نافذ و یا به دنبال اقدامات پزشکی رخ دهد. حدوداً ۱/۶-۱/۸٪ از بیماران ترومای بلانت مشکوک به پارگی دیافراگم می باشند. پارگی دیافراگم به دنبال تروما یک اتفاق نادر بالینی است که اغلب مخفی مانده و از تشخیص دور می ماند، از این رو عوارض ناشی از پارگی دیافراگم به علت فتق های دیافراگمی موربیدیتی و مورتالیتیه فراوانی به همراه داشته است.

**معرفی مورد:** در این گزارش، آقای ۵۳ ساله ای معرفی می شود که ۵ سال قبل برای وی ترومای بلانت، رخ داده و طی این مدت تشخیص داده نشده بود و سال ها با شکایت تنگی نفس مکرراً به پزشک مراجعه نموده و درمان دارویی دریافت کرده بود. در آخرین مراجعه بیمار به پزشک به علت درد شکم گرافی های شکمی در خواست شده که در آن تصویر کولون که در سمت چپ به داخل فضای توراکس راه پیدا کرده، مشاهده شده است و در نهایت تحت لاپاراتومی و توراکوتومی قرار گرفته است.

**نتیجه گیری:** هرنی دیافراگماتیک تروماتیک می تواند سال ها بعد از رخ دادن تروما خود را نشان داده و بدون علامت باقی بماند. بنابراین با توجه به ناشایع بودن پارگی دیافراگم و تشخیص مشکل این بیماری، داشتن شک بالینی قوی، دقت در معاینه، انجام گرافی های سریال و به موقع، تبحر و دقت کافی در اکسیلور کامل شکم می تواند به تشخیص به هنگام این بیماری و جلوگیری از عوارض آن کمک نماید.

**کلیدواژه ها:** پارگی دیافراگم، ترومای بلانت، ترومای دیافراگم، فتق

## مقدمه

بوده و معمولاً در دهه سوم زندگی رخ می دهد (۲). حدوداً ۱/۶-۱/۸٪ از بیماران ترومای بلانت مشکوک به پارگی دیافراگم می باشند که ۷۵٪ آن ها دارای پارگی دیافراگم می باشند. تقریباً ۶۸/۵٪ فتق ها در سمت چپ و ۲۴/۲٪ در سمت راست و ۱/۵٪ دوطرفه می باشد (۳).

پارگی دیافراگم یک اتفاق نادر بالینی است که اغلب مخفی مانده و از تشخیص دور می ماند، در نتیجه با عوارض جدی و مرگ و میر بالایی روبروست، بنابراین داشتن شک بالینی قوی به پارگی دیافراگم در بیماران با سابقه تروما حائز اهمیت است (۴).

در این مطالعه به معرفی موردی از پارگی دیافراگم در یک مرد ۵۳ ساله می پردازیم که سابقه

دیافراگم اصلی ترین عضله در سیستم تنفسی است. انقباض عضله دیافراگم و انبساط قفسه سینه (Chest expansion)، جهت ایجاد فشار منفی داخل قفسه سینه و در نهایت انجام عمل دم ضروری است. عوارض ناشی از پارگی دیافراگم و ورود احشای داخل شکمی به فضای قفسه سینه به علت فتق های دیافراگمی موربیدیتی و مورتالیتیه فراوانی به همراه داشته است. فتق دیافراگمی را می توان به دو دسته تقسیم نمود: فتق مادرزادی، فتق اکتسابی. فتق های مادرزادی به علت نقص های جنینی و فتق های اکتسابی به علت انواع تروما ایجاد می شوند (۱). ۳-۵٪ بیماران ترومایی دارای فتق دیافراگماتیک می باشند. شیوع مرد به زن ۴:۱

دچار شکستگی ۳ دنده سمت چپ و پیرو آن دچار تنگی نفس شده است. بیمار طی این ۵ سال مکرراً با شکایت تنگی نفس به پزشک‌های متعدد مراجعه نموده و صرفاً درمان دارویی جهت تنگی نفس دریافت می‌کرده است.

در معاینه: بیمار ill بوده است، علائم حیاتی، معاینه سر و گردن و قلب نرمال بوده و در سمع قفسه سینه کاهش صداهای نیمه تحتانی ریه چپ مشهود بود و در لمس شکم تندرست جنرالیزه با ارجحیت ناحیه پری امبلیکال داشته و ریپاند تندرست نیز مثبت بوده است.

در بررسی آزمایشگاهی: شمارش سلول‌های خونی، افزایش گلبول‌های سفید خون را نشان داد، ESR بالا، درحالی‌که سایر تست‌های خونی نرمال بودند.

در گرافی ساده قفسه سینه: ورود لوپ کولون به سمت چپ قفسه سینه و بالا رفتن همی دیافراگم چپ مشهود است (تصویر ۱).

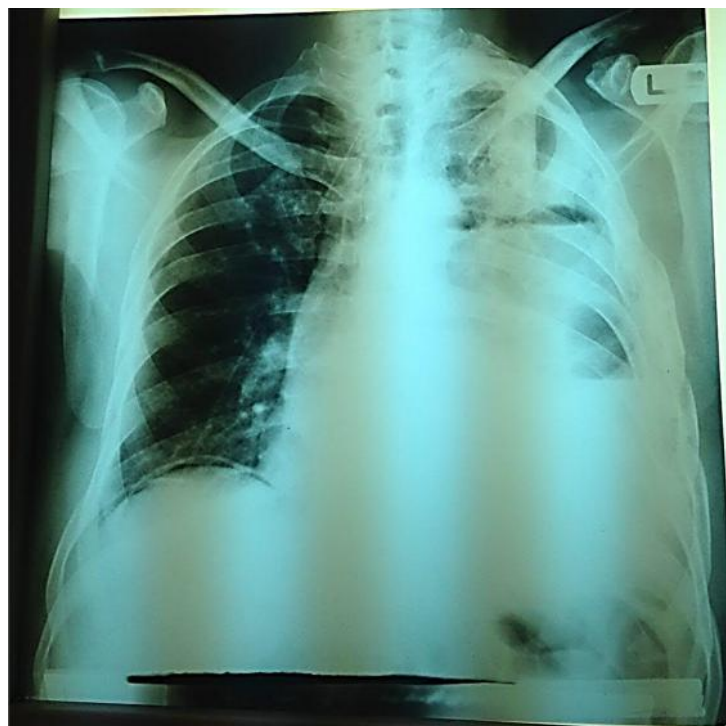با توجه به نتایج گرافی‌ها و آزمایشات و معاینه، سی تی اسکن نیز برای بیمار درخواست شده که پارگی دیافراگم و ورود کولون به فضای همی توراکس چپ تشخیص نهایی را قطعی کرد (تصویر

تروما را در ۵ سال گذشته می‌دهد و با تشخیص فتق اینکارسره روده به داخل حفره قفسه سینه تحت عمل جراحی قرار گرفته است.

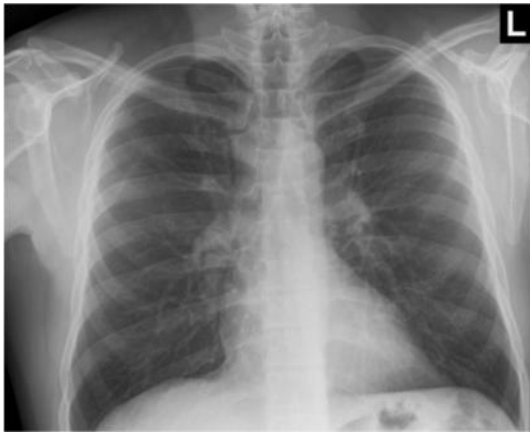
### معرفی بیمار

بیمار آقای ۵۳ ساله اهل گرگان و ساکن شهر ری، متأهل و دارای سه فرزند و دارای شغل کارگری بوده است. بیمار در مرداد ماه سال ۹۵ با شکایت درد شکم و تنگی نفس به اورژانس بیمارستان فیروزآبادی مراجعه کرده است. درد شکم بیمار از دو روز قبل از مراجعه در ناحیه اپی‌گاستر و پری امبلیکال آغاز شده و به تدریج جنرالیزه شده است. درد وی مداوم بوده و با گذشت زمان بر شدت آن افزوده شده، همچنین از تهوع، اسهال و بی‌اشتهایی نیز شکایت داشته است که بی‌اشتهایی وی از ۲۰ روز قبل آغاز شده است. بیمار ضعف و کاهش وزن ۱۰ کیلوگرم را در طی ۲ ماه اخیر بیان می‌کرده است.

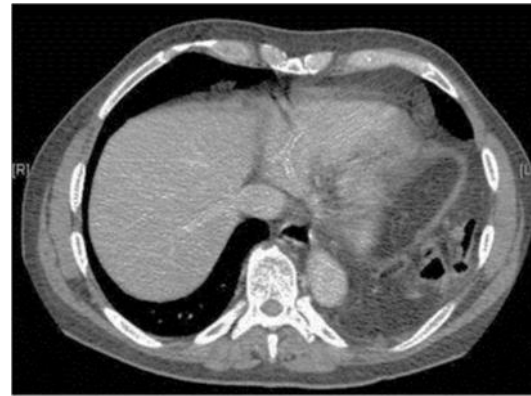تنگی نفس بیمار نیز از ۲۰ روز قبل از مراجعه آغاز شده و همراه با سرفه و خلط غلیظ سفید رنگ بوده است. بیمار سابقه تروما به قفسه سینه را در حدود ۵ سال قبل عنوان کرده که به دنبال تروما



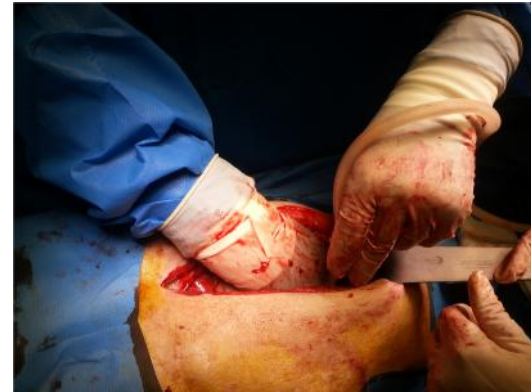تصویر ۱- نمای ورود لوپ روده به حفره قفسه سینه چپ در رادیوگرافی ساده قفسه سینه



تصویر ۴- گرافی قفسه سینه بیمار، پس از تریخیص



تصویر ۲- سی تی اسکن: ورود لوپ کولون به قفسه سینه چپ



تصویر ۳- حین عمل پارگی دیافراگم و ورود کولون به حفره نیمه چپ قفسه چپ

می باشد، هرنی تروماتیک دیافراگم می تواند سال ها بعد از رخ دادن تروما خود را نشان داده و بدون علامت باقی بماند و به همین دلیل تشخیص هرنی دیافراگماتیک نیازمند حساسیت و تبصر خاص می باشد. اکثر علائم آن نیز ناشی از فتق احشاء به درون توراکس می باشد.

از این رو فتق های دیافراگمی نیاز به حساسیت بالایی جهت تشخیص دارند. ۵۳٪ بیماران با فتق دیافراگماتیک ناشی از ترومای بلانت و ۴۴٪ بیماران با فتق دیافراگماتیک ناشی از ترومای نافذ می توانند بدون علامت باقی بمانند. گرافی های روتین قفسه سینه تنها ۳۳٪ از فتق های ناشی از تروما را نشان داده اند (۳).

علت تأخیر در تشخیص را میتوان نفوذ تدریجی محتویات شکمی به داخل قفسه سینه است و ظهور علائم به مرور زمان عنوان کرد (۵).

طبق بررسی ها، پارگی دیافراگم در سمت چپ شیوع بیشتری دارد که از علل آن میتوان به رویت بهتر پارگی سمت چپ از طریق لاپاراسکوپی، رویت بهتر پارگی سمت چپ طی رادیوگرافی قفسه سینه، محافظت دیافراگم راست از آسیب های غیر نفوذی، ضعف مادرزادی قسمت خلفی-طرفی آن اشاره نمود (۲، ۶).

از آنجایی که گاهی حتی با دقت در لاپاراتومی هم ممکن است تشخیص با تاخیر داده شود، لذا آگاهی از مکانیسم تروما و استفاده از روش های تشخیصی-درمانی مناسب و به موقع می تواند موجب برانگیختن شک بالینی و تشخیص سریع تر

(۲). بیمار با تشخیص هرنی دیافراگماتیک سمت چپ به اتاق عمل منتقل شده و به دنبال لاپاراتومی شکم، اینکارسیریشن کولون به داخل دیافراگم رویت شده است. کولون از داخل دیافراگم خارج شده و برای بیمار کولستومی تعبیه شده است. به دنبال باقی ماندن امنتوم در سوراخ دیافراگم جراح توراکس در طی همان عمل بیمار را توراکتومی کرده و سپس اقدام به هرنیورافی به وسیله مش نمونه است (تصویر ۳).

بیمار ۷۲ ساعت در بخش آی سی یو تحت نظر بوده و پس از آن به بخش منتقل شده و با حال عمومی خوب و علائم حیاتی Stable و تحمل غذایی و بدون مشاهده هماتوم در محل جراحی تریخیص گردیده است. رادیوگرافی ساده قفسه سینه بیمار در پیگیری بعدی در (تصویر ۴) قابل رویت است.

## بحث و نتیجه گیری

دیافراگم اصلی ترین عضله در سیستم تنفسی

## منابع

1. Snell RS. Clinical anatomy by regions: Lippincott Williams & Wilkins; 2011.
2. Dwivedi S, Banode P, Gharde P, Bhatt M, Johrapurkar SR. Treating traumatic injuries of the diaphragm. Journal of emergencies, trauma, and shock; 2010.3(2):173.
3. Tiwari S Darokar A, Bele T. Traumatic Diaphragmatic Hernia; 2015.
4. Crandall M, Popowich D, Shapiro M, West M. Posttraumatic hernias: historical overview and review of the literature. The American surgeon; 2007.73(9):845-50.
5. Matsevych O. Blunt diaphragmatic rupture: four year's experience. Hernia; 2008.12(1):73-8.
6. Bonatti M, Lombardo F, Vezzali N, Zamboni GA, Bonatti G. Blunt diaphragmatic lesions: Imaging findings and pitfalls. World Journal of Radiology; 2016.8(10):819.
7. Sirbu H, Busch T, Spillner J, Schachtrupp A, Autschbach R. Late bilateral diaphragmatic rupture: challenging diagnostic and surgical repair. Hernia; 2005.9(1):90-2.
8. Kotoulas C, Chouliaras E, Siarapis P, Nisotakis K. Right diaphragmatic rupture and hepatic hernia: a rare late sequela of thoracic trauma. European journal of cardio-thoracic surgery; 2004.25(6):1121.
9. Feliciano DV MK, Moore Ee (Eds). Trauma. 6th, editor: McGraw-Hill; 2008.
10. Turhan K, Makay O, Cakan A, Samancilar O, Firat O, Icoz G, et al. Traumatic diaphragmatic rupture: look to see. European Journal of Cardio-Thoracic Surgery; 2008.33(6):1082-5.
11. de Nadai TR, Lopes JCP, Cirino CCI, Godinho M, Rodrigues AJ, Scarpelini S. Diaphragmatic hernia repair more than four years after severe trauma: Four case reports. International journal of surgery case reports; 2015.14:72-6.
12. Siow SL, Wong CM, Hardin M, Sohail M. Successful laparoscopic management of combined traumatic diaphragmatic rupture and abdominal wall hernia: a case report. Journal of medical case reports; 2010.11:16.
13. Halvax P, Legner A, Paal B, Somogyi R, Ukos M, Altorjay A. [Laparoscopic reconstruction in traumatic rupture of the diaphragm]. Magyar sebeszet; 2014.67(5):304-7.
14. Han KY, Bang HJ. Exercise therapy for a patient with persistent dyspnea after combined traumatic diaphragmatic rupture and phrenic nerve injury. PM & R; 2015.7(2):214-7.

پارگی دیافراگم و جلوگیری از عوارض ناتوان کننده و مرگ و میر آن گردد (۷، ۸).

گرافی ساده اولین اقدام تشخیصی در شک به پارگی دیافراگم است که میتوان بالا رفتن همی دیافراگم، نبود گاز معده در محل خودش، پنوموتوراکس و وجود گاز معده و لوپ کولون در توراکس را شاهد بود، اما CT اسکن روشی ارجح با حساسیت و ویژگی بالا در تشخیص می باشد که می توان پارگی دیافراگم و ورود احتمالی احشاء به توراکس را مشاهده نمود (۹).

لاپاراتومی مید لاین، روش درمانی اصلی در این بیماران است و سایر روش ها مانند هر نیورافی با مش به کمک لاپاراسکوپی نیز در کنار آن حائز اهمیت است.

در پایان پیشنهاد می گردد جهت جلوگیری از تأخیر در تشخیص و عوارض و مرگ و میر آن، در مواجهه با بیماران با سابقه ترومای ناحیه شکمی- سینه ای، احتمال آسیب دیافراگم و پارگی آن را در نظر گرفته و با اقدامات تشخیصی - درمانی به موقع از ایجاد عوارض ناتوان کننده و مرگ و میر جلوگیری نمود. معاینه و گرفتن شرح حال دقیق، انجام گرافی های سریال به موقع و دقت در اکسپلورشم در حین لاپاراتومی می تواند از تشخیص دیر هنگام پارگی دیافراگم بکاهد.

در نتیجه توجه به این نکته که علائم بیمار و یافته های رادیوگرافی در مراحل ابتدایی می تواند غیر اختصاصی بوده و علائم سایر بیماری ها مانند زخم پپتیک، علائم تنفسی، ریفلاکس، بیماری های کیسه صفرا را تقلید کند، حائز اهمیت است؛ بنابراین داشتن شک بالینی قوی با توجه به سابقه بیمار لزوم بررسی های بیشتر به کمک روش های تشخیصی با حساسیت و ویژگی بالا مانند سی تی اسکن و روش های تشخیصی - درمانی مانند لاپاراسکوپی (ترمیم با مش)، لاپاراتومی، توراکتومی را می طلبد (۱۰-۱۳).

شواهد حاکی از آن است که استفاده از ورزش هایی متناسب با وضعیت قلبی- ریوی بیمار به بهبود هرچه بهتر وضعیت تنفس وی پس از جراحی و بازگشت به عملکرد قلبی روزانه خود کمک خواهد کرد (۱۴).

## A case report of missed traumatic rupture of diaphragm

**Siavash Monshizaeh**, Assistant Professor of Thoracic surgery, Surgery Department, Firouzabadi and Rasoul-e-akram Hospital, Iran University of Medical Sciences, Teheran, Iran. [siavash\\_monshizadeh@yahoo.com](mailto:siavash_monshizadeh@yahoo.com)

**Mohsen Arabi**, Assistant Professor of Internal Medicine, Department of Internal Medicine, Firouzabadi Hospital, Iran University of Medical Sciences, Teheran, Iran. [drmohtsenarabi56@gmail.com](mailto:drmohtsenarabi56@gmail.com)

\***Rozhin Pahlevani**, MD-MPH student, International Campus (IC), Medical School, Iran University of Medical Sciences, Teheran, Iran (Corresponding author\*). [rozhin\\_p92@yahoo.com](mailto:rozhin_p92@yahoo.com)

**Majid Rezaei Tavierani**, Assistant Professor of Public Surgery, Surgery Department, Firouzabadi Hospital, Iran University Of Medical Sciences, Teheran, Iran. [m\\_rezayit@gmail.com](mailto:m_rezayit@gmail.com)

### Abstract

**Background:** The diaphragm is the main respiratory muscle; the diaphragm can rupture in the field of blunt trauma, penetrating trauma or occur following medical procedures. Approximately 0.8 to 1.6% of patients with blunt trauma are suspected to have a rupture of the diaphragm. As diaphragmatic rupture is a rare clinical condition, so it may be undiagnosed and associated with complications and high mortality and morbidity.

**Case report:** In this study we report a 53-year-old man, with history of blunt trauma five years ago, but during this period, remained undiagnosed. For shortness of breath, he visits physicians frequently and just receives medical treatment during these years. Finally, requested abdominal X-ray showed diaphragmatic rupture and herniation of the left side of the colon into the thoracic area.

**Conclusion:** Having a strong clinical suspicion, taking a thorough history of the patient, performing an accurate physical examination and doing an essential diagnostic procedures should all be considered to help confirm the diagnosis.

**Keywords:** Rupture of diaphragm, Blunt trauma, Diaphragmatic trauma, Hernia