

# جسم خارجی ناحیه پارافارنکس (گزارش ۱ مورد)

## چکیده

آسپیراسیون اجسام خارجی راه هوایی در کودکان زیر ۱۵ سال رخ می‌دهد و بیش‌ترین میزان بروز مربوط به گروه سنی ۱ تا ۳ سال است. با استفاده از روش بیهوشی عمومی یا روش آرام‌بخشی می‌توان جسم خارجی را در اتاق عمل خارج کرد. بیماری که معرفی می‌شود کودک ۴ ساله‌ای بود که طی عمل تانسلیکتومی و آدنوییدکتومی سوزن بخیه شکسته شد و در ناحیه پارافارنژیال قرار گرفت. در رادیوگرافی انجام شده سوزن در این ناحیه قابل مشاهده بود. با استفاده از روش بیهوشی عمومی و توسط فلوروسکوپی پس از ۴/۵ ساعت سوزن شکسته شده از ناحیه پارافارنژیال خارج گردید.

I دکتر ولی... حسنی

II دکتر شباهنگ محمدی

\*III دکتر رضا طاهری

IV دکتر فرهاد احمدی

کلیدواژه‌ها: ۱- جسم خارجی ۲- پارافارنژیال ۳- سوزن بخیه

تاریخ دریافت: ۸۳/۱/۲۵، تاریخ پذیرش: ۸۳/۵/۲۶

## مقدمه

راست گیر می‌افتند اما در کودکان در راست و چپ برابر است.<sup>(۴)</sup> در مورد اجسام خارجی مری شایع‌ترین محل مری گردنی و زیر عضله است.<sup>(۵)</sup> علائم وجود جسم خارجی در مری عبارتند از: استفراغ، اودینوفاجی، دیسفاژی و پتیلیسم (drooling). علائم آسپیراسیون جسم خارجی شامل ۳ مرحله بالینی است<sup>(۱)</sup> در مرحله اول که در لحظه آسپیراسیون رخ می‌دهد حالت خفگی (Choking)، حملات سرفه یا انسداد راه هوایی و تحریک واکنشی رخ می‌دهد. در مرحله دوم (بدون علامت) که ممکن است چند ساعت تا چند هفته طول بکشد، علامت خاصی وجود ندارد. در مرحله سوم عوارض جسم خارجی در اثر انسداد یا زخمی‌شدن (erosion) بروز می‌کند که علائم آن شامل آبسه، تب، پنومونی و آتلکتازی است.

اجسام خارجی مری و راه‌هوایی از مشکلات تشخیصی و درمانی در حوزه جراحان گوش و حلق و بینی به شمار می‌روند. با وجود پیشرفت‌های موجود هنوز در حدود ۳۰۰۰ مرگ در سال در اثر خفگی ناشی از اجسام خارجی راه هوایی گزارش می‌شود<sup>(۱)</sup> و مرگ به طور معمول قبل از رساندن فرد به بیمارستان رخ می‌دهد. در اغلب موارد آسپیراسیون اجسام خارجی راه هوایی در کودکان زیر ۱۵ سال رخ می‌دهد و شایع‌ترین سن بروز آن محدوده سنی ۱-۳ سال است.<sup>(۲)</sup> به طوری که ۲۵٪ کل این موارد مربوط به کودکان زیر ۱ سال می‌باشد.<sup>(۳)</sup> شایع‌ترین محل توقف جسم خارجی در راه هوایی برونش است زیرا حنجره و تراشه به علت اندازه و شکل مخصوص به جسم خارجی اجازه عبور می‌دهند. در افراد بالغ اجسام خارجی بیشتر در برونکوس

I) استاد گروه بیهوشی، دانشگاه علوم پزشکی و خدمات بهداشتی - درمانی ایران.

II) استادیار جراحی گوش و حلق و بینی، دانشگاه علوم پزشکی و خدمات بهداشتی - درمانی ایران.

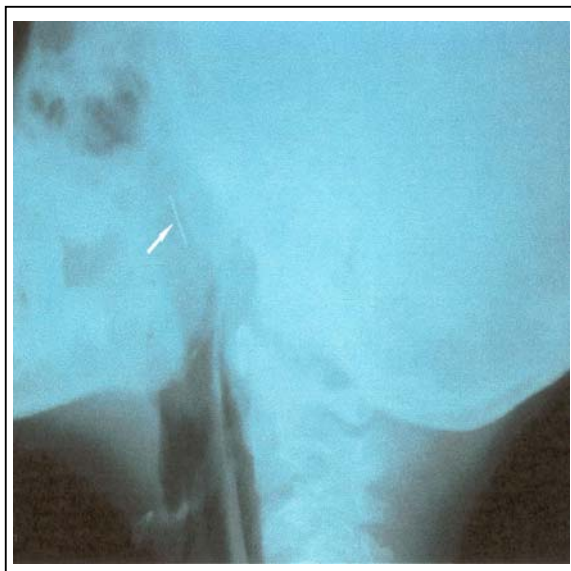
III) دستیار بیهوشی، بیمارستان حضرت رسول اکرم (ص)، خیابان ستارخان، نیایش، دانشگاه علوم پزشکی و خدمات بهداشتی - درمانی ایران. (\*مؤلف مسئول)

IV) دستیار بیهوشی

بیمار در تاریخ ۸۲/۱۰/۲۴ در بیمارستان حضرت رسول(ص) جهت در آوردن سوزن، تحت عمل جراحی قرار گرفت. در ابتدا ۵۰ میکروگرم فنتانیل به عنوان پیش‌دارو تجویز شد سپس با تزریق ۱۵۰ میلی‌گرم تیوپنتال و ۲۰ میلی‌گرم ساکسینیل کولین القای بیهوشی صورت گرفت و هالوتان با غلظت ۱٪،  $N_2O$  ۲ لیتر در دقیقه و  $O_2$  به میزان ۴ لیتر در دقیقه تجویز شد. پس از لوله‌گذاری (لوله شماره ۴/۵) بیمار تحت بی‌هوشی عمومی با تنفس کمکی قرار گرفت که با کمک فلوروسکوپی پس از ۴/۵ ساعت جست‌وجو سوزن خارج گردید.

در این عمل با راهنمایی فلوروسکوپی برشی در ناحیه رتروبولبر چپ داده شد که بیمار قبلاً در این ناحیه تحت عمل برداشتن لوزه قرار گرفته بود. پس از باز کردن بخیه‌های کرومیک در این ناحیه، سوزن در مجاورت هامولوس مشاهده شد و خارج گردید.

بیمار پس از ۱ ساعت مراقبت در ریکاوری بیدار شد و با تنفس خودبه‌خودی و حال عمومی خوب، به بخش گوش و حلق و بینی منتقل گردید و برای پیش‌گیری از عفونت به مدت ۲ هفته تحت نظر قرار گرفت.



تصویر شماره ۱- عکس رادیوگرافی نیم‌رخ از ستون فقرات گردنی بیمار

اجسام خارجی کوچک در لوزه‌ها، قاعده زبان، سینوس‌های پریفورم، سطح لارنژیال اپی‌گلوت به طور معمول در مطب و توسط هموستات مستقیم یا انحنای قابل برداشتن هستند. در صورت موفقیت‌آمیز نبودن این روش با استفاده از بیهوشی عمومی یا روش آرام‌بخشی می‌توان جسم خارجی را در اتاق عمل خارج کرد.

شایع‌ترین اجسام خارجی مشاهده شده در کودکان استخوان‌های کوچک (جوجه یا ماهی) و گاهی زواید کوچک مسواک هستند. در اغلب کودکان برای خارج کردن اجسام خارجی در ناحیه پارافارنژیال، استفاده از روش آرام‌بخشی یا بیهوشی عمومی ضرورت دارد.<sup>(۱)</sup> مورد گزارش شده در این مطالعه کودک ۴ ساله‌ای بود که طی عمل تانسیلکتومی و آدنوییدکتومی سوزن بخیه شکسته شد و وارد ناحیه پارافارنژیال گردید.

#### معرفی بیمار

بیمار دختری ۴ ساله با وزن ۲۰ کیلوگرم و ساکن یکی از شهرهای شمال ایران بود که به علت شکسته شدن سوزن بخیه در حین عمل برداشتن لوزه و جا ماندن آن در ناحیه لوزه حلقی جهت خارج کردن جسم خارجی به بیمارستان حضرت رسول(ص) ارجاع شده بود.

بیمار در تاریخ ۸۲/۱۰/۲۲ در یکی از بیمارستان‌های شمال ایران تحت عمل جراحی تانسیلکتومی و آدنوییدکتومی ۲ طرفه قرار گرفته بود که حین عمل سوزن از نیمه در ناحیه لوزه حلقی شکسته شده و ناپدید شده بود. با وجود کوشش‌های فراوان سوزن خارج نشد.

در معاینه گردن تراشه در خط وسط، تیرویید و سمع ریه طبیعی بود و ترشحات پشت حلق (PND) وجود نداشت. برای بیمار رادیوگرافی رخ و نیم‌رخ از ستون فقرات گردنی و نیز CT اسکن ناحیه گردن انجام شد که تایید کننده وجود سوزن در ناحیه پارافارنکس چپ بود (تصویر شماره ۱).

## بحث و نتیجه گیری

از برقراری راه هوایی مطمئن و بی حرکتی کامل در طول عمل، از روش بیهوشی عمومی استفاده شد.

فضای پارافارنکس مشابه سایر فضاهای اطراف فارانژیال، فضایی است که از بافت همبندی شل تشکیل شده است. این فضا هرمی شکل بوده و راس آن از سمت پایین به طرف شاخ کوچک استخوان هیویید کشیده می شود. فضای پارافارنژیال از سمت خارج توسط راموس ماندیبول و از سمت داخل توسط کمپلکس عضله تنگ کننده فوقانی حلق - فاسیای فارنگوبازیلار محدود شده است. عضلات پره ورتبرال و ستون فقرات قسمت پشتی این فضا را تشکیل می دهند. بخش اعظم این فضا شامل عضلات پتریگوئید، عضله کشنده کام نرم، شریان های ماگزیلاری داخلی و کاروتید، ورید ژوگولار، و اعصاب کرانیال IX, X, XI, XII و نیز شاخه های ماندیبولر عصب تری ژمینال می باشد.<sup>(۷)</sup>

کودکان ۶ ماه تا ۶ سال به میزان زیادی با مشکل خوردن اجسام خارجی و آسپیراسیون آنها روبرو هستند. براساس گزارش National safety council's خوردن جسم خارجی و آسپیراسیون آن سومین علت مرگ ناشی از حوادث در کودکان زیر ۱ سال و چهارمین علت مرگ در میان کودکان ۶-۱ سال می باشد.<sup>(۸)</sup> مورد معرفی شده از آن جا که عارضه ناخواسته عمل جراحی بوده و تاکنون نیز در مقالات و منابع اشاره ای به این مورد نشده است، گزارش شد. در این موارد می توان از ۲ روش بی حسی موضعی و بیهوشی عمومی استفاده کرد. در روش بی حسی موضعی ترکیب میدازولام و فنتانیل (میدازولام با دوز ۰/۰۸-۰/۰۷ میلی گرم به ازای کیلوگرم) در دوزهای منقسم و فنتانیل ۰/۵ یا ۰/۲۵ میلی گرم برای بی حسی کافی می باشد. آتروپین نیز جهت جلوگیری از ترشحات تجویز می گردد. در بیهوشی عمومی هالوتان به تنهایی یا همراه با آتراکوریوم مصرف می شوند. به طور معمول آتراکوریوم یا ساکسینیل کولین استفاده می شود، اما به علت افزایش میزان ترشحات در تجویز ساکسینیل کولین، آتراکوریوم ترجیح داده می شود. آتروپین نیز براساس وزن تزریق می گردد.<sup>(۹)</sup>

در رابطه با مورد گزارش شده، با توجه به سن کم کودک و با توجه به احتمال جابه جایی سوزن بخیه و جهت اطمینان

## منابع

- 1- Michael M. Paparella, Donald A. Shumrick, Jack. Gluckman, William L. Meyerhoff. Otolaryngology head and neck surgery. 3rd ed. Philadelphia: W.B.Saunders company; 1991 chapter 36. P. 2400-3.
- 2- Holinger LD. Management of sharp and penetrating foreign bodies of upper aerodigestive tract. Ann Otol rhinol Laryngol 1990; 99: 684.
- 3- Year KF, Schild YA, Holinger PH. Extraluminar foreign bodies(coins) in food and airpassager. Ann Otol rhinol Laryngol 1975; 84: 619.
- 4- English AF, Wagner DB. Lower complication rates associated with bronchial foreign bodies over he last 20 years. Ann Otol rhinol Laryngol 1992; 101: 61.
- 5- Holinger PH. Foreign bodies of the air and food passager. Trans Am Acad ophthalmol otol 1966; 66: 193.
- 6- Darrow DH, Holinger LD. Foreign bodies of the Larynx, trachea and bronchial in: Bluestone C, stools. Pediatric otolaryngology. 2nd ed. Phialdelphia: W.B.Saunders; 1996. Chapter 63. P. 1009.
- 7- Barlas Aydogan, Levent Soylo, Ulcu, Tuncer and Cagatay Akcali J. Otololaryngology and head and neck surgery 2001; 125(4): 425-6.

## *Parapharyngeal Foreign Body: A Case Report*

<sup>I</sup>  
V. Hassani, MD      <sup>II</sup>  
Sh. Mohammadi, MD      <sup>III</sup>  
\*R. Taheri, MD  
<sup>IV</sup>  
F. Ahmadi, MD

### *Abstract*

Foreign body aspiration to airways occurs in children under the age of 15 and the maximum incidence is in the 1-3 age range. Using general anesthesia or sedation would enable us to remove the foreign body in the operation room. Here is a case report of a 4-year-old child in whom a retained broken suture needle was found by radiography in the parapharyngeal area after tonsillectomy and adenoidectomy. Using general anesthesia, the needle was removed under fluoroscopy after 4.5 hours.

**Key Words:** 1) Foreign Body  
2) Parapharyngeal 3) Suture Needle

---

**I)** Professor of Anesthesiology Department. Iran University of Medical Sciences and Health Services. Tehran, Iran.

**II)** Assistant Professor of ENT. Iran University of Medical Sciences and Health Services. Tehran, Iran.

**III)** Resident of Anesthesiology. Hazrat Rasoul-e-Akram Hospital. Iran University of Medical Sciences and Health Services. Tehran, Iran. (Corresponding Author)

**IV)** Resident of Anesthesiology.

---

دوره دوازدهم / شماره ۴۶ / تابستان ۱۳۸۴

۲۹۸ مجله دانشگاه علوم پزشکی ایران