

# گزارش یک مورد لوسمی مادرزادی و مروری بر مقالات

## چکیده

با وجود این که لوسمی شایع‌ترین بیماری بدخیم دوره کودکی است ولی لوسمی مادرزادی نوعی از لوسمی است که در ۶ هفته اول پس از تولد تشخیص داده می‌شود و بیماری بسیار نادری است که باید از بیماری میلوپرولیفراتیو موقتی که معمولاً در سندرم داون اتفاق می‌افتد تشخیص داده شود. در بین بیماران گزارش شده لوسمی حاد میلوئید (AML) شایع‌تر از لوسمی حاد لنفوبلاستیک (ALL) است. در ۶۴٪ موارد AML و ۲۱٪ ALL، بیش‌تر بیماران در موقع تشخیص هپاتواسپلنومگالی شدید، لوسمی پوستی (Leukemia Cutis) و هیپرلوکوسیتوز دارند. اینرمالیتهی سیتوژنیک در بیش‌تر بیماران وجود دارد (۷۲٪) که حدود ۴۲٪ آن ۱۱q۲۳ است. به طور کلی لوسمی مادرزادی با لوسمی کودکان متفاوت است و پیش‌آگهی آن خوب نیست و وقتی که این بیماران وارد مرحله رمیشن شوند پیش‌آگهی AML بهتر از ALL است. شیمی‌درمانی لوسمی نوزادان باید پیشرفت نماید تا این بیماران دچار بهبودی گردند. تا به امروز ۱۸ مورد لوسمی مادرزادی که خودبه‌خود بدون درمان برطرف شده است گزارش گردیده است که همه آن‌ها لوسمی میلوئید (M4، FAB M5) بودند. در مقاله حاضر، ضمن مروری بر لوسمی مادرزادی یک مورد دختر ۱۸ روزه که تظاهرات بیماری از روز اول تولد به صورت ضایعات آبی متمایل به قرمز در نقاط مختلف بدن، هپاتواسپلنومگالی، ایکتر، آنمی و ترمبوسیتوپنی هیپرلوکوسیتوز ظاهر شده بود، معرفی می‌شود. در لام خون محیطی و نمونه مغز استخوان این بیمار مشخصات ALL L1 دیده شده است. در بررسی ایمونوفنوتایپ، لوسمی غیراندیفرنسیه گزارش گردید. بیوپسی پوست نیز انفیلتراسیون سلول‌های لوسمی را نشان داد.

\*دکتر خدیجه ارجمندی رفسنجانی I

دکتر عبدا... عرب محمدحسینی II

دکتر میترا مهرآزما III

دکتر پروانه وثوق IV

**کلیدواژه‌ها:** ۱- لوسمی مادرزادی ۲- لوسمی حاد میلوئید ۳- لوسمی حاد لنفوبلاستیک

۴- پیش‌آگهی ۵- بیماری میلوپرولیفراتیو موقت

تاریخ دریافت: ۸۳/۶/۵، تاریخ پذیرش: ۸۳/۱۰/۱۳

مقدمه

مثل ناسازگاری خونی بین فتوس و مادر، عفونت های داخل رحمی مثل تورچ و عدم وجود بیماری‌هایی مانند سندروم داون<sup>(۱، ۲)</sup> تشخیص بین ترانزیت میلوپرولیفراتیو دیزیز (TMD) و لوسمی مادرزادی مشکل است، از طرف دیگر، TMD در نوزاد نرمال نیز اتفاق می‌افتد. اخیراً بعضی از پژوهش‌گران، ترم لوسمی موقت را به جای TMD به کار می‌برند. بیش‌تر گزارش‌هایی که در مورد لوسمی مادرزادی وجود دارد به صورت گزارش‌هایی که در مورد لوسمی در سال ۱۹۹۹ Sande و هم‌کاران<sup>(۱)</sup> یک بررسی کلی در مورد لوسمی مادرزادی انجام دادند<sup>(۱)</sup> و در سال ۲۰۰۲

با وجود این که لوسمی شایع‌ترین بدخیمی دوران کودکی است، لوسمی مادرزادی، نوعی از لوسمی که در ۶ هفته اول زندگی تشخیص داده می‌شود بسیار نادر است و کم‌تر از ۱٪ تمام لوسمی‌های دوران کودکی را تشکیل می‌دهد.<sup>(۲، ۳)</sup> کم‌تر از ۲۰۰ مورد لوسمی مادرزادی گزارش شده است<sup>(۳)</sup>، مشخصات زیر را برای لوسمی مادرزادی در نظر می‌گیرند. ۱- وجود داشتن آن در ۶ هفته اول زندگی، ۲- پرولیفراسیون سلول‌های نارس میلوئید یا لنفوئید یا اریتروئید، ۳- انفیلتراسیون این سلول‌ها به بافت‌های غیر هماتوپوئیتیک، ۴- عدم وجود شرایطی که سبب لکوموئید راکشن می‌شود،

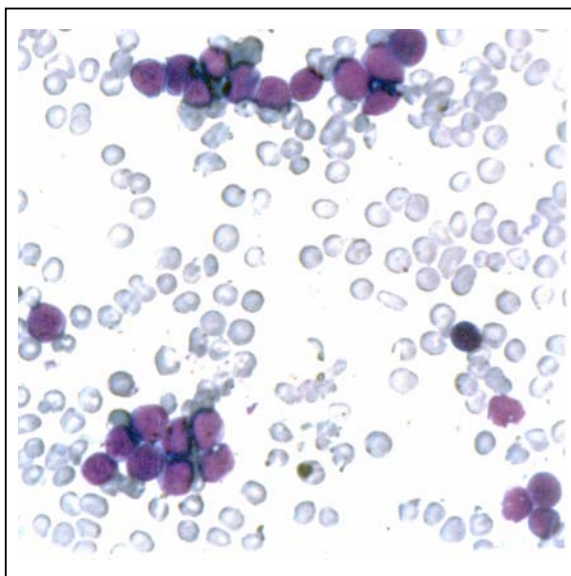
I) استادیار و فوق‌تخصص بیماری‌های خون و انکولوژی در کودکان، بیمارستان حضرت علی‌اصغر(ع)، خیابان ظفر، دانشگاه علوم پزشکی و خدمات بهداشتی - درمانی ایران. (\*مؤلف مسئول)

II) دانشیار و فوق تخصص بیماری‌های خون و انکولوژی در کودکان، دانشگاه علوم پزشکی و خدمات بهداشتی - درمانی ایران.

III) استادیار پاتولوژی، دانشگاه علوم پزشکی و خدمات بهداشتی - درمانی ایران.

IV) استاد و فوق تخصص بیماری‌های خون و انکولوژی در کودکان، دانشگاه علوم پزشکی و خدمات بهداشتی - درمانی ایران.

سپسیس ۲ بار بررسی شد. سپس تحت درمان با وانکومایسین آمپی‌سیلین و روسفین قرار گرفت و پلاکت، FFP و پکسل دریافت نمود. در روز پنجم تولد به علت افزایش بیلی‌روبین فوتوتراپی شد. در روز یازده تولد مجدداً دچار ایکنتر شد. در معاینه در این مرکز حال عمومی خوب نبود، وزن بیمار ۳۶۰۰ کیلوگرم، دور سر ۳۶ سانتی‌متر، قد ۵۲ سانتی‌متر، تعداد تنفس ۳۰ عدد در دقیقه و ضربان قلب ۱۳۰ در دقیقه بود. در تمام سطح بدن ضایعات انفیلتراتیو ارغوانی دیده و لمس می‌شد. کبد ۴ سانتی‌متر زیر لبه دنده و طحال ۴ سانتی‌متر زیر لبه دنده لمس شد. در آزمایش‌های موقع مراجعه گلبول سفید ۵۶۰۰۰ با ۹۹٪ لنفوسیت، پلاکت ۳۵۰۰۰، هموگلوبین ۱۱ (قبلاً خون دریافت نموده بود) و رتیکولوسیت ۲/۱٪ دیده شد. در لام خون محیطی و نمونه مغز استخوان سلول‌های نارس لنفوسیت (immature cell) نوع L1 دیده شد (تصویر شماره ۱).



تصویر شماره ۱- اسمیر خون محیطی با بلاست‌های لنفوییدی فراوان

در بررسی ایمونوفنوتایپ تشخیص لوسمی حاد Undifferentiated داده شد. در سونوگرافی شکم هپاتواسپلنومگالی و توده در ناحیه پارائورت گزارش گردید. رادیوگرافی قفسه صدری نرمال بود، از ضایعات جلدی

مقاله‌ای در مورد لوسمی مادرزادی توسط Dorine Brestor و همکاران<sup>(۷)</sup> انتشار یافت که ضمن بررسی بیماران معرفی شده تا آن زمان ۲ مورد جدید لوسمی مادرزادی معرفی گردید.<sup>(۷)</sup> همچنین مقاله دیگری توسط Hart-Isaacs در (۲۰۰۳) در مورد لوسمی دوره فتال (Fetal) و دوره نوزادی منتشر شد.<sup>(۸)</sup> اخیراً H.Vandenberg و همکاران ضمن مروری بر مقالات منتشر شده در مورد لوسمی مادرزادی، یک نوزاد با لوسمی مادرزادی و درگیری پوست که خودبه‌خود برطرف گردید را معرفی نمودند.<sup>(۹)</sup> نوزاد با لوسمی مادرزادی پیش‌آگهی بدی دارد. به علت تعداد کم این بیماران، پیش‌آگهی این‌ها به درستی معلوم نیست و هیچ عامل تعیین‌کننده پیش‌آگهی نیز شناخته نشده است. از طرف دیگر، ۱۸ مورد لوسمی مادرزادی که بدون درمان برطرف شده‌اند گزارش شده است که ۴ مورد فقط درگیری پوست بدون درگیری مغز استخوان و خون داشته‌اند و در همه آن‌ها، نوع لوسمی AML بوده است. مکانیزم بهبودی خودبه‌خود در بعضی از بیماران نیز مشخص نشده است. شیمی‌درمانی در لوسمی مادرزادی باید در آن‌هایی انجام شود که بیماری سیر پیش‌رونده دارد و یا عود کرده است. در مقاله حاضر ضمن مروری بر مطالعات انجام شده در مورد لوسمی مادرزادی، یک مورد آن که اخیراً در بخش نوزادان این بیمارستان بستری شده است، معرفی می‌شود.

### معرفی بیمار

نوزاد دختر ۱۸ روزه‌ای است که به علت وجود ضایعات پوستی و هپاتواسپلنومگالی در بخش نوزادان بستری شد. در سابقه، نوزاد با وزن تولد ۳/۳۰۰ kg و قد ۵۰ سانتی‌متر با زایمان طبیعی دنیا آمد. آپگار موقع تولد ۱۰ بود. از روز اول تولد، ضایعات پوستی به رنگ آبی متمایل به قرمز در روی پلک، جلوی چشم و قفسه صدری و تنه و اندام‌ها دیده می‌شد و هپاتواسپلنومگالی وجود داشت. در آزمایش‌های انجام شده هیپرلکوسیتوز با اکثریت سلول‌های لنفوسیت، آنمی، ترمبوسیتوپنی، افزایش بیلی‌روبین غیرمستقیم و افزایش آنزیم‌های کبدی وجود داشت. بیمار در مرکز اولیه، از نظر

## بحث و نتیجه گیری

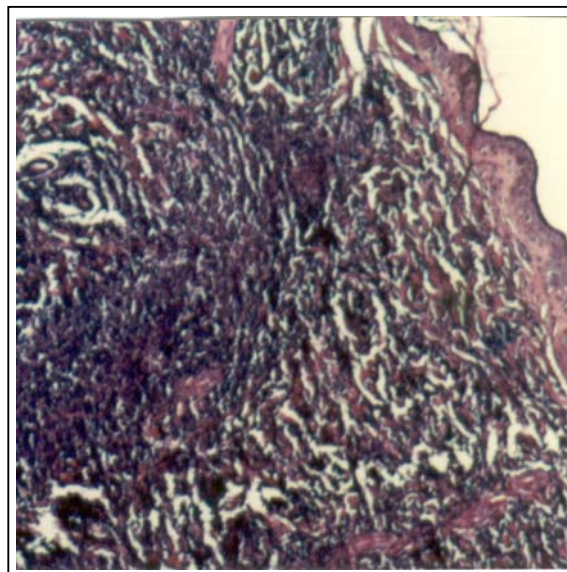
همان طور که قبلاً گفته شد، لوسمی مادرزادی برخلاف لوسمی کودکان اغلب رده میلوئید را درگیر می‌کند.<sup>(۱۰، ۱۱)</sup> در میان ۱۱۴ مورد لوسمی مادرزادی که نوع آن مشخص شد، میزان AML به طور بارز بیش‌تر از ALL بود به طوری که ۶۴٪ AML در مقابل ۲۱٪ ALL وجود داشت و شایع‌ترین ایمونوفنوتایپ که در ALL مادرزادی گزارش شد PRO-B ALL بود (به میزان ۷۲٪) که این میزان بیش‌تر در میان کودکان بود، و در نوزادان AML مادرزادی نوع مونوبلاستیک (FABM5) بیش‌تر بود (۵۸٪) که این میزان نیز متفاوت از AML سنین کودکی است (۲۵-۱۵٪).<sup>(۱۱، ۱۲)</sup>

جالب توجه است که در ۴ نوزاد که لوسمی مادرزادی داشتند پس از عود، فنوتایپ آن از لنفوئید به میلوئید تغییر یافته بود<sup>(۱۳)</sup> و در ۴ بیمار دیگر با لوسمی مادرزادی، مارکرهای لنفوئیدی و میلوئیدی هر دو در سطح بلاست‌ها وجود داشته است<sup>(۱۴، ۱۵)</sup> و به نظر می‌رسد که این موارد از Stem cell های اولیه منشأ گرفته‌اند که توانسته‌اند هر دو آنتی‌ژن را داشته باشند. البته این تغییر فنوتایپ و هم‌چنین داشتن ۲ فنوتایپ متفاوت در لوسمی غیر مادرزادی نیز گزارش شده است.<sup>(۱۶)</sup> با وجود این که لوسمی مادرزادی در پسرها بیش‌تر از دخترها گزارش شده است ولی از نظر آماری این افزایش معنی‌دار نبوده است.

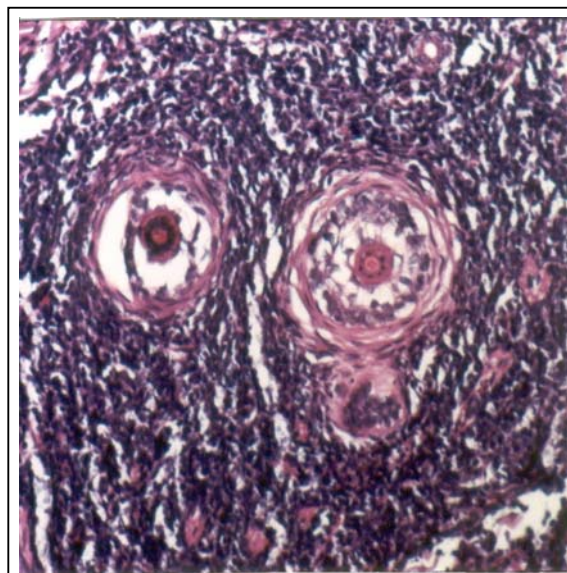
از مشخصات بارز لوسمی مادرزادی، همراه بودن لوسمی پوستی به نام لوسمی Cutis است که ضایعات قابل لمس و برجسته به رنگ آبی متمایل به قرمز یا ارغوانی تشکیل شده است و یکی از علل ایجاد blue berry muffin baby است. این ضایعات در بیماری‌های دیگر مثل رابدومیوسارکوما، نوروبلاستوما و هیستوسیتوز نیز ممکن است دیده شود. در حدود ۶۳٪ از بیماران همراه لوسمی مادرزادی انفیلتراسیون به پوست را داشته‌اند و معمولاً این ضایعات در AML بیش‌تر از ALL دیده می‌شود.

هیپاتومگالی در ۸۰٪ بیماران و اسپلنومگالی در ۷۴٪ بیماران دیده شده است. لنفادنوپاتی کم‌تر شایع

بیپوستی به عمل آمد. بررسی هیستولوژیک ضایعه پوستی درگیری منتشر درم رتیکولر را توسط سلول‌های لوسمی نشان می‌داد که با پترن اینتراستیشیل بین باندل‌های کولاژن ارتشاح یافته بودند. سلول‌های لوکمیک در اطراف ضمام پوستی نیز تجمع یافته بودند و از اپیدرم که دست نخورده مانده بود با فاصله مشخصی جدا شده بودند (تصویر شماره ۲ و ۳).



تصویر شماره ۲- ارتشاح منتشر سلول‌های لوکمیک در درم رتیکولر



تصویر شماره ۳- ارتشاح سلول‌های لوکمیک اطراف ضمام پوستی

بیمارانی که فقط درمان حمایتی گرفته بودند در ۶ نفر، بدون درمان بیماری برطرف شد. به هر حال از بررسی مقالات متعدد مشخص است که پیش‌آگهی لوسمی مادرزادی بسیار بد است و عده‌ای از بیماران ممکن است مرده به دنیا بیایند و یا در روزهای اول تولد، حتی قبل از شروع درمان فوت کنند. Over all Survival در مورد ۱۰۹ بیمار لوسمی مادرزادی که مدت ۲۴ ماه فالو شدند ۲۲/۷٪ بوده است. سوروویوال AML بهتر از ALL است (۲۴/۴٪ در مقابل ۱۳/۶٪).

در بین ۶ بیمار AML مادرزادی که بدون درمان دچار بهبودی شدند و فالوآپ ۴۸-۱۰ ماهه داشتند، ۵ نفر از این‌ها مونوبلاستیک لوکمیا (FABM5) داشتند و در ۱ مورد نوع لوسمی مشخص نشد. تمام بیماران گرفتاری پوستی و ۲ بیمار هپاتواسپنومگالی داشتند و در ۳ بیمار شمارش گلبول سفید بیش از ۵۰/۰۰۰ بود. آزمایش سیتوژنتیک در ۵ مورد انجام شد که در ۲ مورد نرمال بود.

اختلال سیتوژنتیک در ۲ بیمار شامل (q31.q21)(t(5/6) بود، بنابراین با وجودی که رمیشن خودبه‌خودی نادر است ولی ممکن است در AML، اتفاق بیفتد. در بررسی‌ای که در آلمان، روی بیماران لوسمی که در مدت ۲۵ سال تشخیص داده شده بودند (سال ۱۹۷۶-۲۰۰۱) انجام گرفت، ۱٪ لوسمی کودکان را، لوسمی مادرزادی تشکیل می‌داد و مجموعاً ۱۵ بیمار لوسمی مادرزادی داشتند که از این عده، ۴ نفر (۲۶/۷٪) به ALL و ۱۱ بیمار (۷۳/۳٪) به AML مبتلا بودند. ۶ نفر از بیماران AML از نوع M5 داشتند، ۸ نفر (۵۳٪) انفیلتراسیون پوستی داشتند و در ۱۰ نفر (۶۷٪) هیپرلوکوسیتوز (لوکوسیت بیش از ۵۰/۰۰۰) مشاهده شد.

در ۴ نفر از ۸ بیماری که بررسی سیتوژنتیک انجام شده بود، ابرمالیتی 11q23 وجود داشت. از بین بیماران فوق ۹ نفر درمان شدند و فقط ۲ نفر زنده ماندند و ۱ نفر از ۲ بیمار ابتدا شیمی درمانی و بعد پیوند اتولوگ مغز استخوان شد و پس از آن مشکلی پیدا نکرد.

بیمار دوم پس از عود ایزوله از ناحیه مننژ، پس از انجام شیمی درمانی هنوز زنده است. در بین بیمارانی که به بخش نوزادان و بخش خون بیمارستان حضرت علی اصغر(ع)

است (۲۴/۳٪). درگیری CNS در ۵۰٪ بیماران دیده شده است و هیپرلوکوسیتوز در تعداد زیادی از بیماران دیده شده است.

میزان متوسط لکوسیت  $10^9 \times 10^4$  سلول بوده است. تعداد متوسط WBC در ALL بالاتر از AML است. در بین بیمارانی که بررسی سیتوژنتیک در مورد آن‌ها انجام شده است ترانس لوکیشن 11q23 از همه شایع‌تر بود. (۱۷، ۱۸) یکی از مشکلات مهم در نوزادان، افتراق بین لوسمی میلوئید مادرزادی از لکوموئید راکشن است که ممکن است به علت عفونت کنژنیتال، سپسیس، همولیز یا آسفسکی شدید، ایجاد شود (۱۹) و یا افتراق از ترانزینت میلوپرولیفراتیو دیزیز است (TMD) که در ابتدا غیرقابل تشخیص از لوسمی مادرزادی است ولی معمولاً خودبه‌خود برطرف می‌شود. TMD تقریباً همیشه با سندروم داون همراه است.

در TMD سلول‌های بلاست، آنتی‌ژن‌های مگاکاریوبلاست را دارند (FABM 7). مطالعات نشان می‌دهد ۳۰٪ شیرخواران TMD ممکن است، قبل از ۳ سالگی به AML تبدیل شوند که بیش‌تر نوع M7 است. (۱۹) مطالعه روی بیماران لوسمی مادرزادی نشان می‌دهد که از بین ۱۱۰ بیمار مبتلا به این بیماری، ۶۴ نفر (۵۸/۵٪)، شیمی درمانی شدند و نوع درمان برحسب نوع لوسمی، مرکزی که درمان در آن جا انجام گرفت و سال تشخیص و تعداد مصرف دارو، متفاوت بوده است. حدود ۶۲/۵٪ از بیماران ابتدا وارد مرحله رمیشن کامل شدند ولی Over all Survival (از مان بیماری تا موقع فوت)  $31.6 \pm 6.5$ ٪ بود. میزان رمیشن برای ALL و AML مشابه بود.

در نیمی از بیمارانی که دچار رمیشن کامل شدند، بیماری عود کرد (۱۹ نفر دچار عود مغز استخوان و ۲ نفر دچار عود مننژ شدند که پس از درمان فقط ۳ نفر زنده ماندند). عود بیماران به طور متوسط ۶ ماه پس از رفع علائم و نشانه‌های بیماری بود.

در بین ۴۶ بیماری که شیمی درمانی نشدند و فقط درمان حمایتی شدند Over all Survival  $13.3 \pm 5.8$ ٪ بود که به میزان قابل توجهی کم‌تر از گروه قبلی بود. در بین

در آلمان بیماران با لوسمی میلوئید مادرزادی با پروتکل لوسمی حاد غیر لنفوبلاستیک که در کودکان نیز به کار می‌رود درمان می‌شوند. از طرف دیگر، چون تعدادی از بیماران AML نیز بدون درمان بهبود پیدا می‌کنند، بنابراین عده‌ای بی‌جهت درمان اضافی می‌شوند و در حال حاضر، هیچ وسیله‌ای برای افتراق این ۲ نوع بیماری از یکدیگر وجود ندارد.

به طور خلاصه مروری بر ۱۱۷ بیمار با لوسمی مادرزادی، نشان می‌دهد که پیش‌آگهی این بیماران بسیار بد است. و پیشرفت برنامه شیمی درمانی برای بهبود وضعیت این‌ها لازم است. این بیماران باید از TMD تشخیص داده شوند. بهبودی خودبه‌خودی به ندرت در بیماران AML مادرزادی به خصوص نوع FABM، اتفاق می‌افتد.

#### منابع

- 1- Pierce MI. Leukemia in the newborn infant. *Pediatr*. 1959; 30: 233-8.
- 2- Bader JL, Miller RW. US cancer incidence and mortality in the first year of life. *Am J Dis Child* 1979; 133: 157-9.
- 3- Dinulos JG, Hawkins DS, Clark BS, Francis JS. Spontaneous remission of congenital leukemia. *J Pediatr* 1997; 131: 300.
- 4- Resnik KS, Brod BB. Leukemia cutis in congenital leukemia: analysis and review of the world literature with report of an additional case. *Arc Dermatol*, 1993; 129: 1301-6.
- 5- Odom LF. Acute myeloid leukemia in children. In *Hematology. Basic principles and practice*(ed. by R.Hoffman, E.J. Benz, Jr, S, J Shattell et al) New York: Churchill livingstone; 1995.p. 1028-47.
- 6- Sande JE, Arceci RJ, Lampkin BC. Congenital and neonatal leukemia. *Semi Perinatal* 1999; 23: 274-85.
- 7- Dorine Bresters, Angelino C.W Reus, Anjo J.P, Veerman Elizabeth R. Van Wering, Anna Vander Does, Gertjan J. Congenital leukaemia: the Dutch experience and review of the literature. *B. J. of Haematol*, 2002; 117: 513-24.
- 8- Hart Isaacs Jr. Fetal and Neonatal leukemia. *J. pediatr Hematol/Oncol*, 2003; 25: 348-61.

مراجعه نمودند، یک مورد نوزاد مبتلا به لوسمی مادرزادی تشخیص داده شد که تظاهرات بیماری به صورت ضایعات پوستی، هپاتواسپلنومگالی، آنمی، هیپرلکوسیتوز و ترمبوسیتوپنی بود. از نظر مورفولوژی ALL L1 و از نظر ایمونوفنوتایپ لوسمی اندیفرنسیه گزارش گردید و بیوپسی پوست نیز لوسمی را تأیید نمود.

یک مورد نیز ترانزینت میلوپرولیفراتیو دیزیز(TMD) در نوزاد با سندروم داون وجود داشت که در روز دوم تولد به علت سیانوز و دیسترس تنفسی در بخش نوزادان بستری شد نوزاد از بدو تولد سیانوز و دیسترس تنفسی داشت و در معاینه هیپوتون بود، بثورات ماکولر قرمز رنگ در سرتاسر بدن، ادم در اندام تحتانی، Lowset ear و هیپرتلورسیم وجود داشت. در سمع قلب سوفل سیستولیک شنیده شد و طحال ۴ سانتی‌متر و کبد ۵ سانتی‌متر زیر لبه دنده لمس شد. در CBC، تعداد گلبول سفید ۲۹۵۰۰۰ هموگلوبین ۱۱/۶ پلاکت ۱۷۲۰۰۰ و NRBC20% بود و در لام خون محیطی سلول‌های Immatur لنفوبلاست دیده شد.

بدون درمان گلبول‌های سفید شروع به کاهش نمود و ۳ ماه بعد تعداد گلبول سفید ۹۷۰۰، هموگلوبین ۱۴/۱ و پلاکت ۲۹۳۰۰۰ مشاهده شد. ضمناً در بررسی قلب Endo Cardial Cushin defect داشت. از آن جایی که لوسمی مادرزادی تا کنون در مجلات علمی ما معرفی نشده بود و این بیماری ممکن است در دوره نوزادی با بیماری‌های دیگر اشتباه شود، این بیمار، برای آشنایی بیشتر هم‌کاران معرفی گردید. همان طور که گفته شد لوسمی مادرزادی پیش‌آگهی خوبی ندارد. نوزادان ALL به استروئید، وین کریستین و اسپارژیناز که برای درمان لوسمی کودکان به کار می‌رود مقاوم هستند ولی نسبتاً به سیتارابین حساسند.<sup>(۲۰)</sup> پروتکل جدید برای لوسمی لنفوبلاستیک(Interfant-99) که بیماران لوسمی لنفوبلاستیک و میلوپلاستیک هر دو با آن درمان می‌شوند، سبب بهبودی بیشتری می‌شود.

در بیماران با کنژنیتال AML اگر وضعیت بالینی بیمار اجازه دهد، باید ابتدا بررسی کامل انجام گیرد چون، ممکن است جزء TMD باشند و بدون درمان وارد رمیشن شوند.

9- Henk van den Berg, Anton H. Hopman, Karlijin C. Kraakman, Daphn de jon. Spontaneous remission in congenital leukemia is not related to (Mosaaic) trisomy 21: Case presentation and literature reviw. *Pediatric Hematol and Oncol*, 2004; 21: 135-44.

10- Wolk R, Stuart MJ, Davey FR, Nelson DA. Congenital and neonatal leukemia: lymphocytic or myelocytic? *Am J Dis Child*, 1974; 128: 864-6.

11- Weinateln H.J. Acute myeloid leukemia In: childhood leukemias(ed.by C.H. Pui) 1st ed. Cambridge: Cambridge University press; 1999. P. 322-33.

12- Pui CH, Raimondi SC, Srivastava FG, Razzouk B, Rubnitz JE, Sandiund JT. Prognostic factors in infants with acute myeloid leukemia. *Leukmia* 2000; 14: 684-7.

13- Ridge SA, Cabrea ME, Ford AM, Tapia S, Risueno C, Labra S, et al. Rapid intraclonal switch of lineage dominance in congenital leukemia with a MLL gene rearrangement. *Leukemia*. 1995; 9: 2023-26.

14- Fugazza G, Basso G, Sessarego M. Haupt R, Comelli A, Roncella S, et al. Karyotype evolution in a patient with biphenotypic neonatal leukemia. *Cancer Gener Cytogenet* 1992; 62: 124-9.

15- Matamoros N, Matutes E, Hernandez M, Galmes A, Perezpayarola J, Buccheri V, et al. Special case report: neonatal mixed lineage acute leukemia, leukemia, 1994; 8: 1236-42.

16- Greaves MF. Infant leukemia biology, aetiology and treatment. *Leukemia*, 1996; 10: 372-7.

17- Biondi A, Cimino G, Pieters R, Pul C. Biological and herapeutic aspects of infant leukemia. *Blood*, 2000; 96: 24-33.

18- Lange B. The management of neoplastic disorders of hematopoiesis in children with Down's syndrome. *B J Haematol* 2000; 110: 512-24.

19- Homans AC, Versissimo AM, Vlocha V Transient. Abnormal myelopoiesis of infancy associated with trisomy 21. *Am J Prdiatr Hematol/Oncol* 1993; 15: 392-9.

20- Pierces R, den Boer ML, Durian M, Janka G, Schmiegelow K, Kaspers GJ, et al. Relation between age, immunophenotype and vitro drug resistance in 395 children with acute lymphoblastic leukemia: implications for treatment of infants. *Leukemia*, 1998; 12: 1344-8.

